

# 두경부 감염증에 나타난 내경정맥혈전증의 장기적 추적 결과: 증례보고

진임건<sup>1</sup> · 강문호<sup>1</sup> · 황종민<sup>1</sup> · 정해석<sup>1</sup> · 이의룡<sup>1</sup> · 명 훈<sup>1</sup> · 황순정<sup>1</sup> · 최진영<sup>1</sup>  
이종호<sup>1</sup> · 정필훈<sup>1,2</sup> · 김명진<sup>1</sup> · 서병무<sup>1,2</sup>

<sup>1</sup>서울대학교 치의학대학원 구강악안면외과, 치학연구소, <sup>2</sup>바이오치아 연구실

**Abstract** (J. Kor. Oral Maxillofac. Surg. 2007;33:256-259)

## ABSTRACT: LEMIERRE SYNDROME: A CASE REPORT

Im-Geon Jin<sup>1</sup>, Moon-Ho Kang<sup>1</sup>, Jong-Min Hwang<sup>1</sup>, Hae-Seok Jeong<sup>1</sup>, Ui-Lyoung Lee<sup>1</sup>, Hoon Myung<sup>1</sup>,  
Soon-Jung Hwang<sup>1</sup>, Jin-Young Choi<sup>1</sup>, Jong-Ho Lee<sup>1</sup>, Pill-Hoon Choung<sup>1,2</sup>, Myung-Jin Kim<sup>1</sup>, Byoung-Moo Seo<sup>1,2</sup>

<sup>1</sup>Department of Oral and Maxillofacial Surgery, Seoul National University School of Dentistry,  
<sup>2</sup>Dental Research Institute, <sup>3</sup>BioTooth Engineering Lab

Abscesses are common in the oral and maxillofacial area. However, secondary thrombosis of the internal jugular vein accompanying the primary abscess is rare. In 1936, Andre Lemeierre studied 20 patients who showed an initial oropharyngeal infection, septicemia, internal jugular vein thrombosis, and secondary spread of the infection, and after then this condition Lemierre syndrome. Clinically, these patients present with tonsillitis lasting several days, continuous fever, and cervical pain. In the past, ligation and excision of the internal jugular vein was often performed. Current therapeutic modality for this condition is appropriate antibiotic prescription and surgical drainage of abscess.

This case report presents a patient who showed symptoms of Lemierre syndrome, initiated as an oropharyngeal infection then developed thrombosis of the internal jugular vein. This patient was admitted into Seoul National University Dental Hospital. In addition to routine antibiotic therapy, surgical incision and drainage of the infection site was performed. Without ligation or excision, the thrombosed IJV disappeared eventually.

As the Lemierre syndrome is not a common disease, this case report and review of the literature would be useful regarding a treatment of patients with Lemierre syndrome.

**Key words:** Internal jugular thrombosis, Lemierre syndrome

## I. 서 론

Postanginal septicemia라고도 불리는 Lemierre syndrome은 1936년 Lemierre에 의해 처음 20 증례가 보고 되었으며<sup>1)</sup> 그 특징으로 구강인두(oropharynx)의 일차 감염, 패혈증(septicemia), 내경정맥의 혈전증, 감염의 전이를 보인다. Lemierre에 의해 기술된 바와 같이 주로 구강인두 감염(oropharyngeal infection)에 의해 발생하나, 치성원인(odontogenic)으로 발병하는 경우도 있으며 (1.8%)<sup>2)</sup> 과거에는 Lemierre syndrome은 급속히 진행하고 90%에

이를 정도로 치사율도 높았으나 항생제가 광범위하게 사용된 이후로 발생률이나 치사율이 많이 감소하였다<sup>3,4)</sup>. 그러나 여전히 Lemierre syndrome은 적절히 치료되지 않는 경우, 치명적일 수 있는 질병으로 조기 진단과 함께 혐기성 균까지 제거할 수 있는 항생제의 장기간 치료가 필요하다<sup>5)</sup>. 본 증례보고에서는 Lemierre syndrome으로 진단된 환자에서 광범위한 항생제 치료와 외과적 절개 및 배농을 시행하였고 이에 동반하여 anticoagulation 치료를 병행하여, 7개월 후 follow up CT를 찍은 결과 내경정맥의 혈전증이 해소되었으며 내경정맥이 함께 사라진 것을 관찰하였기에 문헌고찰과 함께 보고하는 바이다.

### 서 병 무

110-768 서울특별시 종로구 연건동 275-1  
서울대학교 치의학대학원 구강악안면외과학교실

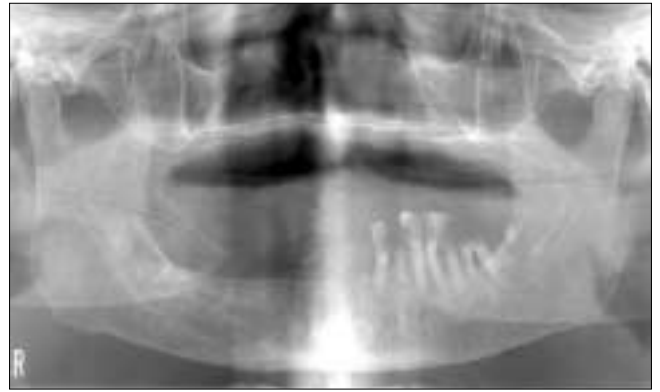### Byoung-Moo Seo

Dept. of OMFS, Seoul National University School of Dentistry,  
275-1 Yeonggeon-dong, Jongno-gu, Seoul, 110-768, Korea  
Tel: +82-2-2072-3369 Fax: +82-2-766-4948  
E-mail: seobm@snu.ac.kr

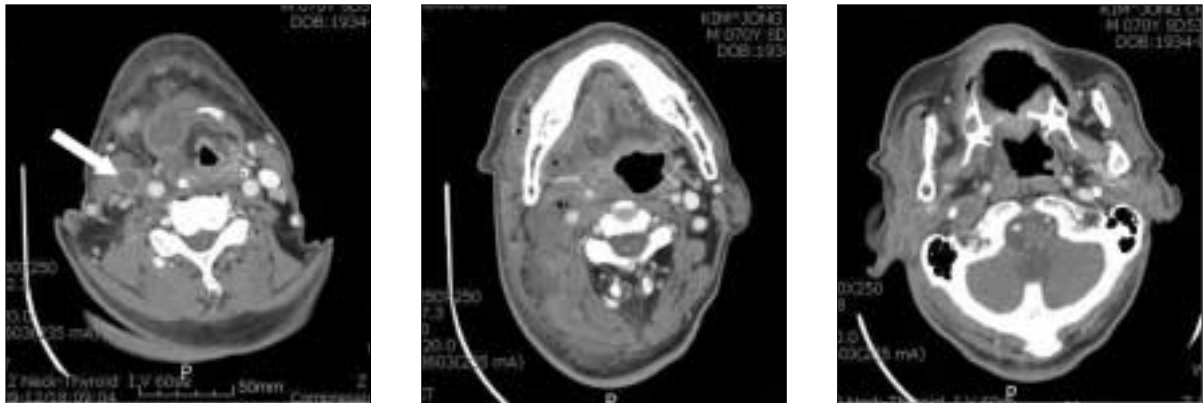## II. 증례보고

70세 남자 환자로 2005년 9월 11일 내원 일주일 전 발치한 우측 하악 제 3대구치 발치와의 동통과 경부의 종창을 주소로 서울대학교 치과병원 응급실에 내원하였다. 환자 진술에 의하면

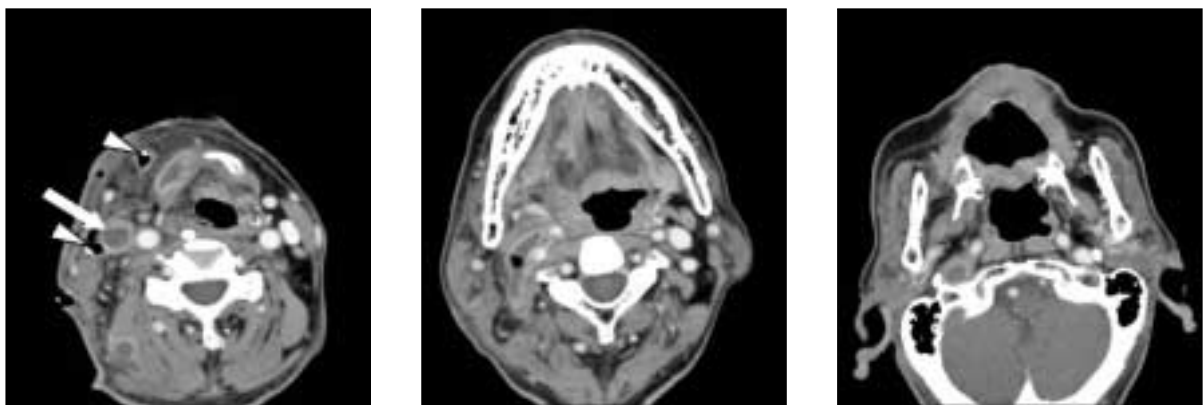
발치 후 이틀이 지난 후부터 붓고 아프기 시작하였으며 발치와에서는 농이 나왔다고 하였다. 임상 검사 시 우측 협측 부위와 경부에서 국소화된 발열(localized fever)과, 종창(swelling), 경결감(tenderness), 홍조(redness)를 보였다. 과거 병력 상 고혈압과 당뇨가 있었으며 FBS/PP2는 136/275 mg/dl이었고, 이에 대한 약물 치료 중이었다. 혈압은 131/90mmHg, 맥박은 1분당 100회, 호흡수는 1분당 20회, 체온은 36.5°c 였고, 혈액검사 상 백혈구의 증가( $24.1 \times 10^3/\mu\text{l}$ ), 늘어난 ESR(75 mm/hr), 증가된 hs-C-reactive protein(18.97 mg/dl)의 소견을 보였다. 흉부 방사선 소견은 basal atelectasis가 일부 관찰되었으며 악골의 Paronama 사진 상 우측 제 3 대구치의 발치와가 관찰되었고(Fig. 1), 컴퓨터단층촬영 결과 우측 악하공극(submandibular space), 설하공극(sublingual space), 부인두공극(parapharyngeal space), 전기관공극(pretracheal space)에 이르는 광범위한 농양과 함께 내경정맥의 혈전증을 관찰할 수 있었다(Fig. 2).



**Fig. 1.** Initial finding showed recent extraction site on right mandibular third molar and multiple retained roots on the left mandible. Faint images of drains were identified on the right retromolar area those inserted previously.



**Fig. 2.** Pre-op CT findings showed multiple abscess cavities formed around lateral to the trachea and parapharyngeal space. The right internal jugular vein was packed with thrombi and completely obstructed (arrow).



**Fig. 3.** Post-op 10 days CT findings showed the drains (arrow heads) inserted into abscess cavity and the thrombosed internal jugular vein was still detected (bold arrow).

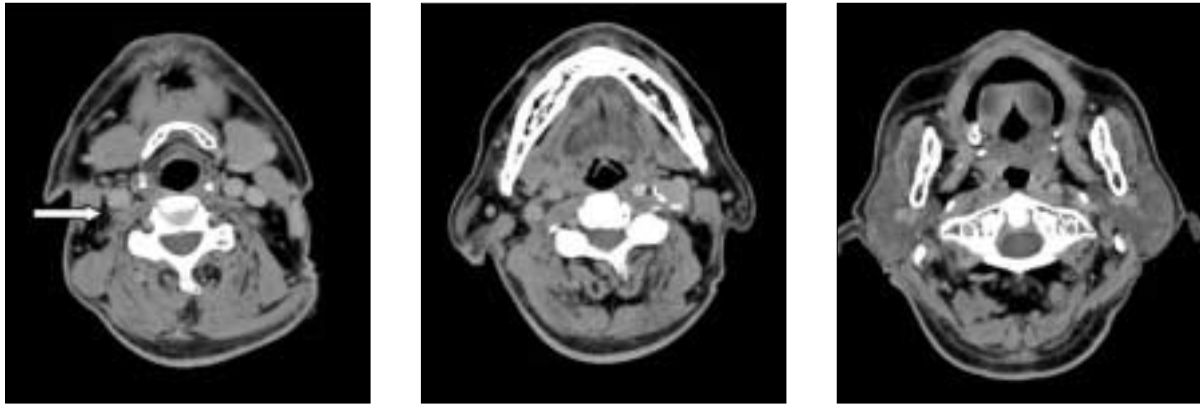


Fig. 4. Post-op 7 months follow-up CT finding showed a complete resolution of the internal the jugular vein thrombosis and disappearing the right internal jugular vein itself (previous location indicated with an arrow).

내원 당일 주사 바늘로 흡입하여 농배양을 시행하고, 정맥을 통해 항생제를 투여하였는데 8시간 마다 metronidazole 500 mg, 12시간 마다 ceftazole 1.0 g을 3주간 투약하였다. 농배양 검사 결과 *Streptococcus constellatus*, *Candida albicans*가 주로 배양되었다. 광범위한 외과적 치료가 필요한 것으로 판단되어 2005년 9월 13일 전신마취 하에 광범위한 절개 및 배농술이 시행되었다. 경부의 apron incision을 통하여 posterior neck space, carotid space, pretracheal space, sublingual space를 개방하고 이 부위에 drain을 삽입하였고, 혈전증이 생긴 내경정맥은 결찰 및 절개하지 않고 보존하였다(Fig. 3).

혈전증에 대한 치료를 위해 일반외과에 자문한 결과 anticoagulation 치료로 warfarin을 한 달간 사용하기로 하고 투약 시작하였으며 지속적인 배농이 되어 추적 C-T 촬영에서 농의 축적이 사라진 양상이 관찰되었으나 내경정맥의 혈전증은 해소되지 않고 지속적인 소견을 보였다. 매일 경부의 드레싱을 시행하고 항생제를 투여한 결과 증상이 호전되어 재원 25일만에 퇴원하였다. 퇴원 후 cefuroxime 250 mg을 1일 3회씩 3주간 투약하였으며 주기적인 외래 내원을 하였다. 이후 추적기간 내 재발 및 합병증의 소견은 보이지 않았으며, 초진 후 7개월에 시행한 컴퓨터 단층 촬영 결과 내경정맥의 혈전증이 내경정맥과 함께 사라진 것을 관찰할 수 있었다(Fig. 4). 추후 증상이 완전히 해소된 뒤 좌측 하악부위의 잔존 치근을 발치 하였다.

### III. 결 론

Lemierre syndrome의 진단은 임상적으로 명확하게 진단이 될 수 있으며 내경정맥의 혈전증, 구인두 부위의 혐기성 세균의 감염, 패혈증, 전이성 감염 등의 존재가 진단의 기준이 되며<sup>7)</sup>, 배양 검사 결과 혐기성 그람 음성 간균인 *Fusobacterium necrophorum*의 검출이 많은 경우에 보고되고 있다<sup>3,6,8,9)</sup>. 하지만 *F. necrophorum*와 다른 균의 혼합 감염인 경우나 또는 *F. necrophorum*가 검출되지 않는 경우도 보고되고 있으며

*Porphyromonas asaccharolytica*에 의한 경우도 보고된 바 있다<sup>7)</sup>.

Lemierre syndrome의 진행 과정은 국소적인 일차 감염, 내경정맥의 혈전증, 감염의 전이의 세 단계로 나눌 수 있다. 일차 감염의 경우 인두염이 가장 흔한 원인이 되나 치성 감염도 한 원인이 될 수 있다. 이 시기에는 임상 증상으로 감염 부위에 발열, 부종, 경결감 등 염증 징후를 보인다. 일차 감염이 적절히 조절되지 못하고 진행되는 경우 lateral pharyngeal space의 국소적인 침윤 및 내경정맥의 혈전 정맥염을 보인다. 이 때에는 임상적으로 경부 부종 및 경결감, 연하곤란, 개구장애를 보이나 증상이 없는 경우도 있다. 감염이 내경정맥에 이르고 나면 혈액을 타고 원격전이될 수 있다. 주로 폐로 많이 전이되며, 관절로도 전이 된다<sup>10)</sup>. 두개내로의 전이시 뇌경색 및 두개내 농양으로 발전하는 보고가 있으며<sup>11)</sup>, 경동맥의 혈전증을 보이는 경우의 보고도 있다<sup>12)</sup>.

일반적으로 혈전증은 두 가지 경로를 통해 생길 수 있다. 혈관 카테타에 의한 직접적인 감염에 의한 것과 간접적인 전이(invasion)에 의한 것이다. Lemierre syndrome의 경우 후자에 해당한다<sup>2)</sup>. 혈소관은 혈관 내에서 자유로이 떠다니는데, 이런 혈소관의 응집을 촉진시키는 A 부위(A moiety)를 지닌 lipopolysaccharide를 가진 미생물의 감염이 있는 경우 혈관 내에 혈전증이 생기게 되며, Lemierre syndrome의 경우 주 감염부위가 lateral pharyngeal space로써 해부학적으로 내경정맥에 인접해 있어 내경정맥의 혈전증은 Lemierre syndrome의 임상적인 특징이 된다<sup>13)</sup>.

Lemierre syndrome의 치료법은 항생제가 없던 시절에는 내경정맥의 결찰과 절제가 유일한 치료법이었으나, 오늘날에는 clindamycin, metronidazole, beta-lactam 계열의 항생제를 3-6주간 사용하는 것이 일반적이다<sup>14)</sup>. 항생제에 반응이 없는 경우 내경정맥의 결찰이나 절제 등의 외과적 방법이 사용된다<sup>14)</sup>. 농배양을 통해 균주가 확인되기까지 경험상의 약을 투약하는데 전통적으로 사용되는 항생제는 페니실린 계열이고 간혹 beta-lactamase가 있는 균주의 경우 이를 억제할 수 있는 antibiotics를 사용하고 일반적으로 혐기성균에 듣는 clindamycin, metronidazole

을 추가하여 처방한다<sup>15)</sup>.

Lemierre syndrome 환자에 있어서 anticoagulation 치료를 시행할 것인가 하는 문제는 아직 논쟁 중이다<sup>12,15)</sup>. Anticoagulation 치료법으로는 aspirin 이나 warfarin 등이 주로 사용되고 있으며, 일반적으로 뇌경색이 명확히 우려되는 경우는 적응증이 된다<sup>11)</sup>. Anticoagulation therapy의 장점은 thrombophlebitis나 bacteremia, 그리고 cavernous sinus 내로의 retrograde progression의 빠른 해결을 기대할 수 있다는 점이다<sup>6)</sup>. 그러나 분해된 혈전이 다른 장기로 가서 multiorgan system failure의 위험성이 있으며, 많은 환자들의 경우 anticoagulation therapy를 하지 않고도 좋은 경과를 보인다는 이유로 반대하는 의견도 있다.

본 증례에서는 발치 후 생긴 농양이 경부 공극으로 확산되어 나타난 Lemierre syndrome의 환자에서 내경정맥의 혈전증이 동반되어 절개 및 배농, 그리고 항생제의 적절한 처방으로 치료한 예를 보고하고 혈전증이 생긴 내경정맥을 결찰하거나 절제하지 않고 치료하였으며, 이를 해소하는 방안으로 항응고제를 사용 하였다. 본 증례의 특이한 사항은 장기적인 추적조사 결과 혈전으로 막힌 내경정맥이 자연 소실되었음을 확인하였는데 이는 기존의 다른 증례보고에서, 막힌 정맥이 재개되었다는 보고와 달리 완전히 흡수되는 양상을 보여, 장기적인 결과에서 막혔던 정맥이 자연적으로 흡수될 수 있음을 처음 보고하는 바이다.

## 참고문헌

- Lemierre A: On certain septicaemias due to anaerobic organisms. *Lancet* 1936;1:701-703.
- Chirinos JA, Lichtstein DM, Garcia J, Tamariz LJ: The evolution of Lemierre syndrome: report of 2 cases and review of the literature. *Medicine (Baltimore)* 2002;81(6):458-65.
- Screaton NJ, Ravenel JG, Lehner PJ, Heitzman ER, Flower CD: Lemierre syndrome: forgotten but not extinct--report of four cases. *Radiology* 1999;213(2):369-74.
- Ramirez S, Hild TG, Rudolph CN, et al: Increased diagnosis of Lemierre syndrome and other Fusobacterium necrophorum infections at a Children's Hospital. *Pediatrics* 2003;112(5):e380.
- Gormus N, Durgut K, Ozergin U, Odev K, Solak H: Lemierre's syndrome associated with septic pulmonary embolism: a case report. *Ann Vasc Surg* 2004;18(2):243-5.
- Kuduvalli PM, Jukka CM, Stallwood M, et al: Fusobacterium necrophorum-induced sepsis: an unusual case of Lemierre's syndrome. *Acta Anaesthesiol Scand* 2005;49(4):572-5.
- Morizono S, Enjoji M, Sonoda N, et al: Lemierre's syndrome: Porphyromonas asaccharolytica as a putative pathogen. *Intern Med* 2005;44(4):350-3.
- Masterson T, El-Hakim H, Magnus K, Robinson J: A case of the otogenic variant of Lemierre's syndrome with atypical sequelae and a review of pediatric literature. *Int J Pediatr Otorhinolaryngol* 2005;69(1):117-22.
- Sinave CP, Hardy GJ, Fardy PW: The Lemierre syndrome: suppurative thrombophlebitis of the internal jugular vein secondary to oropharyngeal infection. *Medicine (Baltimore)* 1989;68(2):85-94.
- Gudinchet F, Maeder P, Neveceral P, Schnyder P: Lemierre's syndrome in children: high-resolution CT and color Doppler sonography patterns. *Chest* 1997;112(1):271-3.
- Shibasaki Warabi Y, Yoshikawa H, Idezuka J, Yamazaki M, Onishi Y: Cerebral infarctions and brain abscess due to Lemierre syndrome. *Intern Med* 2005;44(6):653-6.
- Maalikjy Akkawi N, Borroni B, Magoni M, Vignolo LA, Padovani A: Lemierre's syndrome complicated by carotid thrombosis. *Neurol Sci* 2001;22(5):403-4.
- Raghunathan K, Nagajothi N: Lemierre syndrome complicating a subcutaneous neck abscess. *South Med J* 2006;99(3):285-7.
- Narsinghani U, Schmidt MB, Jacobs RF, Anand KS: Radiological case of the month: Lemierre syndrome. *Arch Pediatr Adolesc Med* 2001;155(8):965-6.
- Nadkarni MD, Verchick J, O'Neill JC: Lemierre syndrome. *J Emerg Med* 2005;28(3):297-9.
- Hoehn KS: Lemierre's syndrome: the controversy of anticoagulation. *Pediatrics* 2005;115(5):1415-6.