

병적인 투구 견관절에서의 후방 관절 낭 구축

김 영 규

가천의과학대학교 길병원 정형외과학교실

서 론

투구 동작 중 후기 거상기, 가속기, 감속기에 견관절 근력의 활성도가 극대화되며 견관절에 과도한 부하가 발생한다. 후기 거상기에는 견관절에 67 Nm의 최대 내 염전력이 발생하며⁷⁾, 상완 축 염전력은 최대 평균 92±16Nm에 이르게 된다⁸⁾. 가속기에는 내회전 각 속도(internal rotation angular velocity)가 최대 8000°/s에 이르게 되며⁸⁾ 견관절 내 회전근인 견갑하근, 대흉근, 광배근의 동심성 수축의 활성도가 극대화되고 회전근 개, 승모근, 전거근 등의 활성도가 상당히 증가하게 된다. 감속기에는 상완 이두근과 외 회전근의 편심성 수축이 극대화된다. 이와 같이 체상 운동 시 견관절 주위 근육의 활성도는 극대화되고 반복적으로 시행되므로 운동 역학에 문제가 발생하면 견관절의 구조물에 압박 손상 및 견인 손상이 유발되게 된다^{9,13)}.

최근 투구 운동 선수의 견관절에서 나타나는 전방 관절 낭 이완의 병리적 현상은 진정한 전방 불안정성이라기 보다는 후방 관절 낭 구축으로 인하여 외전 상태에서 내회전이 소실됨으로써 과 외회전과 과 외전 시 회전 중심이 후상방으로 이동하여 발생하는 가성 이완(pseudo-laxity)으로 설명되고 있다⁴⁾.

이에 운동 선수에서 견관절 동통을 유발할 수 있는 중요한 요인인 후방 관절 낭 구축에 대하여 원인, 동반되는 견관절 내부 후방 충돌 및 SLAP 병변 등의 병리 기전, 진단, 치료에 대해 논의하고자 한다.

후방 관절 낭 구축과 견관절 내부 후방 충돌 (Posterior capsular contracture and internal posterior impingement)

병리 기전

견관절이 90°~150° 외전 상태에서 최대 외회전 시 상완골

두와 관절 와 사이에 회전근 개 특히 극상근과 극하근의 일부가 끼이게 됨으로써 발생하는 병변으로 정상 견관절에서도 발생할 수 있다^{11,21)}. Jobe¹⁰⁾와 Walch 등²¹⁾은 체상 투구 시 반복적 동작에 의해 내부 충돌이 발생하면 후상방 관절순 파열, 회전근 개 특히 극상근과 극하근의 접점에서의 관절면의 부분 파열, 대 결절 근처의 상완골 두의 골 연골 병변이 발생한다고 하였으며, Jobe 등^{10,12)}은 이와 같은 내부 충돌은 견관절 근육의 피로 및 전방 관절 낭 인대의 이완 때문에 발생한다고 언급하였다. Kibler¹⁴⁾는 견갑 운동의 공조 실조가 견관절의 과각(hyperangulated) 현상을 유발시켜 전방 미세 불안정성을 증가시키고 이로 인해 내적 충돌이 진행될 수 있다고 보고하였다.

최근 전방 관절 낭의 이완은 진정한 전방 불안정성이라기 보다는 과 외회전과 과 외전에 기초한 현상으로, 투수에서 나타나는 더욱 중요한 병리적 현상은 외전 상태에서 내회전의 소실(glenohumeral internal rotation deficit, GIRD)이며, 이와 같은 현상은 후하방 관절 낭 구축에 의해 발생한다고 알려져 있다⁴⁾.

투구 중 이완기 시 견관절의 후방 관절 낭에 작용하는 신연력은 체중의 80% 정도인 750 N이며⁸⁾ 견관절 후방 근육의 과사용으로 인해 근력 약화가 초래되면 후하방 관절 낭에 신연력이 더 과다하게 작용하여 후상방 관절 낭 인대의 섬유 증식 반응이 일어나면서 관절 낭이 두꺼워지고 짧아진다(Wolf's law of collagen). 이로 인해 후방 관절 낭이 구축됨으로써 견관절의 내회전이 25° 이상 감소되는 GIRD 현상이 발생한다^{4,16)}.

만일 후방 관절 낭과 하 관절 와 상완 인대의 후대가 구축되어 짧아지면 외전 및 외회전 시 관절 와 상완 관절의 접촉점이 후상방으로 이동하게 되어(Fig. 1-A), 외회전 시 대 결절이 후상방 관절 와에 맞닿지 않아 외회전이 더욱 증가하게 된다. 이와 같이 회전 중심이 후상방으로 이동하게 되면 상대적으로 느슨해진 하 관절 와 상완 인대의 전대로 인해 'cam effect'는 감소하게 되어 더욱 외회전이 증가하게 된다(Fig. 1-B, C, D). Burkhart 등⁴⁾은 이와 같은 현상을 보고하면서 전방 관절 낭은 사실상 회전 중심의 이동에 따른 상대적 이완이라고 주장하였다. 그리고 시간이 경과하면서 만성적인 과 외회전은 어느 정도 하 관절 와 상완 인대의 전대를 이완시킬 수 있다고 주장한 Weiser 등²²⁾의 보고에 동의하였다.

Koffler 등¹⁵⁾도 사체를 통해 후기 거상기에 관절 와 상완 전위를 검사한 결과 후방 관절 낭이 정상인 경우 상완골 두는 후하방으로 전위되는 반면, 후방 관절 낭을 경도로 구축 시킨 경

통신저자: 김 영 규

인천광역시 남동구 구월동 1198

가천의과학대학교 길병원 정형외과학교실

TEL: 032) 460-3384 · FAX: 032) 468-5437

E-mail: kykhyr@gilhospital.com

우 상완골 두는 전상방으로 전위되고 구축을 극대화시킨 경우 후상방으로 전위된다고 보고하였다(Fig. 2).

이와 같이 후방 관절 낭 구축이 있으면 투구 중 후기 거상기에 130°를 초과하는 과도한 외회전이 발생한다⁸⁾. 비정상적인 과도한 외회전은 후상방 관절순과 회전근 개의 과도한 마찰을 유발시켜 회전근 개의 손상을 초래하게 된다. 더욱이 회전근 개에서의 과도한 외회전에 대한 역효과로 회전근 개 섬유에 과다 비틀림이 발생하게 되어 회전근 개 섬유에 염전력 과 부하(torsional

overload)와 전단력 실패(shear failure)가 초래된다.

상완이 외전 상태에서 과도한 외회전 자세를 취하게 되면 회전근 개 중 가장 큰 전단력이 회전근 개의 관절면 부착부에서 발생하게 되며 반복되는 과 사용에 의해 이곳에서부터 회전근 개 파열이 발생하게 된다⁴⁾(Fig. 3). 또한 이러한 내부 후방 충돌 기전에 의해 후상방 관절순 파열이나 후방형 SALP 병변이 발생하게 되며 전하방 관절 와 상완 인대는 어느 정도 신연되게 된다.

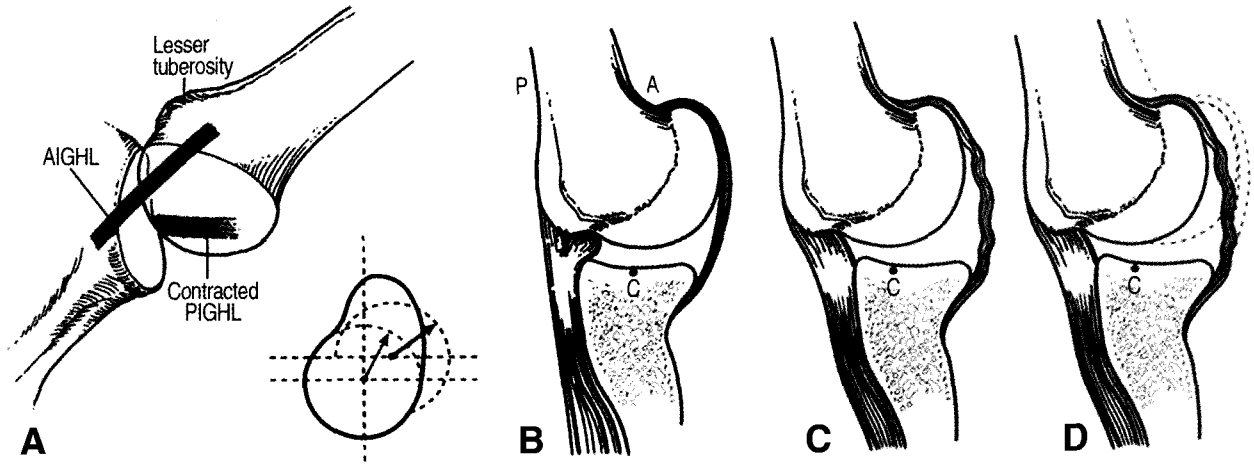


Fig. 1. (A) When the posterior cable shortens, the glenohumeral contact point shifts posterosuperiorly. (B) With the arm in a position of abduction and external rotation, the humeral head produces a significant cam effect of the anteroinferior capsule. (C) With a posterosuperior shift of the glenohumeral contact point, the space-occupying effect of the proximal humerus on the anteroinferior capsule is reduced (reduction of cam effect). (D) Superimposed neutral position (dotted line) shows the magnitude of the capsular redundancy that occurs as a result of the shift in the glenohumeral contact point.

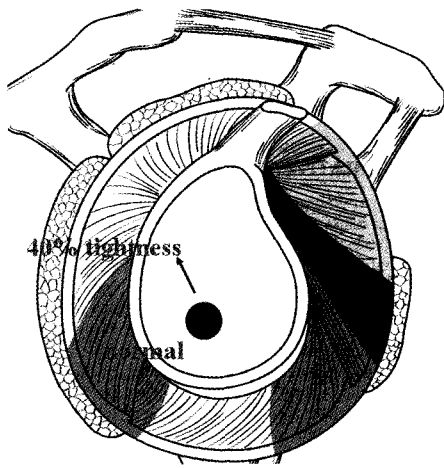


Fig. 2. In the unimbricated shoulder, a translation occurs as the arm is brought into the late-cocking position. When 20% of the capsule is tightened, the change in translation is anterosuperior compared to controls. When 40% is tightened, the change in translation is posterosuperior.

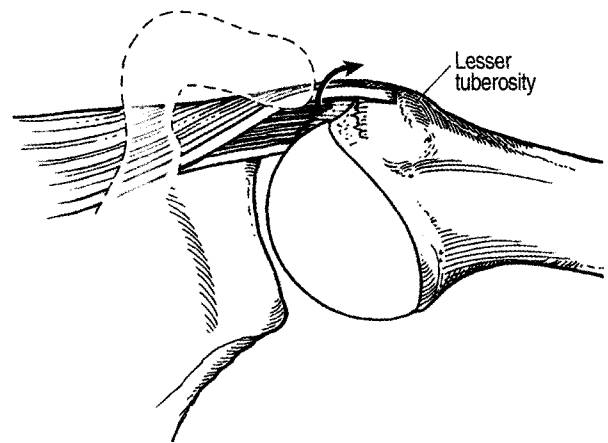


Fig. 3. Torsional overload with repetitive hypertwisting of rotator cuff fibers occurs on the articular surface of the rotator cuff, the most common location of cuff failure in the thrower.

투구 동작 중 최대 내회전 각 속도는 공의 속도와 상당히 관련이 있어 매우 중요하다. 내회전 각 속도를 극대화 시키기 위해서는 후기 거상기 때 과 외회전에 의한 회전 궁(arc of rotation)의 범위를 극대화 시키는 것이 가장 효과적이다. 따라서 우수한 투수는 최대 외회전의 어느 시점에서 가속을 위한 내회전으로의 전환점(external rotation set point)에 대한 수용 감각(proprioceptive sense) 능력을 가지고 있다.

만일 후방 관절 낭의 긴장으로 상완 관절의 접촉점이 후방으로 이동하게 되면 극대 외회전 범위의 증가를 가져와 더욱 효과적인 투구를 할 수 있을 것이다. 결과적으로 건관절의 과 외회전의 어느 범위까지는 후방 충돌은 발생하지 않게 된다. 더욱이 상완 접촉점이 후상방으로 이동하게 되면 건관절의 외전-외회전 상태에서 상완골 두의 'cam effect'가 줄어들어 최대 외회전을 유도하는 전후방 관절 낭의 기능적인 길이 신장을 얻을 수 있게 되어 보다 효과적인 투구를 할 수 있게 된다.

건관절 내회전 소실 (Glenohumeral internal rotation deficit)

Donley 등^{4,16)}은 투구 건관절에 10~12°의 정상적인 GIRD가 있고 총 운동 범위가 비 투구 건관절과 동일할 때 투구 수행 능력이 극대화되고 건관절의 손상을 피할 수 있다고 보고하였다. 즉 후방 관절 낭 구축에 의한 어느 정도의 내회전 소실은 투구 건관절의 건강한 적응 상태이다. 오랜 기간 투구로 인하여 후방 관절 낭 구축이 심해지거나 과도한 과 사용에 의해 회전근 개와 견갑 안정화 근육인 후방 건관절 근육이 피로해져 약화가 발생하면 후방 관절 낭 손상이 초래되고 이로 인해 후방 관절 낭 구축이 보다 심해진다.

이와 같이 병적 상태가 발생하면 건관절에 비정상적인 내부 후방 충돌이 나타나게 된다. 따라서 GIRD가 20° 이상이면 수행 능력이 감소되고 건관절에 손상이 초래될 수 있다^{4,16)}. Morgan¹⁶⁾은 증상이 있는 건관절에서 GIRD가 평균 45°였고 총 운동 범위도 감소되었으며, 관절경적 치료 시 전방까지 연장된 제 II형 후방 SALP 병변이 주로 관찰되었다고 보고하였다.

투수 SLAP 병변(Thrower's SLAP Lesion)

투구 운동 선수에서의 상완 이두 건의 기능은 후기 거상기 시 불안정한 건관절에서 이차적인 안정화 구조물로 작용하며, 감속기 시 편심성 운동을 하는 것으로 알려져 있다. SLAP 병변의 손상 기전은 감속기 시 견인 손상, 후기 거상기 시 peel-back 작용 그리고 압박 손상에 의해 발생된다^{2,4,19)}.

SLAP 병변은 형태에 따라 상부 관절 와 순에 단순 세동만 있는 I형, 관절 와 순이 박리된 II형, bucket-handle 형태의 파열이 있는 III형, 박리된 관절 와 순이 이두 건까지 진행된 IV형의 네 가지 형태로 구분되며, 제 II형이 투구 선수에서 가장 흔히 발생된다^{19,20)}. 또한 Morgan 등¹⁷⁾은 제 II형의 SLAP 병변

을 상부 관절순 병변의 해부학적 위치에 따라 전방, 후방, 전후방 복합형의 세 가지 형태로 구분하였으며, Burkhart와 Morgan⁹⁾은 후방형 또는 전후방 복합형을 가진 운동 선수에서 거상기와 같은 외전 및 외회전 시 상완 이두 건은 더욱 수직 방향이 되고 건의 기저부는 후방으로 전위되어 꼬이는 현상인 'torsional peel-back' 현상이 유발되어 후상방 관절순에 염전력이 발생한다고 보고하였다. 이러한 특징적인 투수 SALP 병변(thrower's SLAP)은 후방형이나 후방까지 연장된 복합형 SLAP 병변에서 주로 나타나며 전방형 SLAP 병변에서는 'peel-back' 현상이 잘 나타나지 않는다. 또한 과도한 후방 관절 낭 구축으로 인한 내부 후방 충돌 기전으로 후상방 관절순에 전단력이 증가하여 SLAP 병변이 발생하기도 한다⁴⁾.

Jobe 등¹²⁾에 의해 투수에서 나타나는 미세한 전방 불안정성은 전방 관절 낭의 이완이 주된 원인으로 알려져 왔으나, Burkhart 등³⁾은 'torsional peel-back' 현상이 있는 SLAP II형에서 나타나는 'drive through sign' 이 SLAP II형을 복원한 결과 이와 같은 현상이 사라졌다고 보고하면서, 후방 SLAP 병변은 건관절의 후상방 불안정성을 일으키며 이는 전방 불안정성의 가성 이완으로 나타난다는 'circle concept'을 발표하였다^{3,4)}.

진 단

내부 후방 충돌의 진단은 병력상 후기 거상기 시 동통이 발생하며, 이학적 검사 상 재배치 검사(relocation test)를 시행하여 후 관절면에 동통이 발생되는지를 확인한다. 그 외에도 전방 불안정성 검사 및 SLAP 병변에 대한 검사를 시행하여야 하며, 회전근 개 파열을 진단하기 위한 empty can 검사 또는 full can 검사 등을 시행하여야 한다. SLAP 병변의 진단은 O'Brien 검사, 이두 건 부하 검사(biceps load test), 압박-회전 검사 등이 주로 사용되며 불안정성 검사와 병행하여야 한다.

후방 관절 낭 구축의 측정은 과거에는 견갑부를 고정하지 않고 내회전을 측정하였으나 이러한 내회전은 관절 와 상완 관절 뿐만 아니라 견갑 흉곽 관절의 운동까지 포함하므로 정확한 관절 와 상완 관절의 내회전은 아니다. 따라서 내회전을 측정 시 환자를 양외위에서 견갑부를 고정시키고 90° 외전 상태에서 견갑부가 저항을 느끼는 시점까지 내회전시켜 각도를 측정하고 양측을 비교하는 것이 바람직하다(Fig. 4).

치료 및 결과

내부 후방 충돌의 치료는 고식적으로 알려진 관절순 병변 및 회전근 개 병변에 대해 변연 절제를 시행하고, 만일 회전근 개 관절면 부분 파열이 50% 이상일 경우 봉합술을 시행하여야 하며 불안정한 SLAP 병변에 대해서도 봉합술을 시행하여야 한다⁵⁾. 모호한 전방 불안정성에 대해서는 이완 정도가 2+ 이상이거나 'drive through sign'이 존재할 경우 봉합사를 이용한

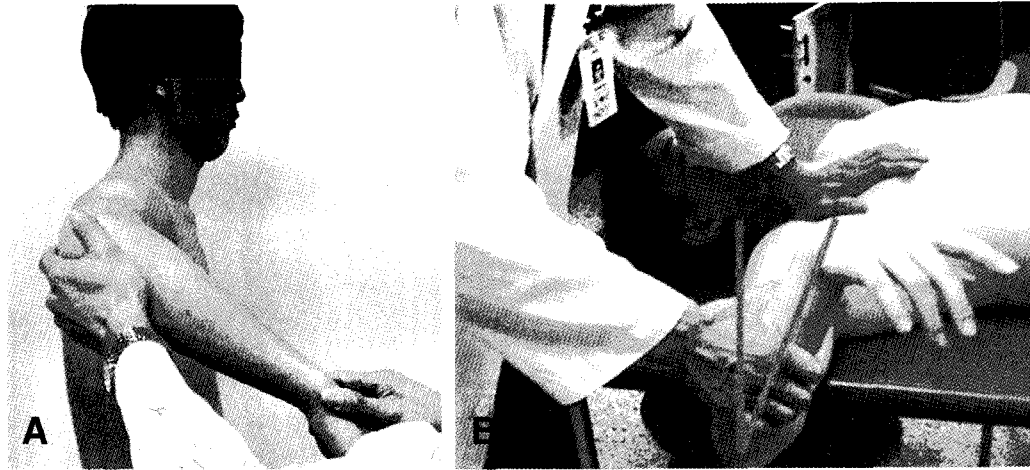


Fig. 4. (A) Non-scapular stabilized internal rotation measures combined scapulothoracic and glenohumeral motion which can not be compared between shoulders, between patients. (B) In supine position, internal rotation is measured with the shoulder in 90° abduction while the examiner stabilizes the scapula. The endpoint of internal rotation is taken as the point of initial scapular resistance.

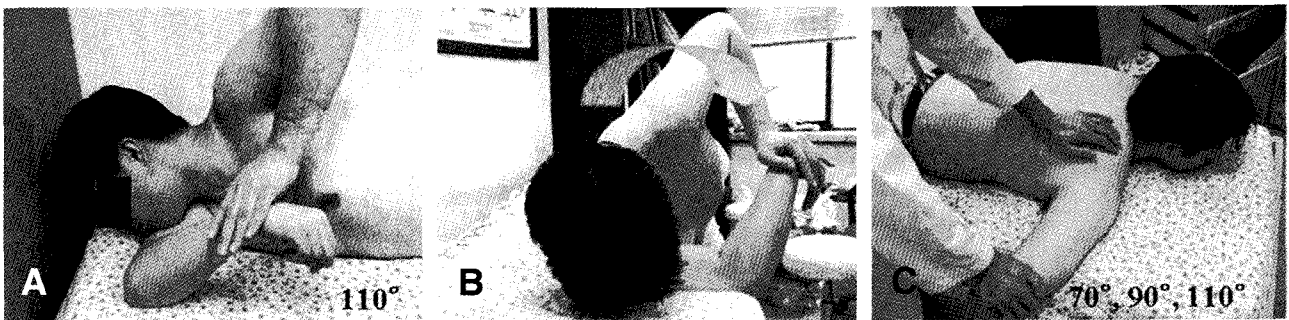

Fig. 5. capsular stretches are performed for posterior capsular contracture. (A) 110° side-lying sleeper stretch, (B) Roll-over sleeper stretch, (C) Prone bi-manual stretch.

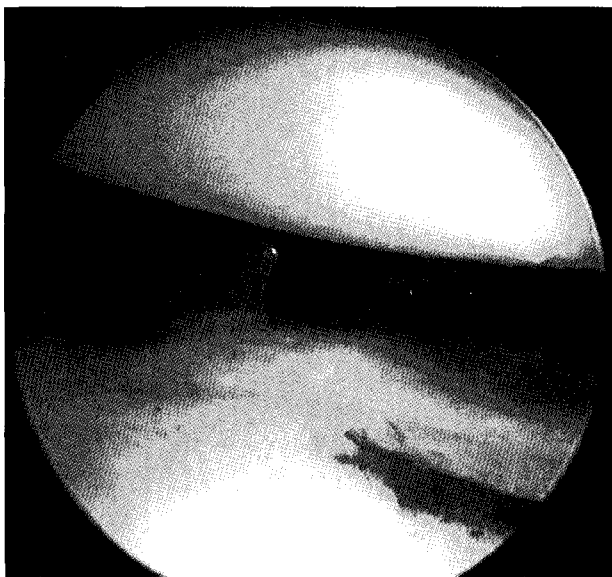

Fig. 6. Selective posteroinferior capsulotomy. Full thickness posteroinferior quadrant capsulotomy is made 1/4 inch away from the labrum using arthroscopic knife.

관절경하 관절 낭 증첩술을 시행하며 일부에서는 열 에너지를 이용한 관절 낭 수축술을 시행할 수 있으나 관절 낭 수축술의 경우는 아직 장기 추시 결과가 불확실함으로 제한적으로 사용하여야 한다. 개방적 관절 낭 증첩술은 관절 낭의 과 긴장을 초래할 수 있으므로 체상 운동 선수에서는 피하는 것이 좋다¹⁾. 그리고 후방 관절 낭 구축이 심하면 이에 대한 치료를 시행하여야 한다.

SLAP 병변의 치료는 제 I형 및 III형은 변연 절제술, 제 II형 과 IV형은 봉합 나사못을 이용한 봉합술을 시행한다.

후방 관절 낭 구축의 치료로 Morgan과 Donley^{6,16)}는 25° 이상의 증상을 가진 GIRD 투수의 90%에서 후방 관절 낭 스트레칭 치료에 잘 반응하였다고 보고하면서, 운동 치료 후 내회전이 비 투구 견관절과 비교하여 20° 미만, 비 투구 견관절의 회전 각도에 대해 10% 미만의 제한이 있는 경우로 허용범위를 정하였다. 후방 관절 낭 스트레칭 운동은 sleeper stretch를 시행하게 되는데 이는 side-lying sleeper stretch, roll-over sleeper stretch, prone bi-manual stretch로 구성된다(Fig. 5). Side-lying sleeper stretch 운동은 견갑부를 벽에 안정화시

킨 상태에서 견관절 거상을 70°, 90°, 110°로 증가시키면서 수동적으로 내회전 운동을 시행한다.

스트레칭 운동에 반응하지 않는 경우는 대개 심한 내회전 소실이 있는 투구 경력이 오래된 투수의 경우이며 수술적 치료를 고려하여야 한다. 그러나 젊은 투수에서의 수술적 치료는 거의 필요하지 않다. 내회전 소실이 심한 경우는 후하방 관절 외 상완 인대가 상당히 두꺼워져 있어 관절 낭의 두께가 1/2 inch까지 이르게 되며 두꺼워진 관절 인대의 조직학적 소견은 유착성 관절 낭염의 말기 소견과 유사한 저세포성으로 불규칙한 섬유성 반흔(hypocellular disorganized fibrous scar) 조직이 존재하게 된다.

수술적 치료는 관절경하에서 6시 방향에서 9시 방향 또는 3시 방향까지 선택적인 후하방 관절 낭 절개를 전층으로 시행한다(Fig. 6). Morgan¹⁶⁾의 보고에 의하면 관절 낭 절개 후 즉시 60°까지도 내회전의 증가를 얻을 수 있다. 그리고 그는 증세가 있는 제 II형 SLAP 병변의 투구 견관절 182예를 관절경적 봉합 시 모든 예에서 수술 전 심한 내회전 소실이 있었으며, 후방 관절 낭 구축의 치료로 164예는 스트레칭 운동 치료를 시행하였고, 18예는 후하방 관절 낭 절개술 후 스트레칭 운동을 시행하였다. 스트레칭 운동을 시행한 군의 내회전 소실은 평균 46°였으며 1년 추시 시 내회전 소실은 13°로 호전되었으나 2년 추시 시 15°로 약간 증가하였고, 결과도 1년 추시 시 우수 90%, 양호 10%였으나 3년 추시 시 우수 84%, 양호 16%로 다소 나빠지는 결과를 보였다. 관절 낭 절개술을 시행한 군은 수술전 내회전 소실이 42°였으며 수술 후 1년 및 2년 추시 시 12°로 동일하게 호전되었다. 결과도 2년 추시 시 17예에서 우수, 1예에서 양호를 보여 심한 후방 관절 낭 구축 시 후하방 관절 낭 절개술을 시행한 후 스트레칭 운동을 시행하는 것이 더욱 효과적이라고 주장하였다^{6,16)}.

결 론

투구 운동 선수의 견관절은 증가된 외회전과 감소된 내회전을 보인다. 그러나 심한 후하방 관절 낭 구축으로 인해 발생하는 과도한 내회전 소실은 견관절에 비정상적인 내부 후방 충돌, 후방형 SLAP 병변, 회전근 개 관절면 부분 파열 등을 야기시켜 투구 시 견관절 동통 뿐만 아니라 투구 수행 능력을 감소시킨다. 따라서 투구 시 견관절 동통이 발생하면 후하방 관절 낭 구축의 정도를 파악하는 것이 중요하며, 초기에는 후방 관절 낭 스트레칭 운동을 시행하고 이에 반응하지 않을 경우 후하방 관절 낭 절개술을 고려하여야 한다.

참고문헌

1. **Altchek DW, Hatch JD:** *Rotator cuff injuries in overhead athletes. Oper Tech in Orthop, 11:* 2-8, 2001.
2. **Burkhart SS, Morgan CD:** *SLAP lesions in the overhead*

- athlete. Orthop Clin North Am, 21:* 431-441, 2001.
3. **Burkhart SS, Morgan CD:** *The peel-back mechanism. Its role in producing and extending type II SLAP lesions and its effect on SLAP repair rehabilitations. Arthroscopy, 14:* 637-640, 1998.
4. **Burkhart SS, Morgan CD, Kibler WB:** *The disabled throwing shoulder: Spectrum of pathology. Part I: Pathoanatomy and biomechanics. Arthroscopy, 19:* 404-420, 2003.
5. **Conway JE:** *The management of partial thickness rotator cuff tears in throwers. Oper Tech in Sports Med, 10:* 75-85, 2002.
6. **Cooper J, Donley P, Morgan CD:** *Throwing injuries of the shoulder. In: Donatelli RA ed. Physical therapy of the shoulder. 4th ed. St Louis, Churchill Livingstone, 29, 2004.*
7. **Fleisig GS, Andrews JR, Dillman CJ, Escamilla RF:** *Kinetics of baseball pitching with implications about injury mechanisms. Am J Sports Med, 23:* 233-239, 1995.
8. **Fleisig GS, Dillman CJ, Andrews JR:** *Biomechanics of the shoulder during throwing. In: Andrews JR and Wilk KE eds. The athlete's shoulder. New York, Churchill Livingstone, 360-365, 1994.*
9. **Gowan ID, Jobe FW, Tibone JE, Perry J, Moynes DR:** *A comparative electromyographic analysis of the shoulder during pitching. Professional versus amateur pitchers. Am J Sports Med, 15:* 586-590, 1987.
10. **Jobe CM:** *Posterior superior glenoid impingement: Expanded spectrum. Arthroscopy, 11:* 530-536, 1995.
11. **Jobe FW:** *Impingement problems in the athlete. Instr Course Lect, 38:* 205-209, 1989.
12. **Jobe FW, Giangarra CE, Kvitne RS, Glousman RE:** *Anterior capsulolabral reconstruction of the shoulder in athletes in overhead sports. Am J Sports Med, 19:* 428-434, 1991.
13. **Jobe FW, Moynes DR, Tibone JE, Perry J:** *An EMG analysis of the shoulder in pitching: A second report. Am J Sports Med, 12:* 218-220, 1984.
14. **Kibler WB:** *The role of the scapula in athletic shoulder function. Am J Sports Med, 26:* 325-337, 1998.
15. **Koffler KM, Bader D, Eager M, Moyer R, Kelly JD:** *The effect of posterior capsule tightness on glenohumeral translation in the late cocking phase of pitching: A cadaveric study. Presented at 21st Annual Meeting of the Arthroscopy Association of North America, Washington DC, 2002.*
16. **Morgan CD:** *Throwing acquired posterior inferior capsular contracture: Recognition, prevention, non-surgical*

- and surgical treatment. *Instr Course Lect at 23rd Annual Meeting of the Arthroscopy Association of North America, Orlando, 2004.*
17. **Morgan CD, Burkhart SS, Palmeri M, Gillespie M:** *Type II SLAP lesions: Three subtypes and their relationship to superior instability and rotator cuff tears. Arthroscopy, 14: 553-565, 1998.*
 18. **Sabick MB, Torry MR, Kim YK, Hawkins RJ:** *Humeral torque in professional baseball pitchers. Am J Sports Med, 32: 892-898, 2004.*
 19. **Snyder SJ, Banas MP, Karzel RP:** *An analysis of 140 injuries to the superior glenoid labrum. J Shoulder Elbow Surg, 4: 243-248, 1995.*
 20. **Snyder SJ, Karzel RP, Delpizzo W, Ferkel RD, Friedman MJ:** *SLAP lesions of the shoulder. Arthroscopy, 6: 274-279, 1990.*
 21. **Walch G, Boileau P, Noel E, Donell ST:** *Impingement of the deep surface of the supraspinatus tendon on the posterosuperior glenoid rim: An arthroscopic study. J Shoulder Elbow Surg, 1: 238-245, 1992.*
 22. **Weiser WM, Lee TQ, McMaster WC:** *Effects of simulated scapular protraction on anterior glenohumeral stability. Am J Sports Med, 27: 801-805, 1999.*