

슬픽건 채취를 위한 해부학적인 고찰

손정환 · 정구희 · 박찬재

고신대학교 의과대학 복음병원 정형외과학교실

목적: 슬픽건 채취시 공동 부착부에서 박건과 반건양 건의 부정확한 분리와 반건양 건의 주행방향에 존재하는 부가 건으로 인하여 건 채취에 대한 슬기적 어려움이 있어 본 연구는 사체 절개를 통해 슬픽건 채취를 위한 해부학적 지식을 얻고자 한다.

대상 및 방법: 10구의 사체에서 20개의 슬관절을 이용하여 건의 공동 부착부에서 건 분리까지의 거리 및 반건양 건에서 부건 형태 및 위치를 조사하였다.

결과: 건 분리가 분명해지는 부위와 경골능선과의 거리는 39.68 ± 9.97 mm였으며, 공동 부착부와 경골 조면간의 거리는 18.57 ± 2.91 mm로 관찰되었으며, 반건양 건에 존재하는 부가 건은 분명한 건성 구조물없이 근막성 구조물이 대부분에서 관찰되었으며 3례에서만 경골조면에서 일직선상으로 15cm부위에 건성 구조물이 관찰되었다.

결론: 슬픽건 채취를 위한 절개는 경골 조면을 기준으로 하여 내측 20 mm, 하측 40 mm를 중심으로 절개 지점을 선정하는 것이 건분리 지점의 확인에 좋을 것으로 사료되며, 반건양 건에 존재한다고 알려져 있는 부가 건은 대부분 근막성 구조물로 관찰되었다.

색인 단어: 슬픽건, 부가 건, 자가 건

서 론

십자 인대 재건술을 위하여 사용되는 이식 건은 인장 강도와 강직도가 우수하면서 강한 고정력을 얻을 수 있어 초기 재활운동이 가능하면서도 공여부 합병증이 없는 이식 물이 가장 이상적이나 임상적으로 사용될 수 있는 동종 이식건과 자가 이식 건들 중 상기 조건을 완벽히 충족하는 대체물은 없다¹⁾.

지난 20년간 가장 널리 사용되어온 슬개건은 양측에 존재하는 골편으로 인해 강한 고정력을 나타내나 공여부에서 발생할 수 있는 문제점으로 인하여 최근 골편이 없는 연부조직에 대한 고정기법의 발달과 함께 공여부에서의 합병증이 적은 슬픽건을 이용하는 경우가 점점 증가하고 있지만 슬픽건 채취는 건의 공동 부착부에서 박건 및 반건양 건의 분리가 저명하지 않으면서 반건양 건에 존재하는 부가 건과 같은 구조물로 인하여 조기 절단이 쉽게 발생할 수가 있어 슬개건 채취에 비해 비교적 어려운 슬기이다.

이에 저자들은 사체 절개를 통해 거위발 건의 공동부착부에서 건이 분리되는 지점 및 반건양 건의 부가 건에 대한 기술을

통해 정확한 절개위치를 선정함으로써 슬픽건 채취를 위한 해부학적 이해를 돕고자 한다.

대상 및 방법

1. 연구 대상

2006년 6월부터 7월까지 본교 의과대학 해부학실에서 총 12구의 사체 중에서 해부학적 구조물의 변형을 야기할 수 있는 이전의 외상 및 수술이 있는 슬관절을 제외한 10구의 사체, 20개 슬관절을 이용하였다.

2. 연구 방법(슬관절 절개)

경골 조면 원위 5 cm에서 슬관절 근위 20 cm까지 내측 피부 및 피하조직을 절개하여 심부 건막을 조심스럽게 노출한 후 슬와부 주위에서 건성 조직으로 관찰되는 반건양 건을 중심으로 확대경(Loupes, X2.5)하에서 주위 구조물 손상에 주의하면서 절개를 진행하여 원위부에서는 슬픽건의 거위발 부착부가 노출될 때까지 진행하였고, 근위부는 부가 건이 존재한다고 알려져 있는 내측 비복근과 반건양 건사이의 지점에서 근위 10 cm까지 절개를 시행하였다. 경골능선 내측 2 cm에서 공동 부착건 절단을 통하여 박건과 반건양 건의 분리 시작되는 지점을 확인한 후, 경골 조면과의 수직 및 수평 거리를 측정하였고(Fig. 1), 반건양 건의 부가건의 위치는 부가 건 기시

통신저자: 정 구 희

부산광역시 서구 암남동 34

복음병원 정형외과학교실

TEL: 051) 990-6229 · FAX: 051) 243-0181

E-mail: jung05092@yahoo.co.kr

* 본 논문의 요지는 2006년도 대한정형외과학회 추계학술대회에서 발표되었음.

부에서 경골조면까지의 거리를 건의 주행방향이 아니라 곧은 거리를 측정하여 기술하였다(Fig. 2).

결 과

1. 박건과 반건양 건의 분리

건의 공동 부착부는 경골 조면에서 평균 2 cm 아래에서 경골능선과 연결되어 있었으며, 박건과 반건양 건의 분리 지점과 경골 조면까지 수평거리는 39.68 ± 9.97 mm이며, 수직 거리는 18.57 ± 2.91 mm로 관찰되었다(Table 1).

2. 부가 건

반건양 건에 위치하는 부가 건에 대한 박리에서 총 17례에




Fig. 1. Closeup photograph was showed the tendon separation of conjoined tendon

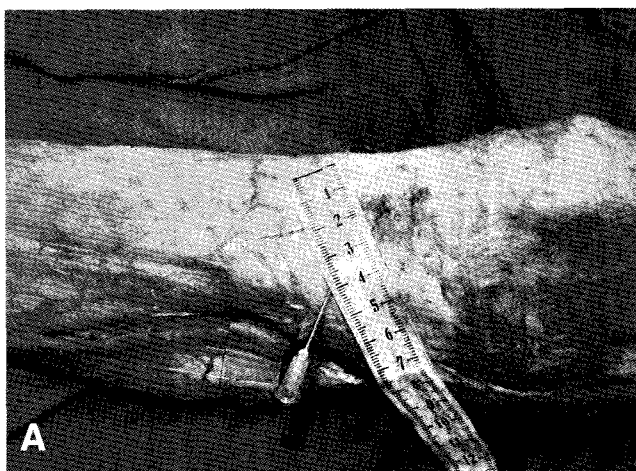

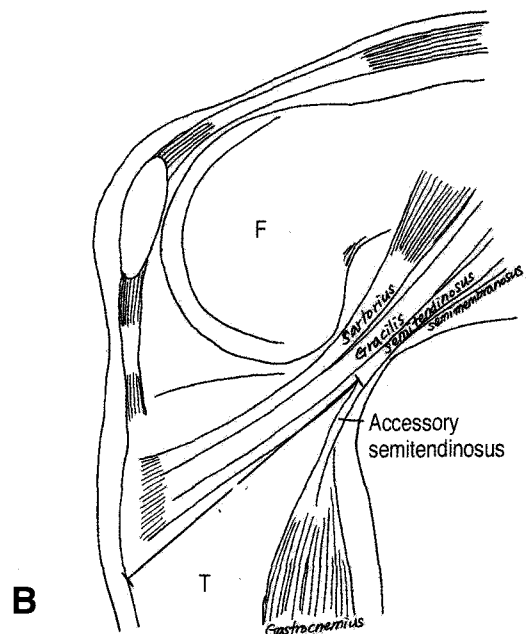
Fig. 2. We measured the vertical & horizontal distance from tibial spine to the separation point (A) and measured the straight distance from the tibial spine to the accessory tendon (B)

서는 완전한 건성 구조물은 관찰되지 않으면서 건막성 구조물이 비복근 및 주위 구조물과 연결되어 있는 것이 확인되었고, 완전한 건성 구조물이 관찰된 예는 단 3례였고, 부가 건은 경골 조면에서 곧은 거리상 15 cm의 지점 주위에 위치함을 알 수가 있었다(Fig. 3).

고 찰

손상되지 않은 대퇴-전방십자인대-경골이 가지고 있는 인장 강도(tensile strength) 및 강직도(stiffness)는 2160 N와 182~303N/mm의 정도가 되지만, 일상 활동 중 전방십자인대에 전달되는 부하는 20%정도인 454 N만이 부하되므로 십자인대 재건술 후 시행되는 재활운동 중 충분한 조기 체중부하 및 관절운동을 위해서는 이식된 건의 초기 고정력이 500 N정도가 되어야 한다^{2,9,18}. 양측 골편을 가진 슬개건의 최대 인장 강도 및 강직도가 2977 N, 620 N/mm인 것에 비해 실질적으로 골편이 없는 연부조직만으로 구성된 슬괵건을 두 겹으로 접어서 만들어진 네 가닥 슬괵건의 최대 인장 강도가 4213 N에 달해 십자인대 재건술 후 초기 재활시에 가장 취약한 부위는 건 자체가 아닌 이식건의 고정부위임을 알 수가 있다^{5,6,8,13}.

이식 건의 고정시 골편의 경우에는 골 터널 내에 간섭 나사를 삽입하여 내부 조임을 통해 고정하는 방식을 대개 이용하나 골편이 없는 연부조직에서는 간섭 나사를 이용한 고정시 슬괵건을 이용한 재건술과 임상적 결과 차이가 없음을 여러 저자들이 단기결과를 보고 하였지만^{3,4,15,17}, Aune 등¹¹은 사체를 이용한 전방십자인대 재건술에서 슬괵건을 간섭나사로 고정할 경우 인장 강도는 240 N, 슬괵건은 505 N으로 나타나 슬괵건에 대한 간섭나사 고정은 적당하지 않다고 보고하는 등 대퇴골에서의 슬괵건 고정에서는 아직도 논쟁의 여지가 있는 상태이다.



최근 연부조직 고정술기의 발전 및 공여부 합병증을 줄이기 위한 노력과 함께 슬괵건을 이용하여 재건하는 경우가 증가함에 따라 여러 술기들이 발표되었다^{6,7,9,11,12,16,17,19,20}. 기존의 술기

들은 수평 혹은 수직 피부 절개를 통하여 봉공근 막을 노출한 후 건의 주행방향을 따라 봉공근 막을 절개하여 확인된 건의 공동 부착부에서 박건 및 반건양 건을 채취하게 된다. 하지만 정확한 건분리 지점에 대한 위치적 언급이 없어 명확한 절개의 위치를 선정할 수 없어 저자들마다 절개의 방향 및 위치에 차이가 있었다. 김 등¹⁰은 공동 부착부에서 건 분리를 확인하기 위해 거위발 건 전체를 끝막하 근위부로부터 박리하여 뒤집어서 건의 공동 부착부 및 건의 분리를 확인하는 방법을 보고 하였으나 경골 부착부가 손상되어야 하는 단점이 있으며, Prodromos 등⁴이 제시한 술기에서는 반건양 건의 부가 건 제거를 위해 추가적인 후방 절개를 시행하여야 한다. 본 저자들은 거위발 건의 분리지점이 경골 조면을 기준으로 내측 4 cm (평균 39.68 mm), 하측 2 cm (평균, 18.57 mm)에 위치함을 확인하게 되어 피부절개 위치 선정에 있어서 건분리 지점주위로 시행하게 되면 술식 초기부터 쉽게 슬괵건을 확인할 수 있을 뿐만 아니라 경골 터널 위치 확보를 위하여 비스듬한 방향으로 절개를 진행함으로써 경골 터널 굴착을 시행할 수가 있어 전체 절개 길이를 줄일 수가 있을 것으로 생각된다.

슬괵건 채취시 초기 건 절단을 야기하는 반건양 건에 존재하는 부가 건은 본 연구에서는 건성 구조물보다는 대부분 심부 건 막 양상의 구조물이었으며, 단지 3예에서 분명한 건성 구조물이 경골 조면에서 끈은 거리로 대략 15 cm 지점에 위치함을 주지하여 건 채취를 시행하게 되면 부가 건에 의한 건 조기 절단의 예방에 도움이 될 것으로 생각된다. 본 연구에서 확인된 건 분리 지점을 통해 슬괵건 채취를 위한 피부 절개의 위치를 선정할 수가 있었으며, 건 분리 지점을 술식 초기부터 확인함으로써 보다 쉬운 슬괵건 채취가 가능할 뿐만 아니라 거위발건의 공동부착부의 손상없이도 슬괵건을 채취할 수가 있을 것으로 사료된다.

Table 1. The locations of the tendon separation from the tibial spine

Case No.	HD*	VD [‡]
1	20	13
2	20	15
3	40	14
4	36	14
5	40	20
6	38	20
7	42	18
8	45	20
9	40	22
10	39	23
11	36	20
12	40	22
13	56	18
14	54	20
15	35	18
16	30	18
17	40	18
18	45	18
19	58	22
20	39	18
Average	39.68 ± 9.97mm	18.57 ± 2.91mm

*The horizontal distance from tibial spine to the site of tendon separation

[‡]The vertical distance from tibial spine to the site of tendon separation




Fig. 3. We identified the accessory structure of the semimembranous tendon, fascia-like structure (A), tendinous structure (B)

결 론

경골 조면 내하측 2 cm×4 cm에 존재하는 건의 분리지점을 중심으로 하는 비스듬한 절개를 통해 술식 초기부터 건분리 지점을 확인함으로써 보다 쉬운 견착이 가능할 뿐만 아니라 경골 터널 위치를 동 절개상에서 확보함으로써 전체 절개길이를 줄일 수 있을 것으로 생각된다.

참고문헌

1. Aune AK, Ekeland A, Cowley PW: Interference screw fixation of hamstring vs. patellar tendon grafts for anterior cruciate ligament reconstruction. *Knee Surg Sports Traumatol Arthrosc*, 6: 99-102, 1998.
2. Beynnon BD, Fleming BC, Johnson RJ, Nichols CE, Renstrom PA, Pope MH: Anterior cruciate ligament strain behavior during rehabilitation exercises in vivo. *Am J Sports Med*. 23: 24-34, 1995.
3. Colombet P, Allard M, Bousquet V, de Lavigne C, Flurin P-H, Lachaud C: Anterior cruciate ligament reconstruction using four strand semitendinosus and gracilis tendon grafts and metal interference screw fixation. *Arthroscopy*, 18: 232-237, 2002.
4. Corry IS, Webb JM, Clingeleffer AJ, Pinczewski LA: Arthroscopic reconstruction of the anterior cruciate ligament. A comparison of patellar tendon autograft and four-strand hamstring tendon autograft. *Am J Sports Med* 27: 444-454, 1999.
5. Cooper D, Deng X, Burstein A: The strength of the central third patellar tendon graft: a biomechanical study. *Am J Sports Med*, 21: 818-823, 1993.
6. Frank CB, Jackson DW: Current concepts review. The science of reconstruction of the anterior cruciate ligament. *J Bone Joint Surg Am*, 79:1556-1576, 1997.
7. Fu FH, Bennett GH, Ma B, et al: Current trends in anterior cruciate ligament reconstruction part II. Operative procedures and clinical correlations, *Am J Sports Med* 28:124-130, 2000.
8. Hamner D, Brown C, Steiner M: Hamstring tendon grafts for reconstruction of the anterior cruciate ligament: biomechanical evaluation of the use of multiple strands and tensioning techniques. *J Bone Joint Surg [Am]*. 81: 549-557, 1999.
9. Howell SM, Hull ML: Aggressive rehabilitation using hamstring tendons. Graft construct, tibial tunnel placement, fixation properties, and clinical outcome. *Am J Knee Surg* 11: 120-127, 1998.
10. Kim JG, Moon HT, Kim JY: Modified technique for harvesting the hamstring tendons. *J Korean Orthop Soc Sports Med*, 3(1): 56-59, 2004.
11. Kim SJ, Kim HK, Lee YT: Arthroscopic anterior cruciate ligament reconstruction using autogenous hamstring tendon graft without detachment of the tibial insertion. *Arthroscopy*, 13: 656-660, 1997.
12. Kurosaka M, Yoshiya S, Andrish JT: A biomechanical comparison of different surgical techniques of graft fixation in anterior cruciate ligament reconstruction. *Am J Sports Med*, 15: 225-229, 1987.
13. Noyes FR, Butler DL, Grood ES, Zernicke RF, Hefzy MS: Biomechanical analysis of human ligament grafts used in knee-ligament repairs and reconstruction. *J Bone Joint Surg Am* 66: 344-352, 1984.
14. Prodromos CC, Han YS, Keller BL, Bolyard RJ: Posterior Mini-Incision Technique for Hamstring Anterior Cruciate Ligament Reconstruction Graft Harvest. *Arthroscopy*, 21(2): 130-137, 2005.
15. Randall RL, Wolf EM, Heilman MR, Lotz J: Comparison of bone-patellar tendon-bone interference screw fixation and hamstring transfemoral screw fixation in anterior cruciate ligament reconstruction. *Orthopedics*, 22: 587-591, 1999.
16. Rudy Robbe, George A. Paletta: Soft-Tissue Graft Fixation in Anterior Cruciate Ligament Reconstruction. *Oper Tech Sports Med*, 12: 188-194, 2004.
17. Scheffler SU, Sudkamp NP, Gockenjan A, et al: Biomechanical comparison of hamstring and patellar tendon graft anterior cruciate ligament reconstruction techniques: The impact of fixation level and fixation method under cyclic loading. *Arthroscopy*, 18: 304-315, 2002.
18. Woo S L-Y, Hollis M, Adams DJ, Lyon RM, Takai S: Tensile properties of the human femur-anterior cruciate ligament-tibia complex. The effects of specimen age and orientation. *Am J Sports Med* 19: 217-225, 1991.
19. Wolf EM: Semitendinosus and gracilis anterior cruciate ligament reconstruction using the TransFix technique. *Tech Orthop*, 13: 329-336, 1998.
20. Wolf EM: Hamstring anterior cruciate ligament reconstruction using femoral cross-pin fixation. *Oper Tech Sports Med*, 7:214-222, 1999.

= ABSTRACT =

Anatomic Study for Hamstring Tendon Harvest

Jung-Hwan Son, M.D., Gu-Hee Jung, M.D., Chan-Jae Park, M.D.

Department of Orthopaedic Surgery, Gospel Hospital of Kosin University

Purpose: The harvest of hamstring tendon is technically demanding because of the inadequate identification of hamstring tendon separation and accessory tendon of semitendinosus tendon. We conducted therefore conducted an anatomic study, aiming at the anatomic knowledge for graft harvest.

Materials and Methods: 20 human cadaveric knees (10 cadavers) were used for the study. The location of tendon separation in conjoined tendon and accessory tendon of semitendinosus tendon were described and recorded.

Results: The location of tendon separation of conjoined tendon was average 39.68 ± 9.97 mm vertically and 18.57 ± 2.91 mm horizontally from the tibial spine. We found that the accessory structure of the semitendinosus tendon was mostly fascia-like structure(17 knees), the tendinous structure, 3 cases which was straightly located 15cm from the tibial crest

Conclusion: We propose that the expected incision for hamstring tendon harvest is centered on the inferior 40mm, medial 20mm from the tibial spine. The accessory structure of the semitendinosus tendon was mostly found of fascia-like structure.

Key Words: Hamstring tendon, Accessory tendon, Autogenous graft

Address reprint requests to **Gu-Hee Jung, M.D.**

Department of Orthopedic Surgery, Gospel Hospital, Kosin University

34 Amnam-dong Seo-gu Busan 602-702, Korea

TEL: 82-51-990-6229, FAX: 82-51-243-0181, E-mail: jung05092@yahoo.co.kr