

# What is your diagnosis?

## Question

최지혜 / 해마루 소동물임상의학연구소

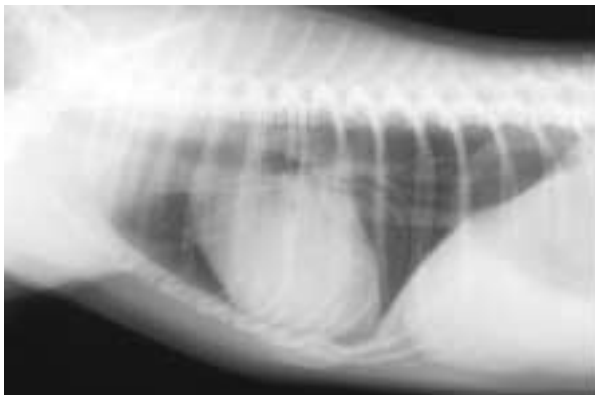
1. 신상명세 • 품종 : 요크셔테리어 • 성별 : 수컷 • 연령 : 5년 6개월령

### 2 임상 증상 및 병력 :

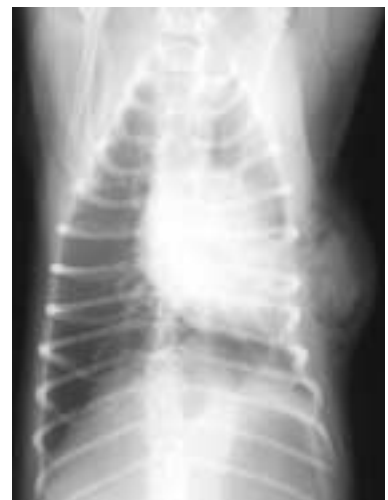4월 28일 저녁 교상으로 추정되는 외상을 입은 후 기력 소실과 식욕 부진, 출혈 등의 증상을 보였으나 특별한 치료 없이 집에서 모니터링을 하던 중 환자가 기력이 회복되지 않아 29일 인근 병원에서 출혈 등에 대한 주사 치료를 받았다고 합니다. 당시 호흡은 정상적이었으나 다음 날 구토 증상을 보여 병원에서 구토에 대한 치료를 받으면서 입원을 하였습니다. 하루 입원 치료 후 퇴원한 후에도 기력 소실과 구토, 식욕 부진이 지속되어 이차진료 의뢰되었습니다.

내원 당시 환자는 매우 침울한 상태였고 좌측 흉벽의 타박상과 부종이 확인되었습니다.

체온과 심박수는 정상이었고, 호흡은 다소 가쁜 상태였습니다. 보호자분이 비용에 부담을 느껴 흉부 방사선 검사만을 실시할 수 있었습니다. 어떠한 이상 소견이 확인됩니까?



(A)



(B)