

# 임플란트 실패를 줄이기 위한 외과 술식

서울대학교 치과대학 구강악안면외과학교실  
교수 김 명 진

## 서론

임플란트의 실패는 시기에 따라서 보철 전 실패와 보철 후 실패로 나눌 수 있다. 이번 특집에서는 임상적으로 임플란트 실패를 줄일 수 있는 방법에 대하여 주로 기본적인 외과적 술식과 관련하여 수술 전, 수술 중 그리고 수술 후로 나누어 설명하고자 한다. 임플란트 수술 전 환자 및 의료진 준비에서부터 수술 중 피판 디자인, 임플란트 식립 방향과 주의해야 할 해부학적 구조물, 창상 봉합 시 주의사항, 또한 수술 후에는 부종, 혈종 및 출혈 방지, 감염방지를 위해 고려해야 할 사항 등을 살펴보고 구강 내에 temporary denture를 제작하여 넣을 때까지 실패를 줄이기 위해 고려해야 할 사항들을 하나씩 살펴보고자 한다. 임플란트 식립부의 치조골 흡수로 인한 열악한 조건에 해당되는 경우 필요한 골이식, 골절단술, 상악동거상술, 골신장술 등과 관련된 내용들은 여기서는 다루지 않겠다.

## 창상 감염에 의한 실패를 예방하기 위한 고려사항

임플란트 수술 전 수술기구의 멸균소독, 환자 및 의료진의 준비는 아무리 강조하여도 지나치지 않는다. 대수술실 수준의 철저한 멸균 관리를 하는 것이 가장 바람직한 방법이다. 일반 치과 클리닉에서 그와 같은 시설을 하기에는 어려움이 있을 수 있으나 최소한 소수술실 규모의 구획된 별도의 격리 공간에 외과적 시설을 설치하는 것이 감염관리에 중요하다. 오픈된 일반치과 치료실에서 임플란트 외과수술을 하는 것은 옳지 않다.

시술 시 사용되는 기구의 소독은 항상 철저히 해야 하며 소독 뿐 아니라 이를 다룰 때에도 “무균적 시술”이 될 수 있도록 한다. 임플란트 표면의 오염 또한 주의해야 하며 이를 위해 식립 직전에 포장된 상품을 개봉하여 타물질에 오염되지 않도록 해야 한다. 특히 임플란트 식립시 타액, 주위 연조직 등이 가능한 fixture표면에 접촉하지 않도록 주의해야 한다.

임플란트 외과적수술과 관련하여 수술부의 감염 가능성을 줄이기 위해 고려해야 할 사항들이 있다. 감염을 줄이기 위해서는 시술 전 식립 부위 주변 조직의 평가를 통해 치성감염의 잔존 유무를 확인, 급, 만성 감염이 존재하는 경우 이를 먼저 해결해

야 한다. 만일 시술할 부위 주변 혹은 환자 구강 내 어느 부위에라도 감염의 증상 또는 감염소견이 발견된다면 환자가 이 사실을 충분히 이해하도록 설명하고 수술전에 충분한 전치치를 하여 염증을 제거한 후 시술하는 것이 중요하다. 수술 전 충분한 설명이 수술 후 작은 부작용의 발생에 대한 치료보다 몇 배 더 중요하다는 것은 부언할 필요가 없을 것이다.

통상 임플란트 식립전에 미리 치석제거 및 간단한 치주 치료를 한 후 구강청결관리교육을 철저히 하여 향후 환자 스스로 임플란트 관리를 잘 할 수 있도록 하는 것이 중요하다. 특히 임플란트를 식립할 부위의 인접치아는 root planning을 잘하여 건강한 치주 상태를 유지한후 임플란트를 식립하는 것이 좋겠다.

발치 후 발치창이 치유되기까지의 기간을 얼마나 오랫동안 기다린 후 임플란트를 식립할 수 있는나 하는 문제는 발치부위와 발치할 치아의 염증상태 유무에 따라 달라 질 수 있다. 치조골의 골식이 좋은 하악 전치나 상악전치의 경우는 발치 후 즉시 식립이 가능 할 수 있으나 통상 치조골의 흡수가 심하고 치주염이 기왕에 잔존하고 있는 경우는 발치시 최소한의 치조골성형술을 동시에 시행하여 치근단부 및 인접치주조직의 염증조직을 충분히 제거한 후 일정기간 후에 임플란트 식립술을 하는 것이 바람직하다. 전치부에서는 통상 3개월 내지 6개월 후, 구치부에서는 최소 6개월에서 1년 이상 기다려 발치와 및 주변 치조골이 충분히 mature bone으로 치유되고 remolding된 후 식립하는 것이 좋겠다. 평생 쓸 임플란트를 몇 개월 빨리 식립하려고 서두르다가 임플란트 시술이 실패하는 낭패는 없어야 하겠다.

창상감염에 의한 실패는 주로 식립 후 수일 내에 나타나며, 임상적으로는 식립한 주변 연조직에 발적, 종창, 농 배출 등의 염증 소견과 임플란트의 동

요도가 관찰된다. 방사선 사진 상으로는 임플란트 주위의 방사선투과상이 보여진다, 임플란트의 동요 없이 주위 연조직에 국한하여 염증이 있는 경우는 간단한 절개배농 또는 소파수술로 염증치료를 하면 임플란트를 제거하지 않고 쉽게 해결 될 수 있다. 절개배농 후 cover screw가 노출되는 것은 큰 문제가 되지 않으며 이 경우 구강세척제로 환자 스스로 잘 소독하도록 교육시키고 부드러운 칫솔로 노출된 부위를 잘 닦아 청결하게 유지하는 것이 중요하다.

## 수술시 실패를 줄이기 위하여 고려해야할 사항

### 골점막피판의 디자인과 지혈

수술 시 실패를 줄이기 위해 우선 고려해야할 사항은 피판의 디자인으로부터 시작된다고 할 수 있다. 골점막피판의 형성은 임플란트의 식립 위치와 방향을 결정하는데 중요하기 때문에 적절한 골노출은 필요하다. 그러나 피판을 너무 과다하게 박리하거나 골막에 손상이 있어 출혈이 많게 되면 술 후 부종 및 혈종을 야기하며 이를 통한 감염의 위험이 높아진다. 따라서 피판을 디자인할 때 불필요하게 과도하게 형성하지 말아야 하며 박리시 골막에 손상이 적게가도록 주의한다. 출혈이 되는 부분은 철저히 지혈하고, 임플란트를 여러개 식립하기 위하여 골 노출이 많은 경우는 봉합 시 silastic 배액관(drain)을 삽입하여 충분히 조직삼출물이 빠져나오도록하는 것이 좋다. 삽입된 배액관은 수술 다음날 또는 2일 후 제거하면 된다. 임플란트 식립 시술시에는 항상 전기소작기를 준비하여 bipolar forcep을 이용하여 연조직의 출혈점을 소작하여 지혈한다. 피판을 작게 형성하는 것이 주변골의 흡수를 최소화하기 위해서도 유리하다. 피판의 크기가 클수록 임플란트 주위 골 흡수량이 크다는 사실이 여러 연

### 임상가를 위한 특집 3

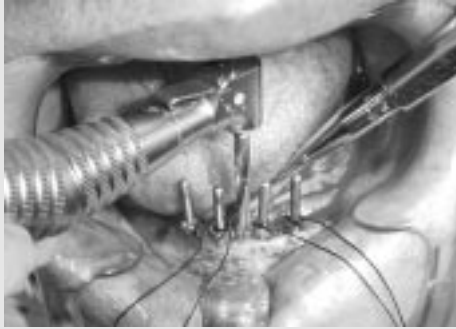

그림 1-1. 하악 무치악환자에서 crestal incision에 의한 골점 막피판 형성 후 twist drill로 골삭제를 하는 모습. 치조정이 날카로운 경우 부위는 부드럽게 골삭제하여 임플란트식립부위를 잘 설정할 수 있도록 한다.

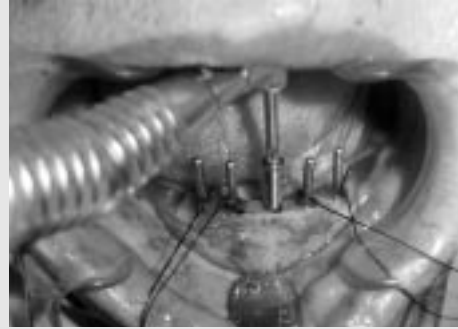


그림 1-2. fixture 식립 모습

구에서 보고된 바 있다. 치아결손부 치조정에서의 절개선은 상악에서는 다소 경구개측으로 하악에서는 다소 순협측으로 설정하는 것이 바람직하다.

#### 임플란트의 식립 설정과 스텐트

수술 시 고려해야할 두 번째 사항은 임플란트 식립 방향과 관련되어 있다. 임플란트의 위치 또한 주위 골의 보존에 중요한데, 인접치 및 인접 임플란트와 충분한 거리(각각 최소 2.5mm, 3mm)를

유지해야 하며 협설측으로도 충분한 피질골이 존재해야 한다. 다수의 임플란트 보철 디자인을 계획한 경우, 식립 시 이들의 방향이 과도하게 차이가 나는 경우 교합압의 과다한 전달로 임플란트의 파절이 발생할 수 있다.

따라서 술전에 전산화 단층촬영(CT)이나 모델제작을 통한 협설측의 식립 방향에 대한 고려가 충분히 이루어져야 한다. 수술 시 Surgical stent의 제작을 꼭 권하는 것도 이 때문이다.

하악무치악의 경우는 crestal incision 후 양측에

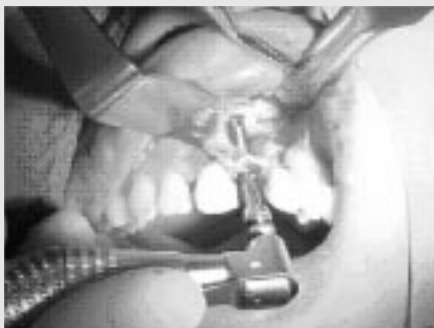

그림 2-1. fixture가 순측골을 뚫고나와 노출되는 (ferestration) 경우의 식립 모습

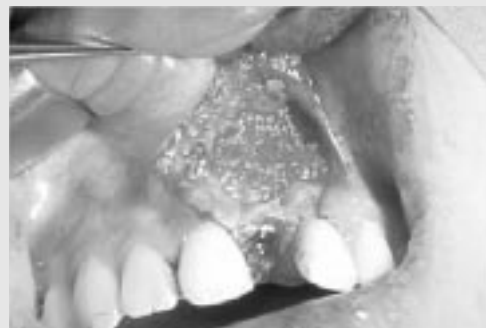

그림 2-2. 순측 fixture 노출부위는 봉합전에 동종골이나 인공골 대체물로 덮어 보강하여 준다.

식립하고자하는 위치에서 distal부위에 사선으로 releasing incision을 가하여 골점막피판을 거상하기 쉽게하고 시야를 확보할 수 있다. 하악전치부의 치조정이 날카로운 경우 부위는 부드럽게 골삭제하여 임플란트 식립부위를 잘 설정할 수 있도록한다(그림 1-1, 그림 1-2).

상악전치부의 경우 치조골이 흡수되면 후상방으로 퇴축됨으로 식립위치 설정 시 다소 구개측에 설정하는 것이 좋다. 이부위에서 드릴링 시 twist drill이 순축골을 뚫고나와 fixture가 노출되는 (fenestration) 경우가 종종 발생하게 되는데 이 경우 상방으로 drilling을 더 연장하여 비익골부로 드릴이 다시 들어가 소위 bicortical installation 되도록 하면 초기고정을 잘 얻을 수 있다. 순축 fixture

노출부위는 봉합전에 동종골이나 인공골대체물로 덮어 보강하여 준다(그림 2-1, 그림 2-2).

식립 중 드릴링 축이 변하게 되면(의도한 경우든 의도하지 않은 경우든) 식립 후 임플란트의 동요도가 발생할 확률이 커진다. 즉 초기고정을 얻기 힘들어진다. 그러므로, 시술 전 surgical stent를 제작하여 식립 방향을 확실히 결정한 상태에서 시술에 임할 것을 추천한다.

### 골 드릴링 시 주의사항

수술 중 임플란트 실패를 줄이기 위해 고려해야 할 사항 세 번째로는 드릴링 시 과도한 열발생을 줄이는 것이다. 열이 골에 전달되면 골괴사 및 부

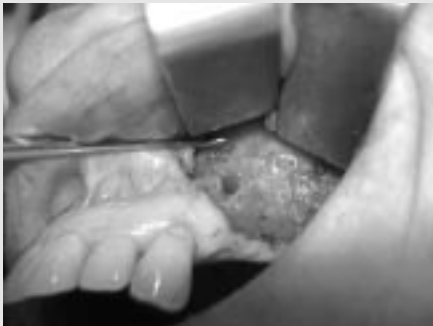

그림 3-1. fixture tip 누공부위의 골 흡수 모습.

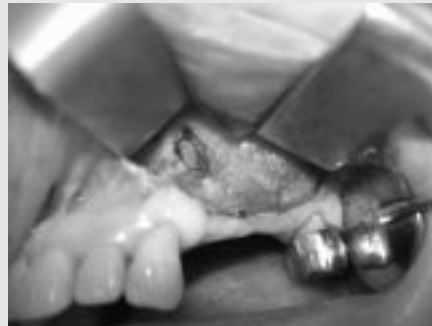

그림 3-2. 누공부위의 소파술 후 fixture tp이 노출된 모습.

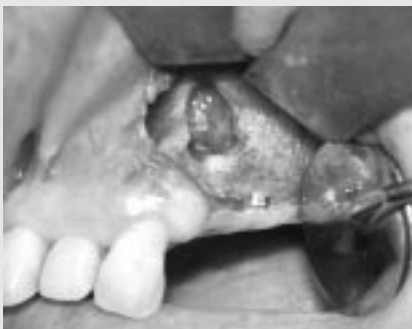

그림 3-3. fixture tip을 제거한 후의 모습.




그림 3-4. 제거한 fixture tip과 염증조직.

### 임상가를 위한 특집 3

골이 발생할 수 있으므로 충분한 주수(irrigation) 하에, 과도한 속도 혹은 과도한 힘을 가하지 않은 상태로 식립하도록 주의한다. 또한 골의 절삭 후 bone chip이 잔존하게 되면 이것이 감염원으로 작용하여 감염을 유발할 수 있으므로, 드릴링 시 twist drill을 상하로 움직이면서 점적액이 socket내로 들어가 열 발생을 줄이도록 한다. 골 드릴 후에는 단계마다 충분히 irrigation을 시행, socket을 깨끗이 유지해야 한다.

특히 길이가 긴 fixture를 식립할 경우는 골 드릴 시 깊은 부위의 socket은 충분히 irrigation이 되지 않을 경우가 있으며 이때 발생하는 열로 골괴사가 쉽게 초래될 수 있어 감염이 더욱 빈발할 수 있다. 간혹 임플란트 식립 후 수주가 지나서 임플란트 치

근단 인접 연조직으로 염증성 누공을 형성하는 경우가 있으며 이는 fixture tip주위 골에 염증이 초래된 경우로 인접 치조골을 뚫고 누공이 형성되어 배농이 되는 경우이다. 동요가 없이 방사선 사진에서 fixture tip 주위 골에 국한하여 방사선투과성의 골 흡수 염증소견이 있으나 동요도가 없는 경우는 굳이 fixture를 제거하지 않고 누공부의 염증치료를 계속 하면서 약 3개월 경과하여 fixture 상부의 골 유착이 잘 이루어지기를 기다린 후 자연치에서 치근단절제술을 하듯 fixture tip을 절단하고 주위 골의 염증조직을 소파하여 자연치유 시키면 계속 사용될 수 있다. fixture 동요가 있는 경우는 망설이지 말고 바로 제거한 후 socket을 충분히 소파하고 동종골이나 인공골대체물로 채워 약 6개월 내지 1

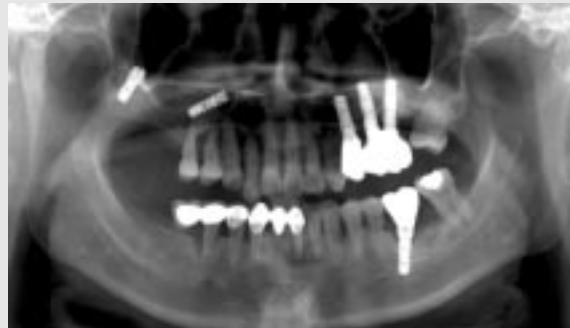

그림 4-1. 상악동내로 fixture가 들어간 방사선 사진(panorama).

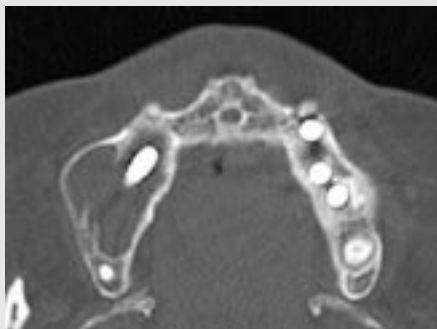


그림 4-2. 상악동내로 fixture가 들어간 방사선 사진(C-T).



그림 4-3. 상악동내로 들어간 fixture와 염증조직을 제거한 모습.

년 간 치유시킨 후 임플란트를 다시 식립하는 방법이 바람직하다(그림 3-1, 그림 3-2, 그림 3-3, 그림 3-4).

### 주의해야할 주위 해부학적 구조물

식립 시 실패를 줄이기 위해 고려해야할 사항 네 번째로는 주의해야할 주위 해부학적 구조물들일 것이다. 아마도 이에 대한 강의는 많이 있어 그 중요성에 대해서는 충분히 숙지하고 있을 것이라 생각한다. 상악에서는 상악동과 비공의 천공이 가장 일반적인 event가 되겠고 하악에서는 하치조신경손상이 가장 일반적인 event가 되겠다. 상악동이 천공되는 경우 중요한 것은 상악동 천공시 성공률이 다소 떨어질 수 있다는 것이다 (72%, Brånemark, 1982). 반면에 상악동 하연의 치밀골을 이용하여 bicortical installation 하는 경우 오히려 초기고정을 잘 얻을 수 있어 유리하다는 보고도 있다. 이는 설사 천공된다하여도 fixture tip부위가 상악동내로 깊이 들어오지 않고 상악동 하연부 치밀골에 정확히 걸린 경우 상부 상악동 점막이 fixture tip위로 재생된다는 것을 내시경으로 확인할 수 있으며 장기적으로도 큰 문제를 유발하지 않는다는 점이다. 따라서 가장 좋은 것은 상악동을 천공하지 않고 상악동 하연 치밀골에 정확히 걸리도록 길이를 잘 조절하는 방법이다.

상악구치부에서 임플란트 식립 후 간혹 임플란트가 상악동내로 빠져 들어가서 후처치를 위하여 진료의뢰되는 경우를 볼 수 있다. 최근 소위 socket lifting 술식으로 임플란트를 식립하는 과정에서 골질이 매우 약한 경우 상악동으로 들어가는 증례가 있으며, 식립후에도 감염되어 염증을 동반한 경우 상악동 내로 fixture가 들어 갈 수 있다(그림 4-1, 그림 4-2, 그림 4-3). 성공적으로 잘 식립되어 골유착이 잘 된 경우라 할지라도 장기간

경과된 후 교합압에 의하여 골 흡수되고 임플란트 주위의 염증으로 인하여 지지조직이 무너질 경우 임플란트제거 후 구강상악동 누공이 형성되는 경우를 볼 수 있다.

하악에서 하치조 신경관 손상이 되는 경우는 근래들어 많이 증가하고 있는데 이를 예방하기 위해서는 계획보다 짧은 임플란트를 식립하는 습관을 들이는 것이 좋다. 만일 술 후 임상적으로 입술, 턱부위의 지각손상 증상이 있으며 방사선 사진에서 천공 사실이 확인되면 즉시 제거 하는 것이 좋겠다. 방사선사진에서 fixture tip과 하치조신경이 떨어져 있는 경우는 fixture 자체에 의한 손상이라기 보다는 drilling시 twist drill에 의한 손상으로 추정되며 이는 통상 twist drill의 길이가 fixture 길이보다 약 1mm 길게 디자인 되어 있기 때문이다. 또한가지 무엇보다도 중요한 것은 치조정에서의 fixture식립부위가 정확히 최상점이 아니며 오히려 협측으로 낮은 부위로 다소 치우치기 때문에 방사선에서 보이는 치조정위치에서 더 아래부위에 식립하게 된다는 점이다.

따라서 식립할 fixture 길이를 결정할 때 측정된 available bone height 에서 최소 3mm 여유있게 짧은 것을 선택하는 것이 안전하다. 그러나 무엇보다도 추천하고 싶은 방법은 파노라마상에서 축소 혹은 확대율에 맞추어 available bone height를 측정하고 여기에 적당한 길이의 임플란트를 선택하는 자기만의 know-how를 습득하는 방법이다. 만일 이것이 능숙하지 못하다면 임플란트 CT를 촬영하는 것을 권하고 싶다. 최근 쉽게 촬영하여 즉시 관찰할 수 있는 구내 디지털 사진을 이용하면 안전하게 좋은 결과를 얻을 수 있겠다.

이외에도 간혹 임플란트 식립시 협설측의 피질골이 천공되는 경우도 있다. 이런 경우는 미리 하악골의 협설 두께를 파악하지 못했거나 식립 방향이 계획과 달라지는 경우에 해당된다. 결손부가 작은

경우, 예컨대 협측 1-2mm 정도의 간격은 부가적 치료가 불필요하다. 그러나 fenestration 결손부가 큰 경우는 동종골이식이나 인공골대체물을 이용한 GBR술식을 시행하는 것이 좋다.

### 창상봉합과 창상관리

다음 중요한 것은 창상봉합이다. 시술 후 봉합 시 긴장이 심한 경우 창연이 괴사되거나 벌어질 수 있어 이를 통한 감염이 발생하기도 한다. 이를 예방하기 위해서는 긴장 없는 봉합(tension-free suture)을 이루도록 해야 한다. 즉, 거상된 골막 상에 수평 이완 절개를 추가하여 피판의 길이 연장을 용이하게 한다. 이때 출혈이 있을 수 있으며 bipolar 전기소작기로 잘 지혈하는 것이 중요하다. 치조상 절개선 설정 시 덮개 나사(cover screw) 직상방에 절개선이 오도록 하면 안 된다. 치조정에서의 절개선은 상악에서는 다소 경구개측으로 하악에서는 다소 순협측으로 설정하는 것이 바람직하다.

창연이 벌어지는 것의 다른 원인으로는 시술 부의 점막이 너무 얇고 부착치은이 부족한 경우나, 2단계 임플란트 시스템에서 덮개 나사의 높이가 높게 설정되었을 경우, 그리고 임시보철물에 의한 압박이 가해질 경우 등이 있다. 따라서 시술 시 부착치은이 심하게 부족할 것으로 예상되는 경우 술 전 미리 구개점막을 이용한 유리치은이식 등을 시행하여 부착치은의 양을 증대시키고, 덮개 나사의 높이

가 높은 경우 골막에 충분한 이완 절개를 추가한 후 봉합해야 한다.

연조직 창상이 열개되는 경우, 임플란트 fixture 및 cover screw가 노출되는 경우에서부터 하악, 상악 치조골이 노출되는 경우까지 있다. 보통 이런 경우는 하방 조직의 감염을 의심해봐야한다. 그러나 감염의 sign이 보이지 않는 경우, cover screw가 너무 높거나 봉합부의 tension이 너무 심하면 창상이 열릴 수 있다. 이를 예방하기 위해서는 골막에 horizontal releasing incision을 하여 tension free한 상태에서 충분한 연조직의 봉합을 유도해야 한다. 또한 이런 경우 재봉합을 시도하는데 간혹 오히려 창상이 더 크게 열려버리는 경우가 있으며 이런 경우에는 이차 수술시까지 창상부의 청결을 잘 유지하면서 열개된 창상에서 신생육아조직이 재생되도록 유도하는 것이 오히려 좋은 방법이 되겠다.

### 결 언

외과적 술식에 있어 임플란트 실패를 줄이기 위한 수술 전, 수술 중 그리고 수술 후 고려할 사항들에 대해 간단히 살펴보았다. 시술자 마다 자신들의 know-how가 있으리라 생각한다. 그러나 무엇보다 강조하고 싶은 것은 임플란트 수술에 대한 철저한 준비와 원칙에 입각한 술식이 임플란트 실패를 예방하는 정답이 될 것이라는 점이다.

### 참 고 문 헌

1. 구강악안면 임플란트학, 대한구강악안면임플란트학회, 대한나래출판사, 2006
2. 하치조신경마비, 이종호, 김명진 역, 나래출판사, 2006