

# What is your diagnosis?

## Question

최지혜 / 해마루 소동물임상의학연구소

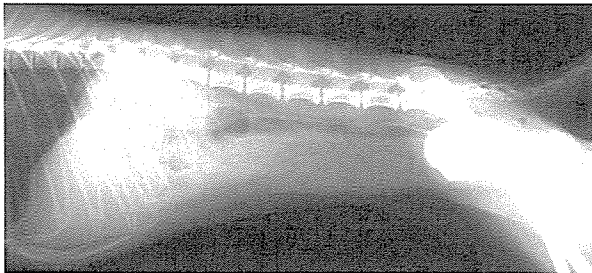
1. 신상명세 • 품종 : Poodle • 성별 : Female • 연령 : 1년령

### 2. 임상 증상 :

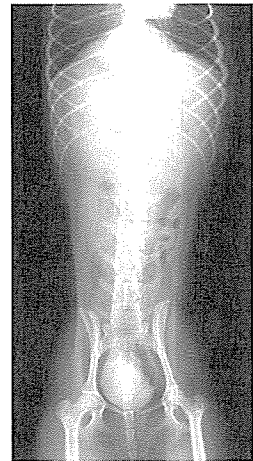
태어난 후 지속적으로 요실금을 보이고 근래 혈뇨 증상이 동반되어 원인 진단과 치료를 위해 본 원에 이차진료 의뢰 되었습니다. 보행시에도 노를 계속 흘리는 현상을 보이고 있었으며 요실금은 스트레스를 받으면 더 심해지는 것 같다고 하였습니다. 요실금과 혈뇨에 대해 간헐적으로 항생제를 사용하면 일시적으로 혈액량이 감소하였으나 요실금을 지속되었다고 하였습니다. 실내견으로 다른 3마리의 개와 함께 키우고 있었으며, 예방 접종은 모두 실시하였고 중성화 수술을 받은 경력은 없었습니다.

3. 뇨실금의 원인을 찾기 위해 복부 방사선 검사와 초음파 검사를 실시하였으나 특이적인 이상을 찾을 수 없었습니다. 뇨검사상 혈뇨의 원인은 세균성 방광염으로 진단되었습니다. 환자의 연령을 고려했을 때 뇨실금의 원인을 찾기 위해 추가적으로 어떠한 검사가 추천되니까?

4. 배설성 요로 조영술을 실시한 사진입니다. 어떠한 이상 소견이 관찰되며, 어떠한 질병으로 진단이 가능합니까?



(A)



(B)