

# 관상동맥 개구부 직접 관류 후에 발생한 관상동맥 근위부 협착

— 3예 보고 —

김재현\* · 나찬영\* · 오삼세\* · 이길수\* · 신성호\*

## Proximal Coronary Artery Stenosis after Direct Coronary Artery Ostial Perfusion

— Report of 3 Cases —

Jae Hyun Kim, M.D.\*, Chan Young Na, M.D.\*, Sam Se Oh, M.D.\*, Kil Soo Yie, M.D.\*, Sung Ho Shinn, M.D.\*

Proximal coronary artery stenosis after direct coronary artery ostial perfusion is an infrequent but life-threatening complication. We had been experienced 3 cases of proximal coronary artery stenosis related to direct ostial perfusion since September, 2000. And now we report the cases.

(Korean J Thorac Cardiovasc Surg 2006;39:706-709)

**Key words:** 1. Coronary artery pathology  
2. Stenosis  
3. Coronary disease

### 증례

#### 증례 1

환자는 53세 여자로서 대동맥판막 협착 및 폐쇄부전(2등급), 승모판막 협착, 심방세동으로 진단받고 대동맥판막 치환술과 승모판막 치환술 및 미로수술을 시행받았다. 수술 전에 시행한 관상동맥 조영 검사는 정상 소견이었다. 수술 당시 심정지액의 주입은 대동맥판막 폐쇄부전으로 인해 상행 대동맥을 절개한 후 좌우관상동맥의 개구부에 각각 6 mm와 4 mm 직경의 도관을 직접 삽입한 후 주입 하였으며 수술 중 모두 두 차례 심정지액이 주입되었다. 관상동맥 개구부 삽관용 도관은 도관 끝부분에 풍선이 달려있는 형태의 Polystan 도관(Polystan A/S, Walgerholm)을 사용하였다(Fig. 1). 수술 후 환자는 별다른 문제없이 퇴원 하였다.

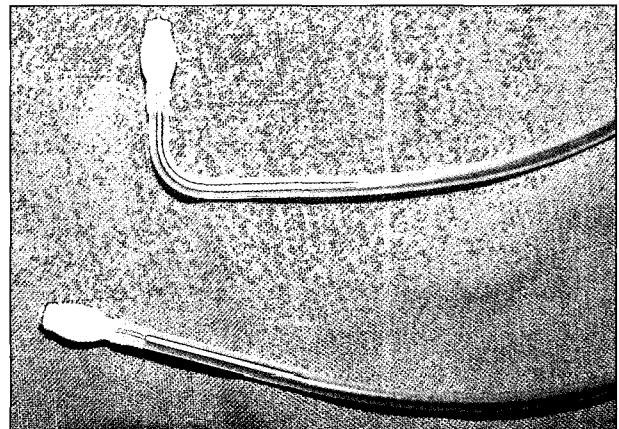


Fig. 1. Coronary ostial perfusion cannula (self-inflating type, Polystan A/S, Walgerholm).

\*부천세종병원 흉부외과

Department of Thoracic and Cardiovascular Surgery, Bucheon Sejong General Hospital

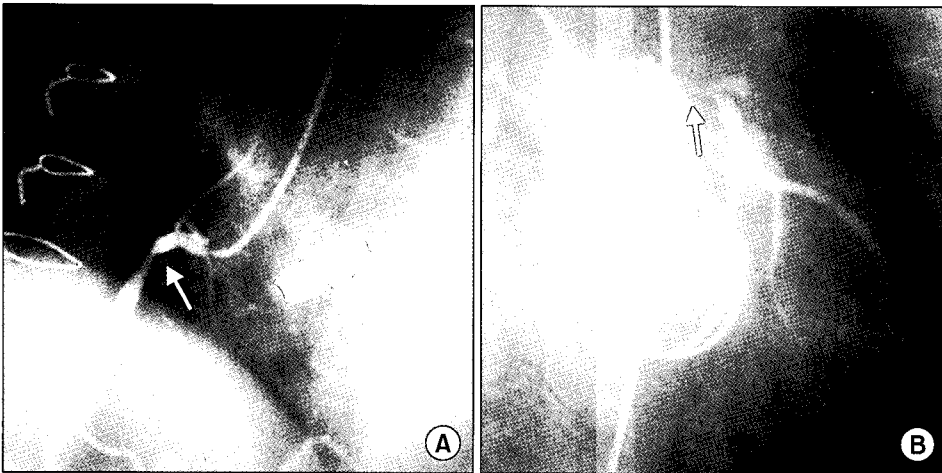
†본 논문은 2006년 제5차 관상동맥연구회 학술심포지엄에서 구연발표되었음.

논문접수일 : 2006년 4월 28일, 심사통과일 : 2006년 6월 20일

책임저자 : 나찬영 (422-711) 경기도 부천시 소사구 소사본 2동 91-121, 부천세종병원 흉부외과

(Tel) 032-340-1151, (Fax) 032-340-1236, E-mail: koreahearturgeon@hotmail.com

본 논문의 저작권 및 전자매체의 지적소유권은 대한흉부외과학회에 있다.



**Fig. 2.** Coronary angiogram of patient 1. (A) Arrow indicates proximal right coronary artery stenosis (75%) (B) Arrow indicates left coronary ostia stenosis (90%).

외래 통원치료 중 수술 후 4개월째에 흉통이 발생하였으나 처음엔 협심증에 대한 의심을 하지 못하였다. 그러던 중 흉통이 더 심해지고 심전도 검사에서 II, III, aVF, V4, V5에 ST분절 하강이 관찰되어 관상동맥 조영술을 시행한 결과 좌관상동맥 개구부에 90%의 협착과 우관상동맥 근위부에 75%의 협착(Fig. 2)이 발견되어 검사 직후 응급으로 관상동맥 우회술을 시행하였다.

관상동맥 우회술은 심폐바이패스 후 심정지 상태에서 시행하였으며 좌내흉동맥을 좌전하행지에 연결하고 좌요골동맥을 좌내흉동맥의 중간부위에 단측 문합을 하여 Y형의 복합 이식편으로 만든 후 좌둔각지에 문합하였다. 또한 사용하고 남은 좌요골동맥으로 근위부 우관상동맥과 상행대동맥 간의 우회술을 시행하였다. 수술 후 환자는 별다른 문제없이 회복되었으며 현재 외래 통원치료 중이다.

## 증례 2

환자는 47세 남자로 이엽성 대동맥판막에 의한 대동맥판막 협착 및 폐쇄부전(1등급)으로 대동맥판막 치환술을 시행 받았다. 수술 전에 시행한 관상동맥 조영 검사는 정상소견이었다. 수술 당시 심정지액은 좌우관상동맥의 개구부에 각각 6 mm와 4 mm 직경의 도관을 삽입한 후 직접 주입하였으며 수술 중 모두 두 차례 심정지액이 주입되었다. 관상동맥 개구부 삽관용 도관은 Polystan 도관(Polystan A/S, Walgerholm)을 사용하였다. 수술 후 환자는 별다른 문제없이 퇴원하였다.

수술 후 5개월째에 흉통이 발생하였으나 수술 전 시행한 관상동맥 조영 검사가 정상이어서 협심증보다는 수술 상처와 관련된 통증으로 생각하고 치료하던 중 3개월이

더 경과한 후 흉통이 심해지고 심전도 검사에서 II, III, aVF, V4, V5, V6에 ST분절의 하강이 관찰되어 관상동맥 조영술을 시행 결과 좌주관상 동맥에 90%의 협착과 좌회선지 개구부에 50%의 협착, 우관상동맥 근위부에 50%의 협착이 발견되어 검사 직후 응급으로 관상동맥 우회술을 시행하였다.

관상동맥 우회술은 심폐바이패스 후 심정지 상태에서 시행하였다. 환자는 상행대동맥이 확장된 소견이 동반되어 있어서 상행대동맥 치환술도 동시에 시행되었다. 좌내흉동맥을 좌전하행지에 연결하고 복재정맥을 좌내흉동맥의 중간부위에 단측 문합을 하여 Y형의 복합 이식편으로 만든 후 좌둔각지에 문합하였다. 또한 복재정맥으로 근위부 우관상동맥과 치환된 상행대동맥 인조혈관 간의 우회술을 시행하였다. 수술 후 환자는 별다른 문제없이 퇴원하였고 현재 외래 통원치료 중이다.

## 증례 3

환자는 40세 여자로 대동맥판막 협착 및 폐쇄부전(2등급), 승모판막 협착 및 폐쇄부전(2등급), 삼첨판막 폐쇄부전(3등급), 심방세동으로 진단받고 대동맥판막 치환술과 승모판막 치환술, 삼첨판막 판륜성형술 및 미로수술을 시행받았다. 수술 전 관상동맥 조영 검사는 젊은 여자여서 시행하지 않았다. 수술 당시 심정지액의 주입은 좌우관상동맥의 개구부에 4 mm 도관(Polystan A/S, Walgerholm)을 각각 삽입한 후 주입하였으며 수술 중 모두 세 차례 심정지액이 주입되었다. 수술 후 환자는 4일째 병실에서 심실성 빈맥이 발생하여 심폐소생술을 한 차례 시행 받은 기록이 있으며 수술 12일째부터 간헐적인 좌상지 통증을 호

소하여 재활의학과에서 상완신경총 손상으로 진단받고 퇴원 후에도 2년간 물리치료를 받았다. 수술 2년 후 좌상지 통증이 악화되어 재활의학과에 입원 후 시행한 관상동맥 조영 검사에서 좌주관상동맥에 95% 이상의 협착이 발견되어 검사 직후 응급으로 관상동맥 우회술을 시행하였다.

관상동맥 우회술은 심폐바이패스 후 심정지 상태에서 시행하였으며 좌내흉동맥을 좌전하행지에 연결하고 좌요골동맥을 좌내흉동맥의 중간부위에 단측 문합을 하여 Y형의 복합 이식편으로 만든 후 좌둔각지에 문합하였다. 수술 후 환자는 별다른 문제없이 퇴원하여 현재 외래 통원치료 중이다.

## 고 찰

관상동맥 개구부 직접 관류법은 대동맥 판막 혹은 대동맥 근부 질환이 있는 환자의 수술 시에 심정지액의 역행성 관류가 용이하지 않은 경우 혹은 외과의사의 취향에 따라서 최근에도 많이 사용되고 있는 방법이다. 하지만 관상동맥 개구부에 직접 도관을 삽관 혹은 탈관하는 과정에서 관상동맥의 손상이 발생할 가능성이 있으므로 많은 주의를 요하며 비록 수술 당시에는 관상동맥의 손상이 발생하지 않았다 할지라도 수개월이 지난 후 드물게 관상동맥 협착이 발생할 수 있다.

위에서 언급한 3명의 환자 중 증례 1과 증례 2의 환자는 모두 수술 전 검사에서 관상동맥이 정상이었던 환자들로서 첫 수술 후 각각 4개월과 5개월에 흉통이 발생하여 관상동맥 협착을 발견하게 되었으며 이들의 관상동맥 협착은 관상동맥 개구부 직접 관류법과 연관이 있는 것으로 생각된다. 또한 증례 3의 환자 역시 40세의 젊은 여자여서 수술 전에 비록 관상동맥 조영 검사는 시행하지 않았으나 수술 당시 관상동맥 개구부로 심정지액 도관을 삽관할 때 어려움은 없었으며 또한 관상동맥 개구부의 이상 소견도 관찰되지 않았던 환자였다. 하지만 수술 후 12일째부터 발생한 좌상지 통증은 환자의 진료기록을 분석해 본 결과 그 양상이 협심증이었으며 좌상지 통증과 함께 실제 심전도 검사에서도 V1에서 V5까지 ST분절의 하강이 의미 있게 관찰되고 있었다. 그리고 수술 2년 후 좌주관상동맥의 협착이 확인될 당시 환자의 주 증상이 동일한 양상의 좌상지 통증이었다는 것을 고려할 때 증례 3 환자의 관상동맥 협착 역시 처음 대동맥 판막 수술 시에 사용된 관상동맥 개구부 직접 관류법과 관련이 있는 것으로 생각된다.

관상동맥 개구부 직접 관류법과 관련된 근위부 혹은 개

구부 관상동맥 협착은 1969년 Trimble 등[1]에 의해 처음 보고되었다. 초기 보고들에 의하면 대동맥판막 치환술을 시행한 환자의 약 1~3%에서 발생하였으며[2] 최근에는 관상동맥 개구부 삽입용 도관의 재질이 개선된 점과 역행성 심정지액 관류법 사용 등의 심근 보호기술의 발전에 의해 비교적 드물게 발생한다. 하지만 대동맥 판막 치환술 후에 원인을 알 수 없는 급사 환자들 중에 관상동맥 협착에 의한 사망 환자가 일부 포함되어 있을 수 있다는 점을 고려해보면 발생빈도를 짐작하기는 힘들다[3].

관상동맥 개구부 관류 후 발생하는 협착은 관상동맥의 개구부 혹은 근위부에 발생하며 좌주관상동맥에 호발하는 편이다[4]. 대동맥판막 치환술 후 관상동맥 협착은 주로 6개월 이내에 발생하며 관상동맥 우회술 혹은 중재적 관류술까지의 기간은 수술 후 1개월에서 30개월까지 보고되고 있다[3]. 발생원인으로는 도관의 삽관과 탈관, 높은 관류압 등에 의한 기계적 손상 후 이차적으로 발생하는 내막비후[1,4], 도관의 팽창된 풍선에 의한 vaso vasorum의 폐쇄[4], 기계판막 주위에 발생하는 와류에 의한 대동맥 근부의 전반적 내막비후 등[5]이 거론되고 있으며 질병소질(predisposing factor)로서는 lipoprotein 이상을 보이는 epsilon 4 유전형질이 거론되고 있다[2]. 관상동맥 협착이 발생한 환자들에게 심어진 인공판막의 종류로는 ball valve와 tilting disc valve가 많았으나[1,5,6] 시기적으로 상기 형태의 판막들이 과거에 주로 사용되었음을 감안할 때 판막의 종류에 따른 차이라기보다는 과거에 사용된 관상동맥 개구부 삽입용 도관의 재질과 부주의한 관상동맥 개구부 직접관류와 관련이 있는 것으로 생각된다. 심정지액의 주입방식 중에서 지속적 관류는 간헐적 관류한 경우보다 관상동맥 협착이 발생할 가능성이 더 높다[4]. 심정지액 주입 도관으로는 self-inflating balloon 형태의 도관에서 좀 더 많이 발생하는 편이었는데 이것은 관류압에 의해서 펼쳐진 풍선이 관상동맥의 내막과 밀착되면서 손상을 일으킬 소지가 높으며 풍선 형태의 도관이 지속적 주입 용도로 많이 사용되어온 점 등이 그 이유일 것으로 생각된다[1,2,4]. 또 높은 압력으로 관류할 경우에도 발생할 가능성이 높으므로 관류압은 100 mmHg 이하로 유지하는 것이 권장된다[4].

관상동맥 개구부 직접 관류 후에 발생하는 근위부 혹은 개구부 관상동맥 협착을 예방하기 위해서는 관상동맥 개구부 직접 관류를 가능한 한 피하고 심정지액을 역행성으로 주입하는 것이 좋을 것으로 생각된다. 또한 관상동맥 개구부 관류를 시행한 환자가 수술 후 흉통 혹은 유사증

상을 호소하면 비록 수술 전 관상동맥 조영 검사가 정상이었다 할지라도 적극적으로 관상동맥에 대한 검사를 해야 할 것이다.

### 참 고 문 헌

1. Trimble AS, Bigelow WG, Wigle ED, Silver MD. *Coronary ostial stenosis: a late complication of coronary perfusion in open-heart surgery.* J Thorac Cardiovasc Surg 1969;57:792-5.
2. Winkelmann BR, Ihnken K, Beyersdorf F, et al. *Left main coronary artery stenosis after aortic valve replacement: genetic disposition for accelerated arteriosclerosis after injury of the intact human coronary artery?* Coron Artery Dis 1993;4:659-67.
3. Hadjimiltiades S, Harokopos N, Papadopoulos C, Gourassas I, Spanos P, Louridas G. *Left main coronary artery stenosis after aortic valve replacement.* Hellenic J Cardiol 2005;46:306-9.
4. Chavanon O, Carrier M, Cartier R, Hébert Y, Pellerin M, Perrault LP. *Early reoperation for iatrogenic left main stenosis after aortic valve replacement: a perilous situation.* Cardiovasc Surg 2002;10:256-63.
5. Roberts WC, Morrow AG. *Late postoperative pathological findings after cardiac valve replacement.* Circulation 1967;35(Suppl 4):148-62.
6. Yarus S, Göncü MT, Sezen M, Türk T. *Iatrogenic left main and proximal right coronary artery stenoses after aortic valve replacement.* Eur J Cardiothorac Surg 2002;22:472-5.

#### =국문 초록=

관상동맥 개구부 직접 관류법과 관련된 근위부 관상동맥 협착은 매우 드물게 발생하지만 환자의 생명을 위협할 수 있는 심각한 합병증이다. 저자들은 관상동맥 개구부 직접 관류법과 관련된 근위부 관상동맥 협착을 2000년 9월에 처음 경험한 이후 최근까지 모두 3예를 경험하였기에 보고하는 바이다.

중심 단어 : 1. 관상동맥 병리  
2. 협착  
3. 관상동맥 질환