대한족부족관절학회지: 제10권 제1호 2006
J Korean Foot Ankle Soc. Vol. 10. No. 1. pp.66-70, 2006

유관 나사와 분쇄 골이식을 사용한 거골하 관절 유합술

을지대학교 의과대학 정형외과학교실

안재훈·김갑중·최원식·나규현

Subtalar Arthrodesis using Cannulated Screws and Morselized Bone Graft

Jae Hoon Ahn, M.D., Kap Jung Kim, M.D., Won-Sik Choy, M.D., Kyu Hyun Na, M.D.

Department of Orthopaedic Surgery, Eulji University College of Medicine, Daejeon, Korea

=Abstract=

Purpose: To analyze the clinical and radiological outcome of subtalar arthrodesis using cannulated screws and morselized bone graft.

Materials and Methods: Twenty one patients with follow-up of more than 1 year after subtalar arthrodesis were included in this study. Mean age was 40.8 years, and mean follow-up duration was 38 months. Underlying diseases were 19 cases of posttraumatic arthritis (18 calcaneal fractures and 1 talar fracture) and 2 cases of tarsal coalition. Clinically AOFAS ankle-hindfoot score, operation time, complication and satisfaction of patients were analyzed. Radiologically time to union, arthritis of surrounding joints, preoperative and postoperative talar declination angle were analyzed.

Results: AOFAS ankle-hindfoot score was improved from preoperative 33 points to postooperative 79 points. Eighteen patients (86%) were satisfied with the results. Mean operation time was 91 minutes. All cases were fixed with 1-2 cannulated screws and morselized bone graft. Mean time to radiologic union was 12.1 weeks. There was 1 case of delayed union. There was no significant perioperative changes in talar declination angles.

Conclusion: Subtalar arthrodesis using cannulated screws and morselized bone graft seems to be relatively simple and effective treatment method for subtalar arthritis.

Key Words: Subtalar arthritis, Subtalar arthrodesis, Morselized bone graft

서 론

거골하 관절의 퇴행성 관절염은 관절내 종골 골절과 같은 외상의 휴유증으로 발생하는 것이 대부분이며 그 결과 작업 능력의 심각한 저하를 야기하게 된다[4,5]. 그 수술적 치료법으로는 거골하 관절의 유합술이 최종적으로 사용되고 있으며 고정 방법이나 골이식의 방법 등에 따라 여러 가지 술식이 보고되고 있다[2,9,13,15,16]. 저자들은 거골하 관절의 관절염에 대한 치료로서 유관나사 및 분쇄 골이식을 이용한 거골하 관절의 단일 고정술을 실시하고 그 결과를 임상적 및 방사선학적으로 분석하였다.

• Address for correspondence
Jae Hoon Ahn, M.D.
Department of Orthopaedic Surgery, Eulji University Hospital
1306 Dunsan-dong, Seo-gu, Daejeon, 302-799, Korea
Tel: +82-42-611-3279, 80 Fax: +82-42-259-1289
E-mail: jhahn@eulji.ac.kr

* 본 논문의 요지는 2005년 제15차 대한족부족관절학회 추계학술대회에서 구연되었음.

대상 및 방법

1. 연구 대상

1999년 3월부터 2004년 10월까지 본원에서 거골하 관절의 단일 고정술을 실시한 총 23예의 환자 중 1년 이상 추시가 가능하였던 21예를 조사 대상으로 하였다. 환자의 성별은 남자 19예, 여자 2예이었고, 나이는 평균 40.8세(범위, 21-61세)였다. 추시 기간은 평균 38개월(범위, 12-70개월)이었다. 수술의 적응증은 거골하 관절염이 방사선 소견상 확인된 환자로서 보존적 방법으로 완화되지 않는 통증을 3개월 이상 호소하는 경우를 대상으로 하였다.

원인 질환으로는 외상 후 관절염이 19예, 선천성 족근골 유합이 2예였으며 외상 후 관절염의 원인은 종골 골절이 18예, 거골 골절이 1예였다. 종골 골절의 경우 수상 기전은 12예에서 추락, 6예에서 교통사고였으며, 그 중 10예가 산업재해로 인한 사고였다. 종골 골절의 일차 치료는 석고 고정만 시행한 경우가 3예, 도수 정복 및 핀 삽입술을 한 경우가 7예, 관혈적 정복 및 내고정술을 시행한 경우가 8예이었다. 골절의 경우 일차 치료부터 관절 유합술까지의 기간은 최소 6개월에서 최대 8년으로 평균 25개월이었다.

2. 수술 방법 및 술 후 치료

환자를 측와위로 위치한 상태에서 수술을 하였으며 종골 골절로 내고정술을 시행하였던 경우에는 이전 수술 절개를 이용하였고, 수술의 과거력이 없는 경우에는 외측에 lazy S 형태의 절개를 가하였다. 절개의 전면에서 족근 동을 노출시키고 골겸자(rongeur)를 이용하여 연부 조직을 제거한 후 후면에서 비골건을 확인하고 하방으로 견인하여 거골하 관절에 도달하였다. 이후 판 펼치개(lamina spreader)를 이용하여 거골하 관절을 신연시키고 절골기(osteotome) 및 소파기(curet)를 사용하여 관절 연골을 제거하였으며 외측 충돌 증후군이 동반된 8예에서는 외측 감압술을 동시에 시행하였다. 골이식은 골반골이나 경골에서 자가골을 채취한 후 동종 골과 혼합하여 거골하 관절내에 삽입하였으며, 이후 종골과 경골의 배열이 5도 외반 위치를 유지한 상태에서 종골의 후하방에서 전상방 방향으로 6.5 mm 직경의 유관나사 1개 또는 2개를 삽입하여 내고정하였다(Fig. 1).

수술 후 첫 6주간 비체중 부하 단하지 석고 고정을 시행하였고 이후 부분 체중 부하를 허용하였으며, 방사선학적으로 유합이 이루어진 후 석고를 제거하고 물리 치료 및 전 체중 부하 보행을 시작하였다.

3. 평가

임상적으로 수술 시간, 수술시 특이 소견, 술 후 합병증, 술 전 및 술 후의 미국족부정형외과학회(AOFAS) 족관절-후족부 점수[11], 환자의 만족도 등을 조사하였다. 방사선학적으로 수술 전, 유합 후 및 최종 추시시에 족부 기립 측면상을 촬영하고 거골 경사각(talar declination angle)을 측정하여 비교하였다(Fig. 2). 또한 술 후 추시에서 족부 측면상 및 종골 축면상을 촬영하여 관절 유합의 정도를 확인하였다.

임상적으로 손상의 원인에 따라 환자를 산업 재해 및 비산업 재해의 두 군으로 나누어 그 만족도를 비교하였으며, 또한 외측 감압술을 시행한 예와 그렇지 않은 예도 두 군으로 나누어 만족도를 비교하였다. 한편 1개의 유관나사로 고

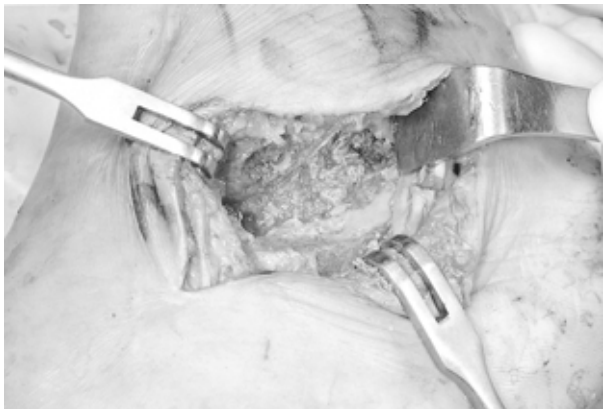

Figure 1. Intraoperative photograph shows impaction of morselized bone graft into the subtalar joint.

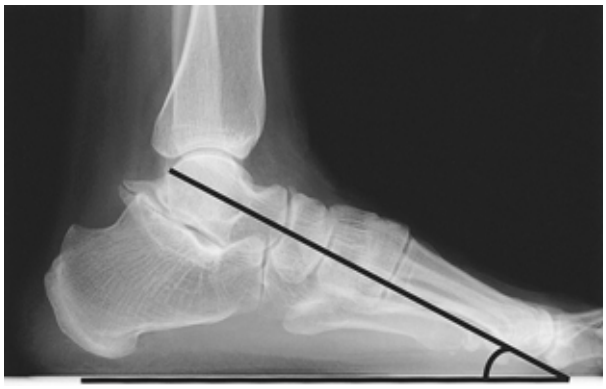

Figure 2. Talar declination angle is defined as an angle between longitudinal axis of talus and horizontal plane on standing lateral radiograph of foot.

정한 경우 14예를 I군으로, 2개의 유관나사로 고정한 7예를 II군으로 분류하여 각 군간에 방사선학적 유합 기간의 차이를 비교 분석하였다. 통계처리는 만족도의 비교는 Fisher's exact test, 유합 기간의 차이는 student t-test를 시행하였고, p값이 0.05보다 낮을 때를 유의하게 판정하였다.

결 과

1. 임상적 결과

AOFAS ankle-hindfoot score는 술 전 평균 33점에서 술 후 최종 추시시 평균 79점으로 증가하였다. 평균 수술 시간은 91분이었다. 21예 중 18예(86%)의 환자가 수술 결과에 만족하였다. 손상의 원인에 따라 환자를 산업 재해 및 비 산업 재해로 나누어 분석한 결과 산업 재해 환자 10예 중 2예에서 불만족스러운 결과를 보여 비 산업 재해 환자 11예 중 1예의 결과에 비해 그 만족도가 떨어졌으나 통계학적으로 유의하지는 않았다(p>0.05). 또한 외측 감압술을 시행한 8예 중 1예, 그렇지 않은 13예 중 2예에서 불만족스러운 결과를 나타내었으나 역시 두 군간에 통계학적으로 유의한 차이는 없었다(p>0.05). 1예에서 지연 유합이 발생하였으나 술 후 6개월에 유합되었으며 그 외 감염이나 신경 마비 등의 합병증은 발생하지 않았다.

2. 방사선학적 결과

21예 모두에서 관절 유합을 얻을 수 있었으며 방사선학적으로 유합될 때까지의 기간은 10주에서 24주로 평균 12.1주였다(Fig. 3). 유관 나사의 개수에 따라 분류한 결과 유관 나사를 1개만 사용하여 고정한 군에서는 평균 13.2주에 관절이 유합되었으며 유관 나사를 2개 사용한 군에서는 11.7주에 유합되었으나 그 차이가 통계학적으로 유의하지는 않았다(p>0.05). 유관 나사를 1개만 사용하여 고정한 예 중 1예에서 지연 유합의 소견을 보였으나 추시 결과 술 후

Figure 3. (A) Standing lateral radiograph of left foot of 39 year old male patient shows collapse of Böhler angle and subtalar joint space irregularity. His calcaneal fracture was treated with closed reduction and pinning elsewhere 1 year ago. (B) Coronal CT image shows subtalar joint space narrowing, widening of calcaneus and lateral impingement. (C) Radiograph at postoperative 1 year shows well-united subtalar joint and preservation of talar declination angle. (D) Standing anteroposterior radiograph of both ankle shows clearing of subfibular space.

6개월에 유합되었다. 거골 경사각은 술전 평균 17.2도, 최종 추시시는 평균 17.4도로서 유의한 변화는 관찰되지 않았다. 또한 최종 추시시 주위 관절의 관절염이 진행되는 소견은 관찰할 수 없었다.

고 찰

거골하 관절의 퇴행성 관절염은 여러 가지 원인에 의하여 발생할 수 있으나 관절내 종골 골절이나 거골 골절과 같은 외상의 휴유증이 가장 흔하며 그 외 족근골 유합 등도 원인이 될 수 있다[3,9]. 이러한 관절염에 대한 치료로서 관절 유합술이 시행되는 경우가 많은 데 이 경우 선택적으로 거골하 관절만 유합하여 좋은 결과를 얻을 수 있다고 하는 저자들이 많으나[2,6,8,14], 종골 골절 후에 발생하는 관절염의 경우 거골하 관절 외에 다른 관절이 침범되는 빈도가 높아 삼중 관절 유합술이 선택적 거골하 관절 유합술보다 결과가 좋다고 보고하는 저자들도 있다[1,10].

Russotti 등[14]은 분쇄 골 이식을 이용하는 45예의 거골하 관절 유합술을 시행하여 전례에서 유합되었으며 이 중 90%의 환자가 수술에 만족하였다고 하였고, Flemister 등[6]은 종골 골절의 합병증으로 발생한 거골하 관절염 86예에 대한 거골하 관절 유합술 후 AOFAS ankle-hindfoot score가 74.8로 향상되었으며 85%의 환자가 결과에 만족하였다고 보고하였다. 본 연구에서도 86%의 환자가 수술에 만족하여 다른 연구 결과와 비슷한 결과를 보였으며 수술 후 AOFAS ankle-hindfoot score는 79점으로 향상되어 거골하 관절 유합술이 거골하 관절염의 치료로서 효과적이라는 것을 알 수 있었다.

거골하 관절 유합술은 그 고정 방법이나 골 이식의 방법에 따라 다양한 술식이 보고되고 있다. Haskell과 Mann[8]은 종골의 전방 결절에서 채취한 자가골과 1개의 유관나사로 거골하 유합술을 시행한 101예에서 98%의 유합률을 보고하였고, Flemister 등[6]은 골이식으로 여러 부위에서 채취한 자가골에 동종골을 혼합하고 고정은 1개 또는 2개의 유관나사를 이용하여 96%의 유합률을 보고하였다. 또한 Chandler 등[2]은 여러 부위에서 채취한 자가골 혹은 동종골을 사용한 결과 두 군의 차이없이 거골하 관절염 19예 모두에서 유합을 얻었다고 보고하였다. 한편 Easley 등[5]은 184예의 거골하 관절 유합술을 분석하고 다른 보고에 비해 낮은 84%의 유합률을 발표하였으며 불유합의 인자로 흡연과 구조적 동종골(structural allograft)의 사용을 지적하였다. Floyd와 Ohnmeiss[7]는 경추부 유합술에서 동종골을 사용한 경우가 자가골을 사용한 경우보다 유합률이 떨어진다고 하였으나 Michelson과 Curl[12]은 후족부의 관절 유합술을 시행한 55예에서 자가골을 사용한 경우와 demineralized bone matrix를 사용한 경우에서 유합률 및 방사선학적 유합 시기의 차이가 없었다고 보고하였다. 본 연구에서는 자가골을 채취한 후 동종골을 혼합하여 사용하였으며 이식골의 채취 부위에 상관없이 전례에서 유합을 얻을 수 있었는데 거골하 관절 유합술시에 관절의 빈 공간이 제법 큰 점에 비추어 볼때 상당히 유용한 방법이라 사료된다. 또한 종골의 붕괴가 심하지 않은 경우에 굳이 복잡한 골 블록(bone block)을 이용한 신연 관절 유합술을 시행하지 않고 비교적 간단한 술식으로 B hler 각의 감소를 피할 수 있는 이점도 있었다.

거골하 관절 유합술에 사용되는 고정 방법으로는 유관나사, ㄷ자 못(staple) 등의 여러 가지 방법이 있으며 그 중 유관 나사가 가장 많이 사용되고 있다. 유관 나사의 경우 전상방에서 후하방으로 삽입할 경우 신경이나 건의 손상 빈도가 높아지고 종골 하면의 망상골이 약해 압박력이 작다는 단점이 있는 반면 삽입 후 나사의 두부가 돌출되지 않는 장점이 있고, 후하방에서 전상방으로 삽입할 경우는 압박력은 좋으나 나사의 두부에 의한 자극이 문제가 되는 경우가 많다. Flemister 등[6]과 Easley 등[5]은 1-2개의 유관 나사를 사용하여 관절 유합술을 시행하여 좋은 결과를 얻었으나 Haskell과 Mann[8]은 유관 나사를 1개만 사용하여 고정하고도 좋은 결과를 발표하였다. 본 연구에서 유관 나사를 1개만 사용한 경우와 2개를 사용한 경우의 비교에서 두 군간에 통계학적으로 유의한 차이를 보이지는 않았다. 한편 불유합에 대해서는 영향을 미치는 인자로서 흡연과 유합술의 실패로 인한 재수술의 경우, 유합 부위의 2 mm 이상의 골괴사 등을 들 수 있으나[8,14] 본 연구에서는 불유합을 보인 예가 없어 직접적으로 비교할 수는 없었다.

결 론

거골하 관절의 외상 후 관절염에 대한 치료로서 유관 나사 및 분쇄 골이식을 이용한 거골하 관절 유합술은 비교적 간단하면서도 효과적인 치료 방법으로 사료된다.

REFERENCES

1. **Bennett GL, Graham CE and Mauldin MD:** *Triple arthrodesis in adults. Foot Ankle Int, 12: 138-143, 1991.*
2. **Chandler JT, Bonar SK, Anderson RB and Hodges WD:** *Results of in situ subtalar arthrodesis for late sequelae of calcaneus fractures. Foot Ankle Int, 20: 18-24,*

1999.

3. **Cowell HR and Elener V:** *Rigid painful flatfoot secondary to tarsal coalition. Clin Orthop, 177: 54-60, 1983.*
4. **Dahm LD and Kitaoka BK:** *Subtalar arthrodesis with internal compression for post-traumatic arthritis. J Bone Joint Surg, 80-B: 134-138, 1998.*
5. **Easley ME, Trnka HJ, Schon LC and Myerson MS:** *Isolated subtalar arthrodesis. J Bone Joint Surg, 82-A: 613-624, 2000.*
6. **Flemister AS, Sanders RW and Walling AK:** *Subtalar arthrodesis for complication of intra-articular calcaneal fractures. Foot Ankel Int, 21: 392-399, 2000.*
7. **Floyd T and Ohnmeiss D:** *A meta-analysis of autograft versus allograft in anterior cervical fusion. Eur Spine, 9: 398-403, 2000.*
8. **Haskell A and Mann R:** *Subtalar joint arthrodesis using a single lag screw. Foot Ankel Int, 25: 774-777, 2004.*
9. **Heidi SM, Arthur WK, Solmen JD and Tankson CJ:** *Subtalar repositional arthrodesis for adult acquired flatfoot. Clin Orthop, 365: 69-73, 1999.*
10. **Jung ST, Rowe SM, Chung JY, Song EK and Lee KB:** *Clinical outcome of triple arthrodesis for posttraumatic arthritis after calcaneal fractures. J Korean Soc Foot Surg, 6: 156-160, 2002.*
11. **Kitaoka HB, Alexander IJ, Adelaar RS, Nunley JA, Myerson MS and Sanders M:** *Clinical rating systems for the ankle-hindfoot, midfoot, hallux and lesser toes, Foot Ankle Int, 15: 349-353, 1994.*
12. **Michelson JD and Curl LA:** *Use of demineralized bone matrix in hindfoot arthrodesis. Clin Orthop, 325: 203-208, 1996.*
13. **Rammelt S, Grass R, Zawadski T, Biewener A and Zwipp H:** *Foot function after subtalar distraction bone block arthrodesis. A prospective study. J Bone Joint Surg, 86-B: 659-668, 2004.*
14. **Russotti GM, Cass JR and Johnson KA:** *Isolated talocalcaneal arthrodesis. J Bone Joint Surg, 70-A: 1472-1478, 1988.*
15. **Wolfgang M, Norbert G, Pascal R and Beat SR:** *Compression arthrodesis of the rheumatoid ankle and hindfoot. Clin Orthop, 340: 75-86, 1997.*
16. **Yoo CI, Eun IS and Jung YW:** *Subtalar distraction bone block arthrodesis. J Korean Foot Ankle Soc, 8: 101-106, 2004.*