

Rhodococcus equi에 의한 망아지 감염증

송현호 · 문자호* · 강태영 · 손원근¹

제주대학교 수의학과
*한국마사회

Rhodococcus equi Infections in Foals

Hyun-ho Song, Ja-ho Moon*, Tae-young Kang and Won-geun Son¹

Department of Veterinary Medicine, Cheju National University, Jeju 690-756, Korea
*Korea Racing Association, Jeju, Korea

(게재승인: 2006년 6월 15일)

Abstract : This work described 3 infection cases caused by *Rhodococcus equi* in foals between 3 and 5 months of age. The disease histories were not fully taken from local veterinarians. At least 1 sick foal has been treated with cephalothins followed by penicillins during approximately 1 week, but died without effectiveness and other foals rearing with the animal have been suffering from severe pneumonia which show high fever, laboring respiration, cough and/or nasal discharge. There were many abscessations into lungs of 2 foals in postmortem examination and another 1 sample was pus collected from abscess around the shoulder, indicating the osteomyelitis. Those bacteria were gram-positive coryneform and were identified as a *R. equi* by a polymerase chain reaction (PCR) using primers for *R. equi*-specific *vapA* gene. The pathogens were usually resistant to penicillin, ampicillin, amoxicillin/clavulanic acid, cefazolin, clindamycin, sulfamethoxazol/trimethoprim, kanamycin, and tetracycline, while were sensitive to ciprofloxacin, norfloxacin, ofloxacin, gentamicin, erythromycin, neomycin, and vancomycin. Some more foals with respiratory symptoms in 1 horse farm were treated by orally administration with erythromycin during 2 weeks. Because the combination of erythromycin and rifampin has recommended as the treatment for *R. equi* infections in foals, the local equine veterinarian can choose those antibiotics for the treatment of this disease in future. However, another antimicrobial agent may be necessary if *R. equi* resistant to both agents is isolated.

Key words : Horse, *Rhodococcus equi*, erythromycin, rifampin.

서 론

Rhodococcus equi (*R. equi*)는 초창기 학명이 *Corynebacterium equi*로 알려져 있었던 균으로서 편성, 세포내 기생성 그람 양성 구균이며 1923년 스웨덴에서 말의 폐병변으로부터 처음 분리되었다(14). 그 이후 세계 여러 지역에서 그 발병 예들이 보고되어 왔다(1,13). 이 병원체는 1개월에서 6개월 사이의 망아지에게 질병을 일으키는 가장 중요한 원인 체중의 하나이며 4주에서 12주 사이의 망아지에서 주로 임상증상이 관찰된다(21). 이 병원체는 아급성 혹은 만성적으로 농양을 형성하며 때로는 궤양성 맹장결장염을 가지고 있는 기관지폐렴을 일으키고 장관막 림프절염, 골수염, 화농성 관절염, 반응성 관절염, 궤양성 림프절염을 나타낼 수도 있다. *R. equi*에 의해 일어나는 결핵양 병변이 소, 돼지의 하

악부와 기타 림프절에 나타날 수도 있으며 어린 양에서는 간에 육아종성 병변이 소모성 및 폐사와 관련되기도 한다. 다른 동물 종에서의 감염은 드물고, 대개 면역억압 때문에 발생한다. *R. equi*는 또한 HIV에 감염된 사람에서 AIDS 관련 폐렴의 원인으로 중요하게 취급된다(14).

*R. equi*의 분포는 아주 다양해서 일부 말 목장에는 유행성으로 또 다른 농장에서는 산발적이거나 전혀 감염되지 않는 농장도 있다. 이것은 망아지의 사육 밀도와 온도, 먼지, 토양의 pH와 같은 농장 경영 및 환경적인 요인은 물론 토양 내에 있는 *R. equi*중 병원성 균주의 비율과도 관련이 있는 듯하다. 분변에는 휘발성 유기산들이 포함되어 있어 이 균이 빠르게 증식할 수 있고, 그것 때문에 분변은 감염의 주요 저장소이다(10). *R. equi* 감염 예의 대부분은 건조하고 따스한 봄철에 발생하며 균이 증식하기에 합당한 조건 때문이기도 하지만 오염된 먼지를 망아지가 많이 흡입할 수 있기 때문이기도 하다.

¹Corresponding author.
E-mail : wonson@cheju.ac.kr

국내의 경우 *R. equi*에 대한 연구는 많지 않으나 2003년 Yoo 등(34)이 심장이식을 받은 사람에게 폐렴을 일으켰다고 보고하였으며, Takai 등(26)이 제주지역의 말 분변과 말사육 목장의 토양에서 병원성 *R. equi*를 분리 보고하였고 Son 등(24)은 제주지역 말 분변과 토양에서 분리한 병원성 균주 및 폐렴 병변에서 분리한 병원성균주와 일본 Kiso 지역에서 분리한 병원성 균주의 분자생물학적 차이점을 보고한 바 있다. 이와 같은 보고사례들을 볼 때 한국의 말에서 *R. equi*에 의한 망아지의 폐렴은 매년 반복되고 있는 것으로 보이며 농가의 경제적인 피해에 큰 몫을 차지하고 있는 것으로 생각된다.

본 연구는 더러브렛 망아지 3두로부터 *R. equi*를 분리하고, 순수 분리한 원인균의 항생제 감수성 검사를 통하여 동일 농장의 다른 망아지들을 치료할 수 있었음을 보고한다.

재료 및 방법

원인균의 분리동정

호흡기 증상으로 폐사한 2두의 망아지 폐병변 (Fig 1)과 견갑부 화농염으로부터 채취하여 의뢰된 1두의 망아지로부터 원인균을 분리하기 위하여 선택배지, 혈액배지, MacConkey agar에 시료들을 접종하였다. 처음 2두의 망아지는 Rhodococcosis로 의심되어 선택배지인 nalidixic acid-novobiocin-actidione-potassium tellurite (NANAT) 배지와 0.5% 면양 혈액이 첨가된 Trypticase blood agar base (Difco)에 접종하여 37°C에서 하룻밤동안 배양하여 관찰하였으며, 마지막 1두는 처음 Rhodococcosis로 의심되지 않았기 때문에 혈액배지와 MacConkey agar (Difco)에만 접종하여 동일한 조건으로 배양하였다. 각 배지에서 증식한 동일한 집락 3개를 선발하여 혈액배지로 계대배양한 후 전형적인 *R. equi*의 집락 모양인 연어살색의 점액성 집락과, Gram 염색

을 통하여 확인하였다(24).

중합효소연쇄반응 (PCR)

*R. equi*로 추정된 균주는 -80°C에 보관하였고, 중합효소연쇄반응법 (PCR)으로 확증하였다. PCR은 Takai 등(28)의 방법에 따라 15에서 17 kDa 크기의 항원을 암호화하는 *vapA* 유전자를 증폭할 수 있는 *vapA-F* (5'-GACTCTTCACAA GACGGT-3')와 *vapA-R* (5'-TAGGCGTTGTGCCAGCTA-3')를 이용하여 수행하였다. PCR은 첫 denaturation을 95°C로 10분 실시 후, denaturation 95°C 1분, annealing 58°C 1분, extension 72°C 1분으로 30회 반복했으며, 최종 extension 72°C에서 5분 동안 수행하였다. PCR 산물은 1.5%(w/v) agarose gel에서 30분 동안 100 V에서 전기영동하였고 ethidium bromide (Sigma)로 15분간 염색한 후 30분간 증류수에 탈색시켜 관찰하였다.

항생제 감수성 검사

분리균주를 대상으로 디스크 확산법에 의하여 항생제 감수성 검사를 실시하였다. 혈액배지에 접종하여 37°C에서 하룻밤 배양한 분리균주를 멸균된 생리식염수에 부유시켜 MacFalend No. 0.5 (약 1.5×10^8 CFU/ml)의 혼탁도로 조정하였다. 균 부유액 0.1 ml을 Muller Hinton agar (Difco)위에 도말한 후 제조회사의 표준적인 방법에 따라 ampicillin (AM), amoxicillin/clavulanic acid (AMC), cefazolin (CZ), chloramphenicol (C), ciprofloxacin (CIP), clindamycin (CC), erythromycin (E), gentamicin (GM), kanamycin (K), neomycin (N), norfloxacin (NOR), ofloxacin (OFX), penicillin (P), streptomycin (S), sulfamethoxazol/trimethoprim (SXT), tetracycline (T), vancomycin (VA)을 포함하고 있는 disk (BBL)에 의한 세균발육 억제환을 해석하여 감수성여부를 평가하였다.

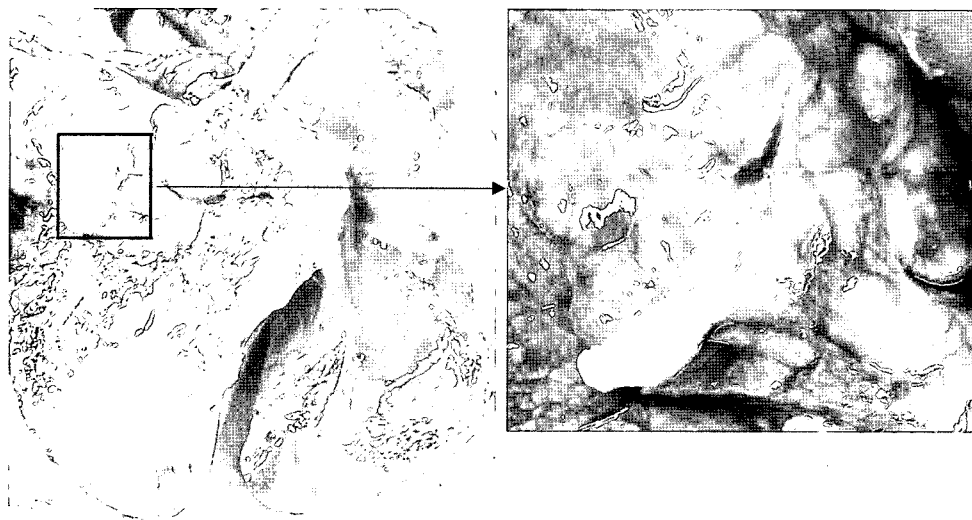


Fig 1. Suppurative pneumonia and mucopurulent pus in foal lung. Left photo shows an entire foal lung with suppurative pneumonia and right one does the pus after an incision of the rectangle-marked part of left photo.

결 과

원인균의 특성

호흡기 감염으로 폐사한 2두의 폐병변에서는 물론 견갑부 화농 시료에서도 점액성이 강하고 연어살색을 나타내는 전형적인 *R. equi* 양 집락만이 혈액배지에 증식하였고, NANAT 배지 상에서도 점액성이면서 집락의 중앙부는 검고, 가장자리 쪽으로 회색조가 열어지는 전형적인 *R. equi*의 특성을 가지고 있었다. 분리된 균주들을 대상으로 병원성 *R. equi*가 가지고 있는 *vapA* 유전자를 중합효소연쇄반응(PCR)기법으로 확인한 결과 모두 *R. equi*인 것으로 판정되었다 (Fig 2).

항생제 감수성 검사

분리균주를 대상으로 디스크 확산법에 의하여 항생제 감수성 검사를 한 결과는 Table 1에서 보는 바와 같다. 환축 1에서 분리된 균주인 *R. equi* Re-19는 E, GM, VA에만 감수성을 나타내었으며, AM, CZ, C, K, P, S, T에 저항성을 나타내었다. 환축 2로부터 분리된 균주인 *R. equi* B4D3는 C, CIP, E, GM, N, NOR, OFX, VA에 감수성을 AM, AMC, CC, CZ, K, P, S, SXT, T에 저항성을 나타내었다. 환축 3에서 분리한 *R. equi* Re-13은 C, CIP, E, GM, N, OFX, VA에 감수성을, AM, AMC, CC, CZ30, K, NOR, S, SXT, T에 저항성을 나타내었다.

고 찰

*R. equi*가 말의 병원체로 처음 보고된 이후 여러 나라와 지역에서 본 균들이 분리 보고되어 왔으며(1,13), 병원성 균주에 관한 연구 결과로서 병원성 관련 항원과 병원성 플라스미드가 밝혀지게 되었다(27,29). 모든 병원성 *R. equi*는 85에서 90 kb 크기의 병원성 플라스미드를 가지고 있으며, 이 플라스미드에는 15에서 17 kDa 크기의 병원성 관련 단백질을 암호화하는 유전자가 들어 있다(30,31). 그러나 이러한 단백질과 플라스미드를 가지고 있지 않는 비병원성 *R. equi*는 망아지에게 질병을 일으키지는 않으나 말이나 말들이 살고 있는 주위 환경에 광범위하게 분포하고 있다(20,31). 지방 병성으로 Rhodococcosis가 발생하고 있는 지역의 경우에는 병원성 *R. equi*가 다량으로 오염되어 있었다는 역학적 자료도 알려져 있다(18, 28). 우리나라의 경우에도 10개 목장의

bp M 1 2 3 4 5 6 7

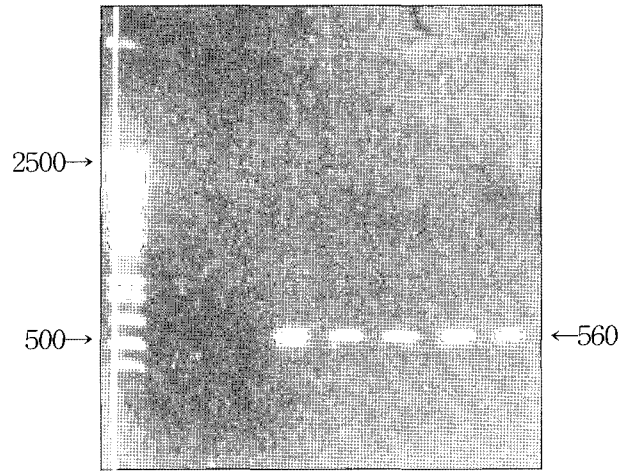


Fig 2. *Rhodococcus equi* possessed 560 bp PCR products which show *vapA* gene. Lane M, 100 bp DNA ladder (Invitrogen); lane 1, negative control w/o template DNA; lane 2, *vapA*-negative *R. equi* from case 1; lane 3, *vapA* positive *R. equi* strain Re-19 from case 1; lane 4 and 5, *vapA* positive *R. equi* strains from case 2; lane 6 and 7, *vapA* positive *R. equi* strains from case 3.

36개의 토양시료 모두로부터 5.0×10^2 에서 7.5×10^4 CFU/g의 균이, 40개의 분변시료 중 37개로부터 5.0×10^1 에서 1.1×10^5 의 균이 분리되어 그 중 7개 목장이 병원성 *R. equi*를 가지고 있었고, 전체 분리균주 중 2% 정도가 병원성 플라스미드를 가지고 있는 것으로 보고되었다(26). 본 증례로부터 분리된 균주들의 경우 *vapA* 유전자에 특이적인 중합효소연쇄반응기법에 의해 병원성 플라스미드가 있는 것으로 확인되었으며 정확한 플라스미드의 type은 향후 분석할 예정이다.

*R. equi*에 의한 감염은 많은 농을 가지는 만성 화농성 기관지 폐렴이 가장 일반적이며, 폐의 기능이 점진적으로 소실되기 때문에 초기에 진단하기에는 어려움이 있다. 초기 임상 증상은 미열과 말에게 운동을 시키거나 잡기 위해 스트레스를 주어야 호흡수가 약간 증가하는 정도이며 폐렴이 진행되면, 식욕결핍, 열, 노력성 호흡 등이 관찰되고 기침과 양측성 비루는 일관성 있게 관찰되지는 않는다. 또 소수의 감염 망아지는 아급성형으로 나타나기 때문에 임상증상이 없거나 있다면 고열만 보이다가 폐사한 후에야 발견되는 경우도 있

Table 1. Antibiotic resistance of *Rhodococcus equi* isolates

<i>Rhodococcus equi</i> strains	Response to																
	AM	Amc	C	CC	CZ	Cip	E	GM	K	N	Nor	P	Ofx	S	Sxt	T	VA
Re-19	R ^a	R	R	- ^c	R	-	R	S ^b	R	-	-	R	-	R	R	R	S
B4D3	R	R	S	R	R	S	S	S	R	S	S	S	S	R	R	R	S
Re-13	R	R	S	R	R	S	S	S	R	S	R	R	S	R	R	R	S

^aR, resistant; ^bS, sensitive; ^c-, not tested AM, ampicillin; Amc, amoxicillin+clavulanic acid; C, chloramphenicol; Cz, cefazoline; CC, clindamycin; Cip, ciprofloxacin; E, erythromycin; GM, gentamicin; K, kanamycin; N, neomycin; Na, nalidixic acid; Nor, norfloxacin; Ofx, ofloxacin; S, streptomycin; Sxt, Sulfamethoxazol+trimethoprim; T, tetracycline; VA, vancomycin

다. 폐렴으로 폐사한 망아지의 약 50%는 부검시 장관에 병변을 가지고 있으나 대부분 장관 관련된 임상증상은 나타나지 않는다(35). *R. equi*에 의한 폐렴을 가진 망아지 중 약 1/3은 면역복합체가 활막에 침착하여 다발성활막염으로 진행된다(11,12,25). 이 면역복합체는 포도막염, 빈혈 그리고 혈소판 감소증의 발생에도 관여할 수 있다(6). 폐나 장관에서 혈류를 통하여 전파된 *R. equi*가 화농성 관절염과 골수염을 일으킬 수도 있다. 그러나 경우에 따라서 망아지는 폐나 기타 부위에 정확한 감염을 나타내지 않으면서도 화농성 관절염 혹은 골수염을 일으킬 수도 있다(5,7,19).

본 연구에서 가장 아쉬운 점은 정확하게 기록되어 있는 병력이 없다는 것이다. 가축에서 질병을 진단하고 치료하기 위하여 가장 우선시되는 것은 질병 혹은 경우에 따라서는 목장 자체의 병력이라는 것은 잘 알려져 있는 사실이다. 그러나 대동물의 정확한 병력을 얻지 못하는 경우가 자주 있다. 이러한 이유로는 몇 가지를 들 수 있는데 먼저, 목장에서 자체적으로 진단하거나 처치하다가 어려울 경우에 수의사에게 의뢰하는 경우가 많다. 둘째, 수의사가 병력을 물을 경우 주인이 아닌 관리인일 경우에는 질병의 발생시기 등의 병력을 숨길 수 있다. 셋째, 수의사가 직접 진료하는 경우에도 경험이 많은 수의사일수록 미리 질병 명을 예측함으로써 정확한 기록의 필요성을 느끼지 못하고 있으며, 다음으로 무엇보다 “병을 치료하기만 하면 되지 정확한 질병 명은 알아서 무엇 하나”라고 하는 잘 못된 생각이 여전히 편재 있기 때문이다. 본 증례들에서 증례 1은 비교적 정확한 병력을 가질 수 있었으나 증례 2의 경우에는 검사결과와 *R. equi*가 골수염을 일으킬 수도 있다는 보고를 볼 때 *R. equi*에 의한 골수염으로 의심되지만 수의사의 조금한 치료로 인하여 더 이상의 관찰을 수행할 수 없었던 점은 아쉬움으로 남는다. 증례 3의 경우에도 관리인의 경우 갑자기 폐사하였다고 하였으나 부검 시의 사진들을 보면 이미 수일 동안 앓아 왔음을 짐작할 수 있었다. 가축의 종류, 지역, 나라에 따라 발생하고 있는 질병에 차이가 날수 있고, 동일 종류의 가축일 지라도 계절, 연령, 사육방법 등에 따라 발생하는 질병이 다를 수 있다. 특히 말의 경우 국내에서 사육하는 규모가 다른 가축에 비하여 작으나, 두당 가격은 다른 가축과 비교할 수 없을 정도로 비싼 것도 있어 특히 치료에 주의를 기울여야 할 것이다. 따라서 향후 말 전문 수의사들의 경우 항상 목장별, 가축별 병력을 기록 유지하는 데 소홀함이 없었으면 한다.

본 연구에서 분리된 *R. equi*들은 penicillin제제와 cefazolin, sulfa 제제, kanamycin, tetracycline 등에 내성을 가지고 있었으나, gentamicin, erythromycin, ciprofloxacin 등에는 감수성을 나타내었다. Rhodococcosis의 치료제로는 두개의 정균제인 erythromycin과 rifampin이 추천되며(17), 이 둘의 병용이 실험실 내 및 생체 내에서도 상승효과를 나타낸다(16,17,23). 게다가, 이들을 병용 사용할 경우 이들 각각의 약제에 대한 저항성 획득 가능성도 감소한다(17). 추천되고 있는 rifampin의 투여량은 경구적으로 12시간마다 5 mg/kg 혹은 24시간마다 10 mg/kg이다(3,4,9). 경구용 erythromycin

은 8시간이나 12시간마다 25 mg/kg을 투여한다(9,22). 다음으로 사용되고 있는 항생제는 erythromycin이나 rifampin에 저항성을 가지고 있는 *R. equi*의 치료에 사용되는 gentamicin이나 amikacin인데 이들 약제는 erythromycin이나 rifampin과 혼용하면 *R. equi*에 대하여 뚜렷한 길항작용을 나타낸다(17,23). 따라서 aminoglycoside계 항생제와 erythromycin이나 rifampin을 같이 투여하지 말아야 할 것이다. 본 질병은 임상증상과 혈장 fibrinogen 정상치, 폐병변의 방사선 촬영 소견으로 치유효과를 평가한 결과를 보면 4에서 9주간의 치유시간이 요구된다. 대부분의 망아지가 erythromycin에 안전할 지라도 분변이 묽어진다. 이것은 일시적인 현상이기 때문에 지사제 등의 치료를 할 필요는 없으나 일부의 경우에는 심한 설사를 할 수도 있기 때문에 주의 깊게 관찰할 필요가 있다. 또한 매우 더운 날씨일 때 erythromycin 처치를 받은 말에서 고체온증과 빈호흡(33)이 보고되었으며, 그 외에도 항생제의 장기 사용에 의한 정상세균총의 파괴로 일어나는 *Clostridium difficile*에 의한 장염(2)도 일어날 수 있다. 점점 erythromycin과 rifampin에 저항하는 *R. equi*가 증가하고 있기 때문에 의심되는 환축의 경우 반드시 원인균을 분리하여 항생제 감수성검사 결과에 의해 처방하는 지혜가 무엇보다 필요할 것이다(8).

본 보고에서 조사된 3두중 2두는 전형적인 Rhodococcosis에 의한 폐렴으로 폐사한 망아지였으며, 호스타실린 등으로 치료를 하였으나 효과를 볼 수 없었고, 감수성 검사결과와 앞에서 언급한 여러 연구자들의 추천에 따라 erythromycin과 rifampin 투여를 권유하였으나 rifampin 경구투여용 항생제를 구입하지 못하여 erythromycin 만을 경구적으로 투여하여 증례 1이 발생한 농장의 경우 유사한 증상을 보이는 망아지를 치료할 수 있었다. 그러나 현재 제주도내 말 사육 농가의 병력이나 이번 보고에서 볼 수 있듯이 *R. equi*에 의한 망아지의 폐사 사례들이 끊임없이 발생하고 있기 때문에 유사시를 대비하여 치료제를 미리 준비해 두는 것이 바람직할 것으로 보여 지며 향후 망아지에서 호흡기 질환이 발생한 경우 원인균 분리와 PCR을 통하여 *R. equi*에 의한 감염일 경우 본 연구에서 얻은 항생제 감수성 검사의 결과를 활용한다면 농가의 피해를 줄일 수 있을 것으로 생각한다.

결 론

본 연구는 2004년부터 2005년 사이에 제주대학교 수의학과 수의진단학교실에 의뢰된 3에서 5개월 된 망아지에서 발생한 *Rhodococcus equi*에 의한 감염증에 관한 보고이다. 총 3두 중 2두는 호흡기 질환으로 폐사한 후 부검 시 폐에 심한 화농성 육아종 병변이 있었으며, 1두는 견갑부위에 형성된 화농을 채취하여 의뢰하였다. 혈액배지와 *R. equi* 선택배지, MacConkey agar에 시료를 접종하여 원인균을 분리하였으며 *vapA* 유전자를 증폭할 수 있는 중합효소연쇄반응기법에 의해 동정하였다. 원인균들은 penicillin, ampicillin, amoxycillin/clavulanic acid, cefazolin, clindamycin, sulfa-

methoxazol/trimethoprim, kanamycin, tetracycline에 내성을 가지고 있었으며, ciprofloxacin, norfloxacin, ofloxacin, gentamicin, erythromycin, neomycin, vancomycin에는 대부분 감수성을 나타내었다. 치료를 필요로 하는 농가의 경우 경구용 erythromycin을 2주간 투여한 후 치유되거나 더 이상의 감염을 막을 수 있었다. 본 보고가 말 전문 수의사의 망아지 폐렴 치료에 응용되어 농가의 피해를 최소화하는 데 기여하기를 희망한다.

감사의 글

이 연구는 농촌진흥청에서 지원하는 농업특성연구과제 20050301-033-348-051-02-00에 의해 수행되었으며, 시료채취에 협조하여 주신 한국마사회 제주경마 본부의 수의사 및 기타 제주지역의 말 전문 수의사 분들께 감사드립니다.

참고 문헌

- Barton M D, Hughes KL. *Corynebacterium equi* : a review. Vet Bull 1980; 50: 65-80.
- Baverud V, Franklin A, Gunnarsson A, Hellander-Edman A. *Clostridium difficile* associated with acute colitis in mares when their foals are treated with erythromycin and rifampicin for *Rhodococcus equi* pneumonia. Equine Vet J 1998; 30: 482-488.
- Burrows GE, MacAllister CG, Ewing P, Stair E, Tripp PW. Rifampin disposition in the horse: effects of age and method of oral administration. J Vet Pharmacol Ther 1992; 15: 124-132.
- Castro LA, Brown MP, Gronwall R, Houston AE, Miles N. Pharmacokinetics of rifampin given as a single oral dose in foals. Am J Vet Res 1986; 47: 2584-2586.
- Chaffin MK, Honnas CM, Crabill MR, Schneiter HL, Brumbaugh GW, Briner RP. Cauda equina syndrome, diskospondylitis, and a paravertebral abscess caused by *Rhodococcus equi* in a foal. J Am Vet Med Assoc 1995; 206: 215-220.
- Chaffin MK, Martens RJ. Extrapulmonary disorders associated with *Rhodococcus equi* pneumonia in foals: retrospective study of 61 cases (1988-1996). Proceedings Am Assoc Equine Pract 1997; 43: 79-80.
- Giguère S, Lavoie JP. *Rhodococcus equi* vertebral osteomyelitis in three Quarter Horse colts. Equine Vet J 1994; 26: 74-77.
- Giguère S, Prescott JF. Clinical manifestations, diagnosis, treatment and prevention of *Rhodococcus equi* infections in foals. Vet Microbiol 1997; 56: 313-334.
- Hillidge CJ. Use of erythromycin-rifampin combination in treatment of *Rhodococcus equi* pneumonia. Vet Microbiol 1987; 14: 337-342.
- Hughes KL, Sulaiman I. The ecology of *Rhodococcus equi* and physicochemical influences on growth. Vet Microbiol 1987; 14: 241-250.
- Kenney DG, Robbins SC, Prescott JF, Kaushik A, Baird JD. Development of reactive arthritis and resistance to erythromycin and rifampin in a foal during treatment for *Rhodococcus equi* pneumonia. Equine Vet J 1994; 26: 246-248.
- Madison JB, Scarratt KW. Immune-mediated polysynovitis in four foals. J Am Vet Med Assoc 1988; 192: 1581-1584.
- Makrai L, Takai S, Tamura M, Tsukamoto A, Sekimoto R, Sasaki Y, Kakuda T, Tsubaki S, Varga J, Fodor L, Solymosi N, Major A. Characterization of virulence plasmid types in *Rhodococcus equi* isolates from foals, pigs, humans and soil in Hungary. Vet Microbiol 2002; 88: 377-384.
- Meijer WG, Prescott F. *Rhodococcus equi*. Vet Res 2004; 35: 383-396.
- Nordmann P, Kerestedjian JJ, Ronco E. Therapy of *Rhodococcus equi* disseminated infections in nude mice. Antimicrob Agents Chemother 1992; 36: 1244-1248.
- Nordmann P, Ronco E. In-vitro antimicrobial susceptibility of *Rhodococcus equi*. J Antimicrob Chemother 1992; 29: 383-393.
- Nozawa K. Origin and ancestry of native horses in Eastern Asia and Japan. J Equine Sci 1992; 3: 1-18.
- Olchowoy TWJ. Vertebral body osteomyelitis due to *Rhodococcus equi* in two Arabian foals. Equine Vet J 1994; 26: 79-82.
- Ozgun Y, Ikiz S, Carioglu B, Ilgaz A, Takai S. Two cases of dead foals associated with *Rhodococcus equi* pneumonia in Turkey; analysis of plasmid profiles from isolated strains. J Equine Sci 2000; 11: 1-5.
- Prescott JF. Epidemiology of *Rhodococcus equi* infection in horses. Vet Microbiol 1987; 14: 211-214.
- Prescott JF, Hoover DJ, Dohoo IR. Pharmacokinetics of erythromycin in foals and in adult horses. J Vet Pharmacol Ther 1983; 6: 67-74.
- Prescott JF, Nicholson VM. The effect of combinations of selected antibiotics on the growth of *Corynebacterium equi*. J Vet Pharmacol Ther 1984; 7: 61-64.
- Son WG, Lee DS, Yamatoda N, Hatori F, Shimizu N, Kakuda T, Sasaki Y, Tsubaki S, Takai S. Molecular typing of *VapA*-positive *Rhodococcus equi* isolates from Jeju native horses, Korea. J Vet Med Sci 2006; 68: 249-253.
- Sweeney CR, Sweeney RW, Divers TJ. *Rhodococcus equi* pneumonia in 48 foals: Response to antimicrobial therapy. Vet Microbiol 1987; 14: 329-336.
- Takai S, Son WG, Lee DS, Madarame H, Seki I, Yamatoda N, Kimura A, Kakuda T, asaki Y, Tsubaki S, Lim YK. *Rhodococcus equi* virulence plasmids recovered from horses and their environment in Jeju, Korea: 90-kb type II and a new variant, 90-kb type V. J Vet Med Sci 2003; 65: 1313-1317.
- Takai S. Epidemiology of *Rhodococcus equi* infections: a review. Vet Microbiol 1997; 56: 167-176.
- Takai S, Henton MM, Picard JA, Guthrie AJ, Fukushi H, Sugimoto C. Prevalence of virulent *Rhodococcus equi* in isolates from soil collected from 2 horse farms in South Africa and restriction fragment length polymorphisms of virulence plasmids in the isolates from infected foals, dog and monkey. Onderstepoort J Vet Res 2001; 68: 105-110.
- Takai S, Iie M, Kobayashi C, Morishita T, Nishio T, Ishida T, Fijimura T, Sasaki Y, Tsubaki S. Monoclonal antibody specific to virulence-associated 15- to 17-kilodalton antigens of *Rhodococcus equi*. J Clin Microbiol 1993; 31: 2780-2782.
- Takai S, Murata N, Kudo R, Narematu N, Kakuda T, Sasaki Y, Tsubaki S. *Rhodococcus equi* pneumonia in a crossbred

- foal in Kumamoto: clinical isolates contained new virulence plasmids, 90-kb type III and type IV. *Vet Microbiol* 2001; 82: 373-381.
31. Takai S, Ogawa K, Fukunaga N, Sasaki Y, Kakuda T, Tsubaki S, Anzai T. Isolation of virulent *Rhodococcus equi* from native Japanese horses. *Comp. Immun Microbiol Infect Dis* 2001; 24: 123-133.
 32. Takai S, Ogawa K, Fukunaga N, Sasaki Y, Kakuda T, Tsubaki S, Anzai T. Isolation of virulent *Rhodococcus equi* from native Japanese horses. *Comp. Immun Microbiol Infect Dis* 2001; 24: 123-133.
 33. Traub-Dargatz J, Wilson WD, Conboy HS. Hyperthermia in foals treated with erythromycin alone or in combination with rifampin for respiratory disease during hot environmental conditions. *Proceedings Am Assoc Equine Pract* 1996; 42: 243-244.
 34. Yoo SJ, Sung H, Chae JD, Kim MN, Pai CH, Park J, Kim JJ. *Rhodococcus equi* pneumonia in a heart transplant recipient in Korea, with emphasis on microbial diagnosis. *Clin Microbiol Infect* 2003; 9: 230-233.
 35. Zink MC, Yager JA, Smart NL. *Corynebacterium equi* infections in horses, 1958-1984: A review of 131 cases. *Can J Vet Res* 1986; 27: 213-217.