

결핵 후유증과 진균덩이를 가진 객혈환자에서 발견된 기관 세실 1례

¹가톨릭대학교 의과대학 내과학교실, ²진단방사선과학교실

김진우¹, 송선화², 최선욱¹, 지병수¹, 권순석¹, 김영균¹, 김관형¹, 문화식¹, 송정섭¹, 박성학¹

A Case of Tracheal Diverticula in a Hemoptysis Patient with Tuberculosis Sequela and Fungus Ball

Jin Woo Kim, M.D.¹, Sun Wha Song, M.D.², Son Ook Choi, M.D.¹, Byoung Soo Jie, M.D.¹, Soon Seog Kwan, M.D.¹, Young Kyoon Kim, M.D.¹, Kwan Hyoung Kim, M.D.¹, Hwa Sik Moon, M.D.¹, Jeong Sup Song, M.D.¹, Sung Hak Park, M.D.¹

¹Department of Internal Medicine, ²Department of Radiology, The Catholic University of Korea, College of Medicine, Seoul, Korea

We experienced a rare case of trachea diverticula combined with the sequela of tuberculosis and a fungus ball. The patient had complained of coughing and hemoptysis for a long time after experiencing tuberculosis. He was admitted due to hemoptysis and the aggravation of coughing. The CT scan showed a variable sized trachea diverticula combined with tuberculosis sequela and a fungus ball in the right lung fields. The diagnosis was made by bronchoscopy and a CT scan. After bronchial artery embolization and conservative treatment, the patient's symptoms improved and the patient was discharged. (*Tuberc Respir Dis* 2006; 60: 469-472)

Key words: Trachea diverticulum, Fungus ball,

증 례

환 자: 신O균, 58세 남자

주 소: 4일간의 혈담과 만성 기침

현병력: 환자는 평소 만성적인 기침과 가래를 호소하던 환자로 내원 4일전부터 혈담이 있다가 내원당일 100-200CC의 선홍색의 객혈로 내원하였다.

과거력: 과거력상 환자는 8년 전에 폐결핵 진단 후 치료 병력이 있었고 3년 전에도 진단받고 20여일간 항결핵제 복용하다 중단 한 병력이 있다.

이학적 소견: 환자의 전신상태 및 영양 상태는 양호하였다. 혈압은 140/90 mmHg, 맥박 135회/분, 호흡수 18회/분이었으며, 체온은 36.0°C 이었다. 환자의 피부 및 두부 이학적 검사에서 이상이 없었고, 경부 임파절은 촉진 되지 않았다. 흉부 청진시 우하엽에서 기관지 호흡음과 호기시 수포음이 들렸다. 심음은 정

상이었고 기타 부위의 진찰상 특이 소견은 없었다.

검사실 소견: 말초혈액검사는 백혈구 10900/mm³ (호중구 43%, 림프구 36%, 호산구 17%), 혈색소 12.9 g/dL, 혈소판 381,000/mm³였고 PT/PTT는 11.2/27.8 초였다. 생화학검사는 AST/ALT 18/8 IU/L, 혈중요소질소 10 mg/dL, 크레아티닌 0.71 mg/dL, 총단백 7.0 g/dL, 알부민 3.4 g/dL, 총 빌리루빈 0.33 mg/dL, 알칼리성 인산분해효소 223 IU/L, LDH/CPK 269/30 IU/L였고 일반 뇨검사는 정상이었다. 대기 중에서 시행한 동맥혈가스분석은 pH 7.460, 이산화탄소분압 33.6 mmHg, 산소분압 63.4 mmHg, 중탄산염 25.7 mmol/L, 산소포화도 94.3%였다. 객담검사에서 결핵도말검사는 음성, 균배양 검사에서 자라는 병원균은 없었다.

방사선 검사소견: 단순 흉부사진에서 폐야 전반에 폐기종 양상을 보이며 우측하엽으로는 기포를 가지는 커다란 경화병변을 보이고 있고 우상엽에서는 섬유성 결핵 반흔과 기관지 확장증과 기포가 관찰되고 명확히 구분되지 않는 작은 경화병변이 관찰되었다. 우상엽으로 늑막 비후와 폐용적의 감소와 우측으로 기도의 치우침이 관찰되었다. (Fig 1)

진산화 단층촬영에서 우측 기도 세실과 전반적인 폐기종과 다발성의 작은 늑막하 기포가 관찰되었고

Address for correspondence: **Kwan Hyoung Kim, M.D.**
Department of Internal Medicine, Uijeongbu St. Mary's Hospital
The Catholic University of Korea, 65-1, Kumoh-dong, Uijeongbu Kyonggi-do, 480-130, Korea
Phone : 82-31-820-3000 Fax:82-31-847-2719
E-mail: kwan-kim@catholic.ac.kr
Received : Feb. 14. 2006
Accepted : Apr. 21. 2006

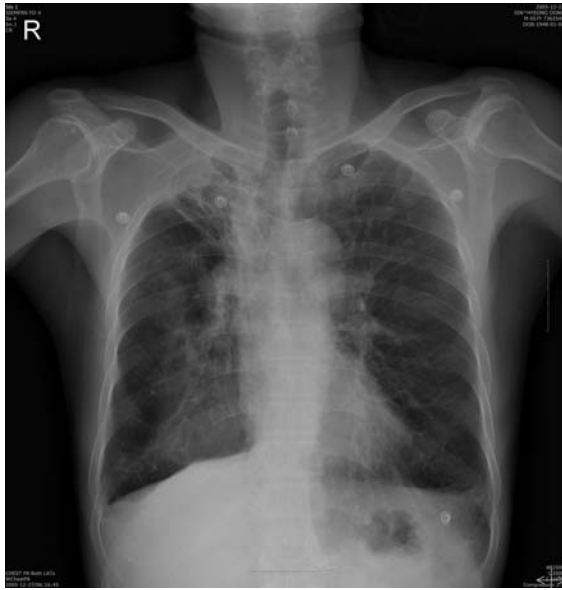


Figure 1. Chest radiograph shows large consolidation with air-fluid level in the right lower lobe. Fibroatelectatic tuberculous scar with traction bronchiectasis and bullae in right upper lobe. Right upper pleural thickening and decreased volume of the right upper lobe with right side tracheal deviation are noted. Both lungs are emphysematous.

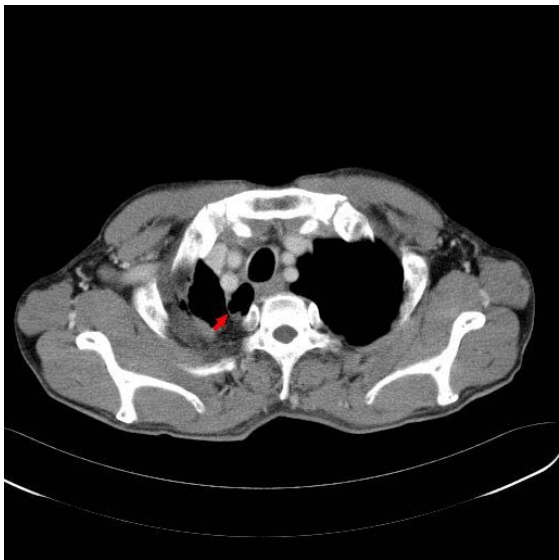


Figure 2. Chest CT scan shows a right side tracheal diverticulum. Right upper pleural thickening with right side mediastinal shifting is noted.

우상엽과 우하엽에서 결핵 반흔과 기관지확장증이 보였고 기포를 포함한 수면양상을 가진 크고 얇으며 둥근 공동의 진균덩이를 보였다. (Fig 2) 3차원 전산

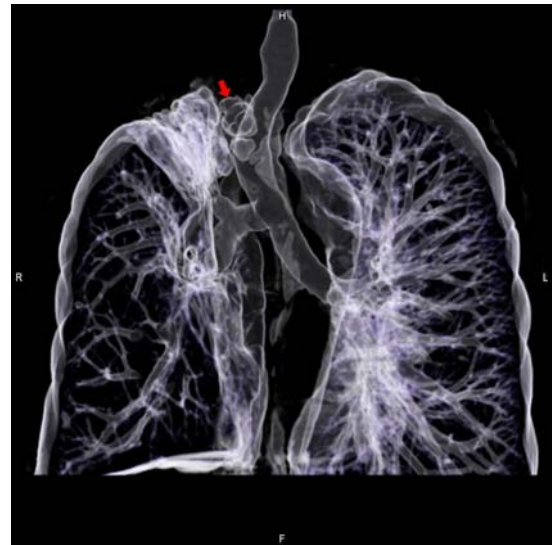

Figure 3A. 3-dimensional bronchus CT scan shows multiple diverticula arising from the right side wall of the lower trachea.

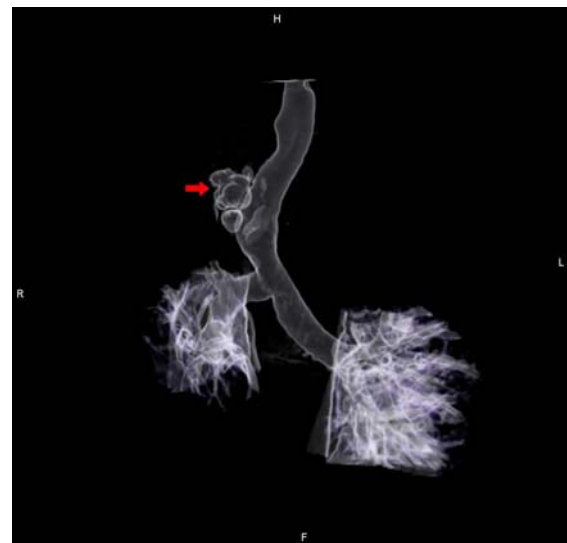


Figure 3B. 3-dimensional bronchus CT scan after subtraction of lung lobe.

화 단층촬영에서 우측 후엽에서 뺀어나가는 낭성구조의 기관 계실을 관찰할 수 있고, 폐엽 감소 3차원 전산화 단층촬영에서 뚜렷이 관찰 할 수 있다. (Fig 3 A, B)

기관지 내시경 소견: 기도 우측 후면에서 두 개의 입구를 관찰할 수 있었다.그외 기관지 점막의 이상소견이나 기관지내 협착 혹은 종물은 관찰되지 않았다. 기관지 세척액의 세포진 검사, 항산성 염색, 진균 도

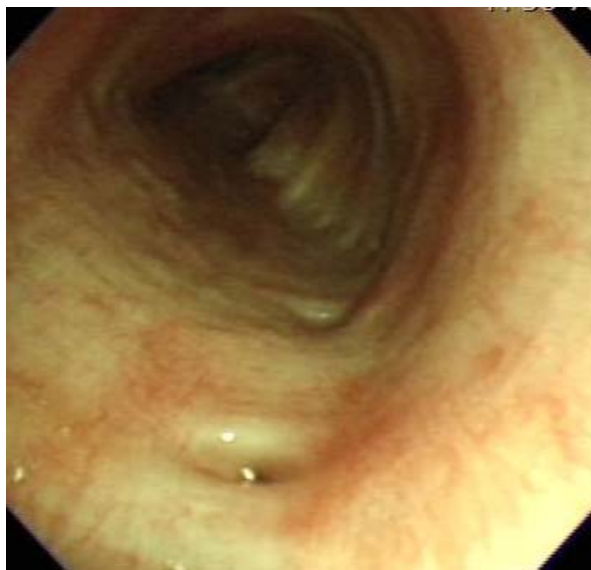

Figure 4. Bronchoscopic image shows two lumens at the right posterior wall of trachea.

말 및 그람염색 검사상 특이 소견은 없었다. 세균과 진균 배양 검사 역시 음성이었다. (Fig 4)

임 상 경 과

환자는 기관 혈관색전술로 우상엽의 결핵 반흔의 출혈 부위를 지혈한 후 기도 계실은 진해제와 항생제 등의 보전적인 치료를 한 후 외래에서 추적 관찰하는 중으로 현재 임상 증상은 호전된 상태로 있다.

고 찰

기관 계실은 선천적 또는 후천적으로 기도에서 나타나는 드문 질환으로 흉부 전산화 단층 촬영, 기관지 내시경에 의해 진단된다.¹⁻⁸ 이러한 기관 계실은 기관 벽에 단발성 또는 다발성의 주머니 모양으로 돌출하는 구조를 특징으로 하며 본 증례에서는 다발성 모양을 보였다. Mackinnon⁹ 등은 867건의 부검에서 총 8예의 기관 계실을 발견하여 부검상 발생률이 1%정도 보고를 하였다. 대부분은 증상이 없어 기관내 튜브 삽관 도중 우연히 발견되는 예도 있지만 재발성의 상기도 감염, 만성 기침 등 호흡기계 증상이 있는 경우가

많다.⁷

이러한 기관 계실은 선천성과 후천성으로 나눈다.^{1,2,4} 선천성은 영유아에서 흔하며 다른 기형을 동반하는 경우가 많으며 기관 계실의 입구가 작고 평활근과 기관연골을 가지고 있으며 후천성인 경우는 성인에서 흔하며 만성 호흡기 질환과의 연관성을 가진다. 만성 기침 환자에서 기관 계실을 발견하여 수술한 예도 있고 만성 기침과 동반하여 연관된 천식환자의 증례 보고도 있다.^{1,5} 이러한 호흡기계 질환의 대표적인 증상인 기침이 기관내 압력을 증가시키고 이차적으로 기관지내 연골 부위와 기관벽 사이의 약한 부위로 점막이 돌출되어 발생하여 선천성과는 달리 기관연골 등이 흉부 전산화 단층 촬영에서 관찰되지 않는 특징을 보인다. 이러한 기관 계실은 본 증례에서처럼 과거 결핵과 진균병이 있는 환자에서 만성적인 객담과 기침 등의 증상으로 기관 계실이 형성되었으리라 추정할 수 있다. 이러한 기관 계실로 인해 분비물이 만성적으로 저장되고 만성적이고 반복된 염증으로 인해 객혈 등 호흡기계 응급질환을 야기한 것으로 추정된다.

진단은 기관지경 검사와 전산화 단층 촬영에 의해서 이루어진다.⁶⁻⁸ 전산화 단층 촬영에서는 공기 음영의 관상 구조를 특징으로 하며, 종종 기관지의 후방부위와 우측에 위치하며 기도와 통해있는 모습을 보인다.^{1,2} 이러한 전산화 단층 촬영은 기관 계실 벽 내의 연골 고리의 유무에 따라 선천성인지 후천성인지를 구별하는 데 도움을 준다. 근래에는 3차원 흉부 전산화 단층촬영과 가상 기관지내시경으로도 진단에 도움을 주는 데 본 증례에서도 3차원 영상으로 계실의 위치와 개구부를 확인할 수 있었다.⁸

치료는 외과적 수술, 증상의 보존적인 내과적 치료 등의 다양한 방법이 있다. 치료는 환자 개개인의 전반적인 건강 상태에 따라 정해져야 한다. 수술적 치료는 위치에 따라 다양하나 경부 외측 접근법을 통해 시행할 수 있으며 본 증례에서처럼 호흡기계 합병증이 있는 경우는 항생제, 진해제와 물리적으로 객담 배액을 증진 시키는 보존적인 치료를 시행할 수 있다.^{1,2} 기관 계실에 의해 기간 튜브 삽관 후에 환기 장애가 오는 경우도 보고되는데 기도 계실이 의심되는 환자에

서 기관 튜브 삽관 시 환기 장애의 가능성을 염두에 두고 대비 하는 것도 중요하다고 할 수 있다.³

요 약

저자들은 과거 결핵을 앓고 진균덩이를 가진 환자로 평소 만성적인 기침과 가래 등 호흡기적 증상을 가진 환자가 객혈로 내원하여 기관지 혈관 조영 색전술을 시행하는 과정에서 촬영한 전산화 단층 촬영과 기관지 내시경에서 발견된 기관 계실을 문헌 고찰과 함께 보고하는 바이다.

참 고 문 헌

1. Infante M, Mattavelli F, Valente M, Preda F, Ravasi G. Tracheal diverticulum: rare cause and consequence of chronic cough. *Eur J Surg* 1994;160:315-6.
2. Caversaccio MD, Becker M, Zbaren P. Tracheal diverticulum presenting with recurrent laryngeal nerve paralysis. *Ann Otol Rhinol Laryngol* 1998; 107:362-4.
3. Dinner M, Ward R, Yun E. Ventilation difficulty secondary to tracheal diverticulum. *Anesthesiology* 1992;77:586-7.
4. Early EK, Bothwell MR. Congenital tracheal diverticulum. *Otolaryngol Head Neck Surg* 2002;127:119-21.
5. Kang KP, Kim JH, Jin GY, Park SJ, Kim SS, Lee HB, et al. A case of asthma associated with tracheal diverticulum. *J Asthma Allergy Clin Immunol* 2003; 23:544-7.
6. Levin TL, Weingart L, Adam HM, Vicencio AG. Congenital HIV and tracheal diverticulosis. *AJR Am J Roentgenol* 2004;183:1115-6.
7. Jang YH, Lee SA, Park GS, Kim CS, KIM HS. Tracheal diverticulum discovered during endotracheal intubation. *Korean J Anesthesiol* 2000;38:1081-3.
8. Xiong M, Zhang W, Wang D, Xu J. CT virtual bronchoscopy: imagin methold and clinical application. *Chin Med J* 2000;113:1022-5.
9. Mackinnon D. Tracheal diverticula. *J Pathol Bacteriol* 1953;65:513-7.