

# 금속성 이물의 기관지 내 장기 체류로 발생한 대량 객혈 및 폐렴 1예

가톨릭 의과대학 내과학교실, 청주 성모병원 내과학교실<sup>1</sup>  
장준희, 이장은, 박형욱, 이정화, 양승아, 박용근<sup>1</sup>, 이상록<sup>1</sup>, 안진영<sup>1</sup>

## A Case of Massive Hemoptysis & Pneumonia Caused by Metallic Foreign Body

Choon Hee Chang, M.D., Jang Eun Lee, M.D., Hyung wook Park, M.D., Jeong hwa Lee, M.D., Seung Ah Yang, M.D., Young Kun Park, M.D.<sup>1</sup>, Sang Rok Lee, M.D.<sup>1</sup>, Jin Young An, M.D.<sup>1</sup>

Department of Internal Medicine, The Catholic University of Korea,

<sup>1</sup>Department of Internal Medicine, Cheongju St. Mary's Hospital, Cheongju, Korea

Endobronchial foreign bodies are difficult to diagnose as the cause of obstructive pneumonia and atelectasis, However, once discovered, they can generally be removed, leading to an immediate and dramatic resolution of the symptoms. Occasionally, small foreign bodies that lodge in the peripheral airway are often initially asymptomatic but become symptomatic several years later.

We reported a case of obstructive pneumonia and massive hemoptysis caused by a foreign metallic body. The patient knew that the foreign body was lodged in the peripheral airway on the chest X-ray, but did not want treatment. Several years later, he had a massive hemoptysis and obstructive pneumonia. Removal with a flexible bronchoscope failed, but the metallic foreign body was self-expectorated by coughing after the procedure. The pneumonia was resolved after removing the foreign body. The patient improved and was discharged without any sequela.

(*Tuberc Respir Dis* 2006; 61: 567-572)

**Key word:** Foreign body, Hemoptysis, Obstructive pneumonia.

### 서 론

기관지 이물 흡인은 일반적으로 소아나 의식장애가 있는 성인에서 볼 수 있으며, 즉각적인 처치를 시행하지 않으면 생명을 위협할 수도 있는 응급질환이다. 그러나 흡인 시 질식 등의 급성 증상이 발생하지 않아 본인이 인지하지 못한 경우 기관지 내 이물은 반복적인 폐렴, 기도 폐쇄, 객혈, 심한 육아종 형성으로 인한 비가역적인 손상 등의 심각한 부작용을 초래 할 수 있다<sup>1</sup>. 국내에서도 이물 흡인 후 장기간의 기관지 체류로 인해 합병증을 유발한 증례들이 보고되었는데, 나뭇가지 또는 새우흡인으로 인한 폐렴과 약 포장지의 기관지 내 장기 체류로 인한 기관지간 누공 등이 있으

며 또한 약 30년 간 기관지 내에 잔류 되었던 치아로 인한 폐쇄성 폐렴 예도 보고된 바 있다<sup>2,3</sup>.

저자들은 금속성 이물이 장기간 기관지 내에 잔류로 인해 객혈 및 폐쇄성 폐렴이 발생하고 이물 제거로 인해 임상양상 및 방사선학적 소견이 모두 회복된 증례를 경험하여 문헌 고찰과 함께 보고하는 바이다.

### 증 례

환 자: 안 ○ ○, 남자, 25세

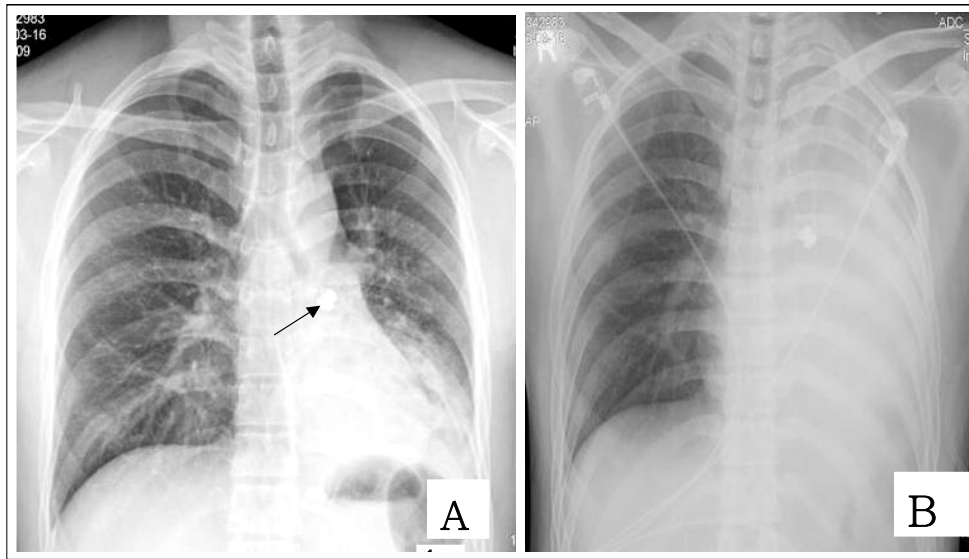
주 소: 내원 이틀 전부터 시작된 기침을 동반한 약 50cc 가량의 선홍색의 객혈.

현병력: 평소 건강하였으며 5년전 군대 신체 검사와 내원 1년전 개인 의원에서 폐에 이물이 있다는 것을 알고 있었으나 특별한 증상이 없어서 치료 없이 지내던 중 내원 이틀 전부터 기침과 함께 하루에 약 50cc가량의 객혈이 있어 본원에 내원하였다. 이물 흡인에 대한 기억은 없었다.

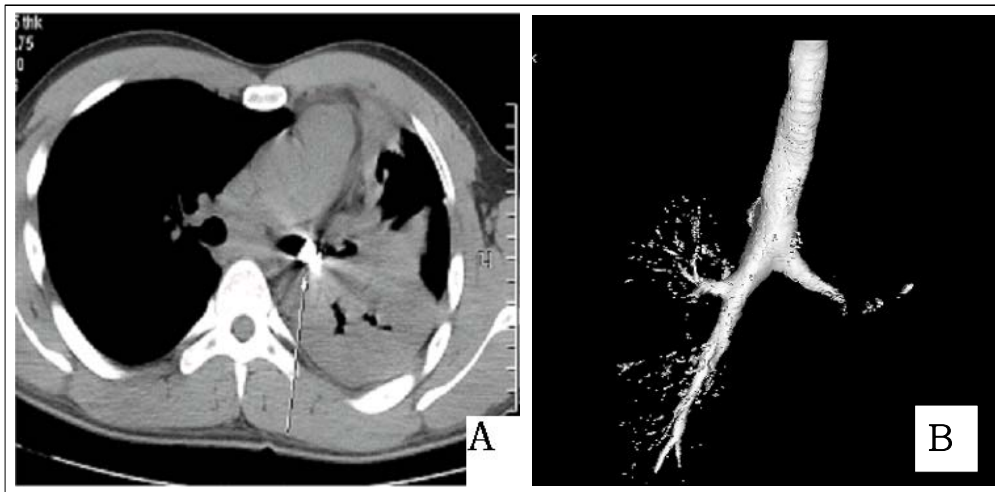
과거력: 특이사항 없음.

사회력: 2갑년의 흡연력이 있으나 10개월 전부터

Adress for Correspondence: **Jin Young An, M.D.**  
Department of Internal medicine, Cheongju St. Mary's Hospital, 589-5, Jujungdong, Sangdangku, Cheongju 360-568, Korea  
phone:043-219-8118 Fax:043-211-9030  
E-mail: drahnjy@mdhouse.com  
Received: Aug. 23. 2006  
Accepted: Oct. 9. 2006



**Figure 1.** Chest radiography in a 26-year-old man with hemoptysis and cough.  
 A. The initial chest radiograph shows radio-opaque foreign body in left main bronchus(arrow) and pneumonia infiltration in left lower lung field.  
 B. two days later, Chest X-ray shows nearly complete atelectasis of left lung except some upper lobe.



**Figure 2.** Chest CT shows metallic foreign body(arrow,A) with nearly complete obstruction in left main bronchus (B).

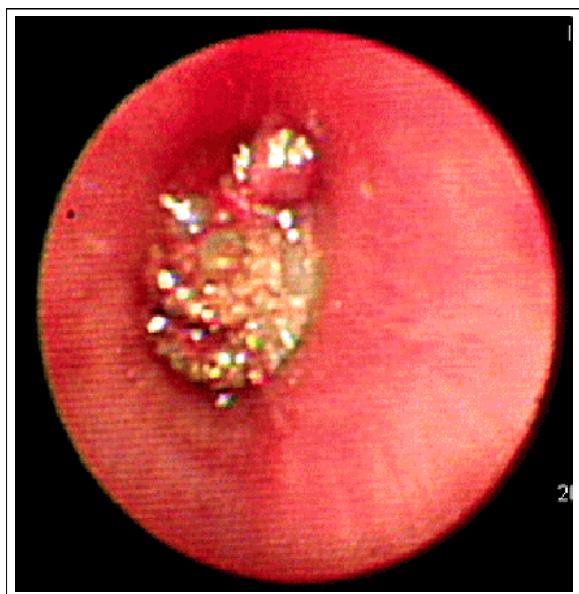금연한 상태.

가족력: 특이사항 없음.

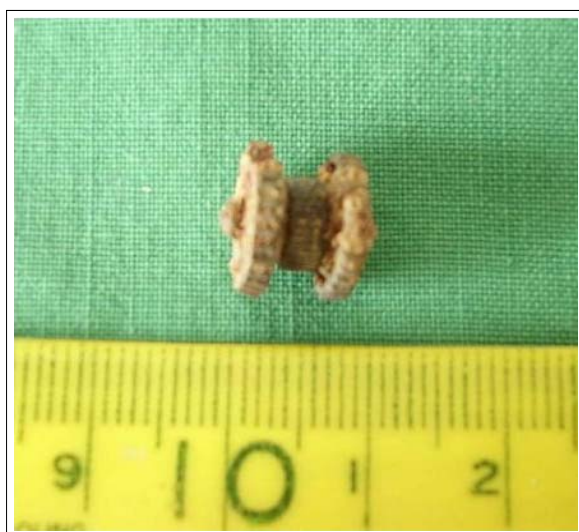진찰 소견: 내원 시 혈압 110/70 mmHg, 맥박 분당 68회, 호흡 수 분당 18회, 체온 36.5도℃ 이었다. 급성 병색 소견을 보였고, 경부 림프절 종대는 없었으며, 결막 창백이나 공막의 황달 소견은 관찰 되지 않았고, 흉부 청진 상 좌측 폐 하야에서 호흡음이 감소되었다.

검사실 소견: 내원 당시 말초 혈액 검사에서 백혈

구는 23,519/mm<sup>3</sup> (호중구 88.7%, 림프구 5.5%, 단핵구 4.7%, 호산구 0.4%, 호염구 0.1%), 혈색소12.5 g/dL, 헤마토크리트 36.5%, 혈소판 321,000/mm<sup>3</sup> 이었다. 또한 대기 중에서의 동맥혈 검사는 PH 7.464, PaCO<sub>2</sub> 39.7 mmHg, PaO<sub>2</sub> 66.3 mmHg, HCO<sub>3</sub> 27mmHg, SaO<sub>2</sub> 94.2%이었다. 생화학 검사에서 BUN 14mg/dL, Creatinine 0.9 mg/dL, 총 빌리루빈 2.3 mg/dL, AST 32 IU/L, ALT 16 IU/dL, Na 132.2



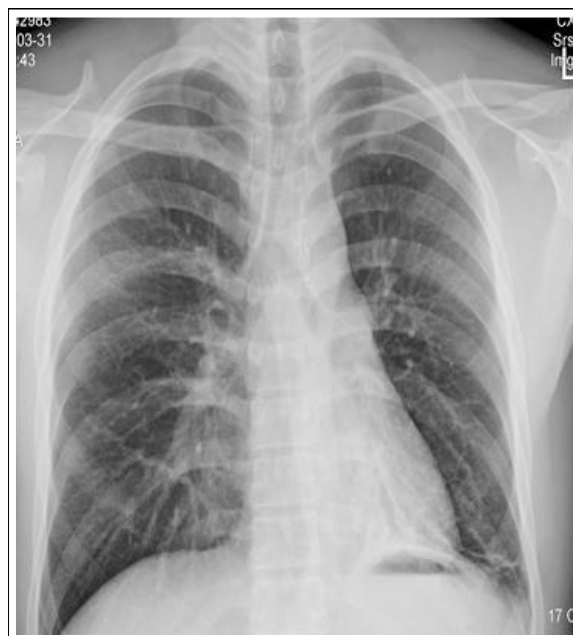**Figure 3.** Bronchoscope shows foreign body covered with mucoid material obstructing left main bronchus.



**Figure 4.** The photograph shows 6 x 8mm sized, rusty-colored, metallic material, which was expectorated with cough.

132.2 mEq/L, K 46.6 mEq/L, Cl 96 mEq/L이었으며 요 검사에서 Urobilinigen (+++), Protein (++) , glucose(±)이었고 혈액 응고 검사는 정상 소견이었다. 항산균 객담 도말 검사 상 음성 이었고, 객담 배양 상 음성이었다.

방사선 소견: 내원 당시의 단순 흉부 방사선 검사



**Figure 5.** Two weeks later. Chest X-ray shows disappearance of radio-opaque foreign body in left Main bronchus and nearly normalized findings.

에서 좌측 주 기관지에 방사선 비 투과성의 이물이 보였으며 좌측 폐 하부에 음영이 증가하였다(Figure 1A).

치료 및 경과: 환자는 입원 후 지혈제와 항생제를 사용하면서 환자의 좌측 기관지 내 이물에 대한 검사로 굴곡성 기관지 내시경 및 흉부 전산화 단층 촬영을 계획하고 있었다. 환자는 입원 2일째 갑자기 약 350cc 가량의 선홍색의 대량 객혈을 했고 지혈제 치료에도 효과가 없어서 응급 기관지 동맥 혈관 색전술을 시행하였다. 기관지 동맥 색전술 후 더 이상의 객혈은 없었고, 흉통 및 호흡 곤란 등의 합병증은 없었다. 입원 3일째 객혈은 없으나 간헐적인 기침과 발열은 지속되었다. 이 날 시행한 단순 흉부 방사선 검사에서 좌측 전 폐의 허탈을(Figure 1.B) 보였고 이어 시행한 흉부 전산화 단층 촬영에서 좌측 주 기관지의 말단 부위가 금속 이물에 의해 폐쇄 되었으며 이로 인해 좌측 상엽의 일부를 제외하고는 좌측폐가 허탈 되어 무기 폐 소견을 보였다 (Figure 2). 좌측 주 기관지의 병변 확인 및 제거를 위해서 굴곡성 기관지 내시경을 시행하였다. 굴곡성 기관지 내시경상 좌측 주 기관지에서

기시한 혈흔이 기관까지 연결되어 있었으며 중간 부위에 기관지 전체를 막고 있는 금속성 물질을 확인하였다(Figure 3). 수차례 이물을 제거하려 시도 하였으나 환자의 협조가 좋지 않고 이물의 움직임이 거의 없었으며 재 출혈의 가능성이 있어서 이물 제거에는 실패하였다. 경직성 기관지 내시경이 없는 본원 사정 상 타 병원으로 전원을 계획 하였다. 환자는 타 병원으로 전원 준비 중 기침과 함께 금속성 이물이 배출 되었다. 금속성 이물 배출 후 시행한 단순 흉부 방사선 검사에서는 이전에 보이던 좌측 주 기관지의 금속성 이물이 없어졌고 좌측 하부의 폐 허탈 소견도 개선되었다. 배출된 금속성 이물은 크기가 6 × 8 mm인 일회용 라이터의 점화 장치로 사용되는 금속성 물질이었다(Figure 4). 항생제 등 보존적인 치료를 유지하였고 임상 증상 및 방사선학적 소견은 빠르게 호전되었다. 입원 8일째 퇴원하였으며 현재 별다른 후유증 없이 현재 외래 경과 관찰 중이다(Figure 5).

## 고 찰

기도 이물 흡인은 성인 보다는 소아에게 더 흔히 발생한다. 손등<sup>1</sup>의 연구에 의하면 영유아기 에서 높은 분포를 보이고 소아기를 지나서 감소하다가 60세 주변에 또 다른 호발 연령층을 보인다. 기도 이물의 발생원인은 대부분 환자나 보호자의 부주의로 인한 것이며 유소아의 경우는 섭식증 또는 장난감을 입에 물고 놀다가 발생하는 것이 대부분이고 성인의 경우는 부주의로 인하여 많이 발생한다. 의식이 명료한 선행 질환이 없는 건강한 성인에서의 이물 흡인은 매우 드물고 흡인 당시 대부분 본인이 알고 이에 대한 적절한 조치를 받게 된다<sup>2</sup>. 그러나 건강한 성인에서도 본인이 흡인된 것을 모르고 지내다가 반복적인 폐렴이나 기타의 자각증상으로 뒤늦게 발견되는 경우가 있다<sup>3-5</sup>.

기관지 내 이물의 임상 증상으로는 여러 연구에서 급성의 경우는 기침, 숨막힘 등이 흔하며, 이물의 장기간 체류에 의한 경우는 발열, 호흡 곤란, 객혈 등이 보고되었다<sup>1,3,5</sup>. 또한 이물로 인해 발생할 수 있는 합병증으로는 폐쇄성 폐렴, 무기폐, 폐농양, 기관지 확장증 등이 있으나 기관지내 이물 제거 후에는 폐렴이나

무기폐가 재발하는 경우는 매우 드문 것으로 알려져 있다<sup>4-7</sup>.

기관지 내 이물의 진단은 충분한 병력 청취와, 이학적 검사, 흉부 X-선 검사, 기관지경 검사 및 폐 관류 주사 검사로 이루어진다<sup>3-7</sup>. 이물의 방사선 소견은 폐렴성 침윤, 무기폐, 흉막 삼출 등이 보일 수 있으며 정상 소견을 보이는 경우도 9-12%로 드물지 않게 나타났다<sup>6</sup>. 소아에서는 공기 가둠(air trapping), 성인에서는 폐렴성 침윤과 무기폐가 흔히 나타난다<sup>3-5</sup>. 기관지 내 이물이 단순 흉부 X-선에서 보이는 경우는 11-12%에 불과하였다<sup>5</sup>. 따라서 정확한 병력 청취가 필요하며, 뚜렷한 원인 없이 지속되는 호흡기 증상이 있을 때, 특히 방사선 투과성 이물 흡인은 진단이 더 늦어질 수 있기 때문에 반드시 이물의 흡인을 의심해 보아야 하고 이 경우에는 기관지 내시경 등의 적극적인 방법을 고려해야 하겠다.

대부분의 기관지 내 이물은 빨리 진단되나 성인에서는 수년간 발견되지 않고, 천식<sup>8</sup>, 기관지염, 만성 폐렴<sup>9</sup>으로 잘못 진단 될 수 있으며 국내 보고에 의하면 약 30년간 치아<sup>15</sup>의 흡인을 모르고 지내다가 진단된 경우가 있고, 저자들의 경우도 환자 본인 및 가족들도 정확한 기억을 못하지만 최소 10년 이상 기관지에 체류하였을 것으로 생각된다.

기관지내 이물의 종류는 다양하며 이물의 가장 많은 원인은 음식물로서 그 중에서 콩류가 가장 많았고 고기, 뼈 등도 보고되고 있다<sup>1,3,5</sup>. 다른 원인으로는 치아, 알약, 안전핀, 동전, 플라스틱 등의 보고<sup>1,3,5,9</sup>가 있으나 저자 등이 경험한 일회용 라이터 휠의 흡인은 아직 보고된 바 없다.

유기물의 기관지내 이물은 화농성, 파괴성의 염증 반응을 일으키는 경향이 많고 다른 이물에 비해 반응이 빨리 일어나지만 본 증례와 같은 금속성 이물이나 플라스틱 이물은 병적 반응이 가벼우며 점막반응도 국소적이고 육아 증식성 성향이 강하며 비교적 장시간 증상 없이 지낼 수도 있는 것으로 보고되고 있다<sup>2</sup>. 본 증례에서의 발열은 폐쇄성 폐렴에서 기인한 것으로 생각되며, 객혈은 보통 기관지의 미란과 연관되어 생성된 육아 조직에서 발생하지만 폐동맥 분지의 직접적인 미란에 의해서 발생하기도 하는데 이 경우 주

로 대량 객혈을 유발할 수 있다<sup>10</sup>.

본 증례에서 금속성 이물이 기관지에 단단히 부착되어 있고 기관지 동맥조영술상 출혈 부위가 일치하는 것으로 보아 금속성 이물에 의해서 대량객혈이 발생하였을 것으로 생각한다.

기관지 내 이물은 기관지내시경이 소개되기 전까지는 이물의 흡인으로 인한 사망률이 높았으나, 1897년 Gustav Killandl이 처음으로 기관지 내 이물을 경직성 기관지내시경하에 제거한 이래로 사망률은 현저히 감소하였다<sup>11</sup>. 현재는 기관지내시경의 대부분이 경직성 기관지 내시경에서 굴곡성 기관지 내시경으로 대체되고 있는데 그 이유로는 조작이 쉬우며, 시야가 넓고, 전신 마취를 필요로 하지 않으며, 시간의 지연 없이 즉시 시행될 수 있고, 경추의 변형 등 굴곡성이 필요한 경우에 사용이 가능하기 때문이다<sup>11-14</sup>. 손등<sup>1</sup>의 보고에 의하면 64예의 기관지 내 이물 중에서 62예(96%)는 기관지 내시경으로 성공적으로 제거하였고, 이중 굴곡성 기관지 내시경으로 이물 제거에 실패한 6예 중에서 4예는 경직성 기관지 내시경을 시도하여 이물 제거에 성공하였으며 나머지 2예는 수술적인 치료를 하였다. 따라서 굴곡성 기관지 내시경을 일차 치료로 시행 후 실패할 경우 경직성 내시경이 이차 치료로 시도되는 것이 합당하고 또한 수술적인 치료도 이차치료로 고려해야 한다. 본 증례의 환자에서도 금속성 이물이 기관지에 단단히 박혀있어 움직임이 없어 수차례의 시도에도 불구하고 이물 제거에 실패하였으며 경직성 기관지 내시경을 위해 전원 대기 중 기침을 하면서 저절로 제거되었다. 내시경 후 이물이 제거된 원인으로는 굴곡성 기관지 내시경으로 수차례 제거를 시도 하면서 금속성 이물과 기관지 병변과의 유착이 느슨해졌고 기관지내시경을 시행하면서 기관지 점막의 반복적인 자극으로 인한 기침 유발 때문인 것으로 생각된다.

이전의 여러 문헌에 보고된 기관지내 이물은 본 환자와 비교해서 기관지 내 체류 기간이 짧았고 대부분 유기물성 이물이며 기침과 폐렴 등 이물 흡인으로 인해 빈도가 높은 증상을 나타냈고 대부분 기관지 내시경으로 제거 되었으나, 본 증례는 환자가 기관지내 이물이 있음을 인지했음에도 특이 증상 없어 장시간간

과 하였고 그 결과로 금속성 이물이 주 기관지에 박힘으로써 유기성 이물과는 다르게 장시간 경과 후 염증 반응 및 기관지 점막과의 반응으로 폐쇄성 폐렴 및 대량 객혈이 발생한 드문 예이다. 환자의 기관지내 이물을 굴곡성 기관지 내시경적 치료에 의해 제거는 하지는 못했으나, 현재 미국에서도 약 99%가량이 굴곡성 내시경으로 교체 되었고<sup>11,12</sup> 현재 우리나라도 비슷한 상황임을 비추어 볼 때 시사하는 바가 클 것으로 사료된다.

## 요 약

저자들은 기관지 내에 이물이 있음을 알고도 장기간 간과하여 이로 인해 대량객혈과, 폐쇄성 폐렴 등이 발생하였고 이물의 자발적인 제거로 임상 증상 및 방사선적인 호전을 보인 증례 1예를 경험하였기에 보고하는 바이다. 또한 증상이 없는 폐 이물질이 우연히 발견된 경우에도 향후 이물질로 인한 합병증 발생의 가능성을 생각해서 제거에 대한 필요성을 환자에게 적극적으로 알릴 필요가 있다는 점을 느낀 증례이다.

## 참 고 문 헌

1. Son CY, Wee JO, Kim SO, Oh LJ, Park CM, Kim KS, et al. A retrospective review of tracheobronchial foreign bodies. *Tuberc Respir Dis* 2005;58:600-6.
2. Jo KG, Baek MS, Kim MS, Hur JM, Jeon JL, Park KS, et al. A case of occult foreign body lodged in bronchus for a long period and removal by flexible bronchoscopy. *Tuberc Respir Dis* 1997;44:1166-71.
3. Lan RS. Non-asphyxiating tracheobronchial foreign bodies in adults. *Eur respire J* 1994;7:510-4.
4. Chen CH, Lai CL, Tsai TT, Lee YC, Perng RP. Foreign body aspiration into the lower airway in Chinese adults. *Chest* 1997;112:129-33.
5. al Majed SA, Ashour M, al Mobeireek AF, al Hajjaj MS, Alzeer AH, al Kattan K. Overlooked inhaled foreign bodies: late sequelae and the likelihood of recovery. *Respir Med* 1997;91:293-6.
6. Baharloo F, Veyckemans F, Francis C, Bietlot MP, Rodenstein DO. Tracheobronchial bodies: presentation and management in children and adults. *Chest* 1999; 115:1357-62.
7. Limper AH, Prakash UB. Tracheobronchial foreign

- bodies in adults. *Ann Intern Med* 1990;112:604-9.
8. Lee BJ, Lee YW, Jung JW, Shin JW, Kim JY, Park IW, et al. A case of bronchial foreign body misdiagnosed as bronchial asthma. *Tuberc Respir Dis* 2004; 57:484-8.
  9. Kwon KS, Park MY, Kim KC, Yeon KH, Lee CS, Jung KY, et al. A case of Pneumonia due to Occult aspiration of a twig. *Tuberc Respir Dis* 1997;44: 1166-71.
  10. Hong SB, Song JH, Kwak SM, Cho CH. A case of removal of pushpin by flexible bronchoscopy. *Tuberc Respir Dis* 1995;42:772-6.
  11. Rafanan AL, Mehtan AC. Adult airway foreign body removal. *Clin Chest Med* 2001;22:319-30.
  12. Wain JC. Rigid bronchoscopy: the value of a venerable procedure. *Chest Surg Clin N Am* 2001;11:691-9.
  13. Debeljak A, Sorli J, Music E, Kecelj P. Bronchoscopic removal of foreign bodies in adults: experience with 62 patients from 1974-1998. *Eur Respir J* 1999; 14:792-5.
  14. Igoe D, Lynch V, McNicholas WT. Broncholithiasis: bronchoscopic vs. surgical management. *Respir Med* 1990;84:163-5.
-