

# Gemcitabine 투여 후 발생한 방사선 회귀 피부, 근육염

원자력의학원 내과, <sup>1</sup>진단방사선과

노희선, 임희환, 김정훈, 조장현, 허정권, 조성인, 유지영<sup>1</sup>, 김철현, 이재철

## Gemcitabine-Induced Radiation Recall Dermato-Myositis

Hee Sun No, M.D., Hee Hwan Lim, M.D., Jung Hoon Kim, M.D., Jang Hyun Cho, M.D., Jeong Kwon Huh, M.D., Sung In Cho, M.D., Ji Young Yoo, M.D.<sup>1</sup>, Cheol Hyeon Kim, M.D., Jae Cheol Lee, M.D.

Department of Internal Medicine and <sup>1</sup>Radiology, Korea Cancer Center Hospital, Seoul, Korea

A radiation recall reaction refers to an inflammatory reaction at previous irradiated areas subsequent to the administration of a variety of pharmacological agents. The skin is the major site of radiation recall reactions with the muscle and internal organs being less commonly affected. These reactions usually occur days to weeks after exposure to the causative agents. We report a case of gemcitabine-induced radiation recall dermatomyositis that developed in a female patient with a metastatic non-small cell lung cancer. She had received a palliative radiation therapy of 3900 cGy to the metastatic lesion on the femur shaft prior to chemotherapy.

The pain, swelling and erythema of the left thigh resolved after the cessation of gemcitabine and the use of a systemic steroid. (*Tuberc Respir Dis* 2006; 61: 167-170)

**Keywords:** Radiation recall, Gemcitabine, Lung cancer.

### 서 론

방사선 회귀 현상이란 선행하는 방사선 치료 이후 원인이 되는 약제를 투여 하였을 때 방사선조사 부위에 발생하는 염증 반응으로 비교적 드문 부작용이다. 특히 항암제에 의해 유발되는 경우가 많은데, 최근 비소세포폐암 등에서 많이 사용되고 있는 gemcitabine에 의한 방사선 회귀 현상은 아직까지 보고된 예가 많지 않으며 국내 보고는 없는 실정이다. 저자들은 비소세포폐암 4기로 진단받고 대퇴골 전이 부위에 방사선치료를 받은 후, gemcitabine과 vinorelbine 병합요법을 2주기까지 시행한 환자에서 발생한 방사선 회귀 피부, 근육염을 경험하였기에 이를 문헌 고찰과 함께 보고하는 바이다.

### 증 례

환 자 : 49세 여자.

주 소 : 좌측 대퇴 부위 통증, 부종 및 발적

현병력 : 환자는 3개월 동안 지속된 기침, 체중감소를 주소로 내원하여 2005년 4월 비소세포성폐암 (선암) 4기로 진단 받았다. 좌측 대퇴골 전이로 인해 통증이 있으면서 골절의 위험이 높아, 2005년 5월부터 전이 부위에 3900 cGy의 방사선 치료를 시행하였다. 이후 paclitaxel(175mg/m<sup>2</sup> D1)과 cisplatin(90mg/m<sup>2</sup> D1)으로 2주기까지 일차 항암화학요법을 하였으나 폐병변이 더 악화되는 양상을 보여 gemcitabine (30mg/m<sup>2</sup> D1, D8)과 vinorelbine (1250mg/m<sup>2</sup> D1, D8)으로 이차 항암화학요법을 시행하였다. 2주기의 항암치료를 마친 10월에는 부분관해의 소견을 보였다. 환자는 3주기 치료에 들어가기 일주일 전부터 좌측 대퇴부에 발적이 생기면서 부어오르고, 통증이 동반되어 입원하였다.

과거 병력 : 2005년 4월 당뇨병 진단을 받고 경구혈당 강하제 복용 중이었다.

사회력 : 음주력이나 흡연력은 없었다.

진찰 소견 : 전신상태는 비교적 괜찮아 보였고 내

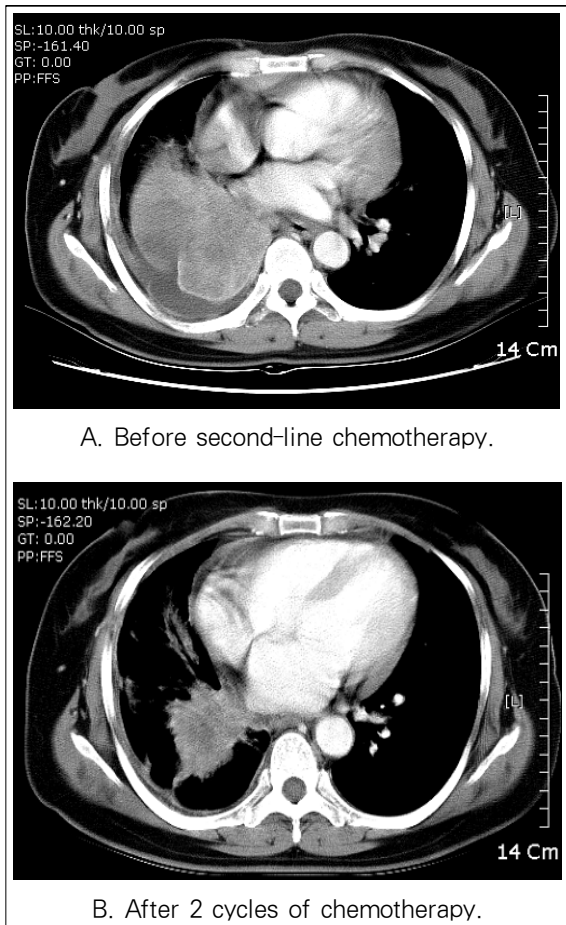
Address for correspondence : **Jae Cheol Lee, M.D.**

Department of Internal Medicine,  
Korea Cancer Center Hospital 215-4,  
Gongneung-Dong, Nowon-Gu, Seoul, 139-706, Korea  
Phone : 02-970-1206, Fax : 02-970-2438

E-mail : jlee@kcch.re.kr

Received : May. 25. 2006

Accepted : Jul. 12. 2006

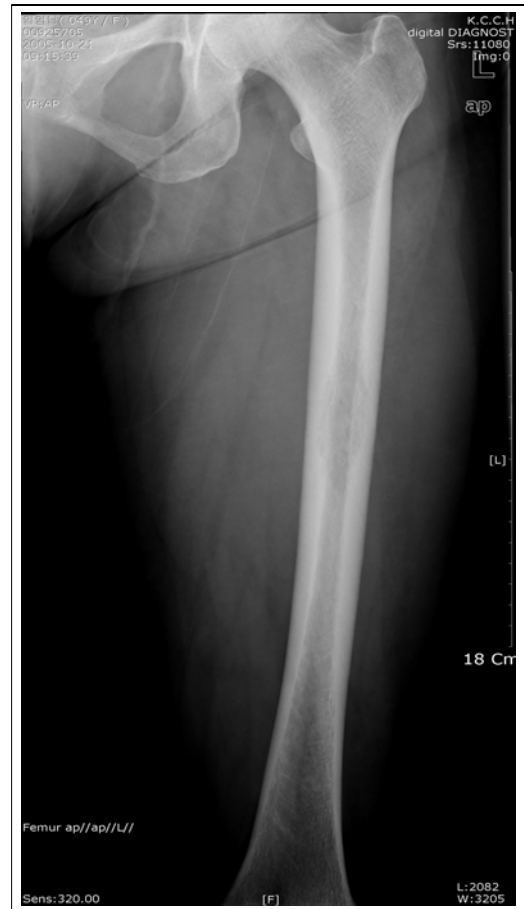

**Figure 1.** Chest CT showing that reduced size of mass in RLL after the second-line chemotherapy with gemcitabine and vinorelbine

원 당시 활력징후는 안정적이었다. 시진상 좌측 대퇴부에 심한 부종과 발적이 관찰되었으며 압통이 있었다. 그 외 다른 부위의 이상 소견은 관찰되지 않았다.

검사실 소견 : 내원 당시 말초혈액검사는 백혈구 7990/mm<sup>3</sup>, 혈색소 12.6g/dl, 혈소판 195,000/mm<sup>3</sup>이었다. CRP는 0.88mg/dl, 생화학검사는 혈중요소질소 11.0 mg/dl, 크레아틴 0.6mg/dl였다. 총단백 8.2g/dl 알부민 4.0g/dl, 총 빌리루빈 0.3mg/dl, AST/ALT 62/100IU/L, ALP 90IU/L, LDH 709U/L였고 B형 간염검사와 C형 간염검사는 음성이었다. 일반 뇨 검사는 정상이었다.

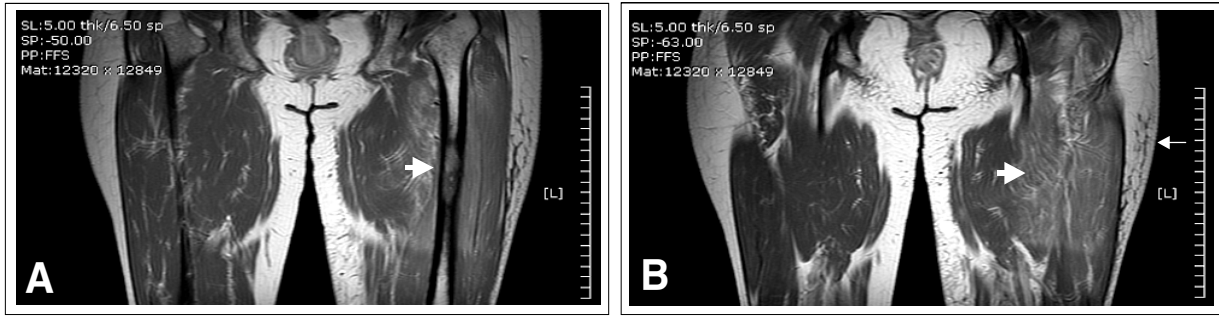
방사선 검사 소견 : 2회의 gemcitabine, vinorelbine 항암화학요법 후 검사한 흉부컴퓨터단층촬영상 우하엽 종양의 크기는 이전보다 감소하였다(Figure. 1). 단순방사선 검사에서 좌측 대퇴골의 전이병변은 이전



**Figure 2.** Simple X-ray of the femur showing osteolytic lesion in left proximal diaphysis.

과 비슷한 상태를 유지하고 있었다(Figure. 2). MRI 소견에서도 골 전이 병변은 더 악화되지 않았으나 방사선이 통과한 부위와 일치하는 양상으로 피하지방층의 부종과 근육이 조영 증강되는 소견을 보여 방사선과 관련된 염증이 피부와 근육에 생겼음을 알 수 있었다(Figure. 3).

임상 경과 : 좌측 대퇴부의 발적, 부종 및 통증은 방사선 소견과 항암제 사용력 등을 종합할 때, 병변의 악화나 감염으로 인한 것보다는 항암제로 인한 방사선 회귀 현상으로 생각되었다. 소염진통제로 증상이 호전되지 않아 스테로이드를 사용하였고, 좌측 대퇴부의 통증, 부종 및 발적이 전반적으로 소실되었다. 이후 폐병변이 다시 진행되는 양상을 보여 docetaxel (100mg/m<sup>2</sup> D1)로 2주기까지 항암화학요법을 마친 상태이며 gemcitabine을 더 사용하지 않은 이후로는 증



**Figure 3.** A. Thigh MRI revealing the metastatic mass-like lesion in left proximal femur involving both medullary and cortical bone.  
 B. Thigh MRI showing the homogenous enhancement of left thigh muscle and subcutaneous fat edema, which were in accord with the radiation field.

상의 재발이 없었다.

### 고 찰

1959년 actinomycin D에 의한 방사선 회귀 현상이 처음 보고 된 이후<sup>1</sup>, 다양한 약제가 이러한 현상을 가져 올 수 있음이 밝혀졌다. 주로 세포 독성이 있는 항암제에서 많이 생겨 taxenes (paclitaxel, docetaxel), anthracyclines (doxorubicin, idarubicin), cytrabine, bleomycin, capecitabine, vinblastine, etoposide, methotrexate, trimetrexate, edatrexate, melphalan, dacarbazine, oxaliplatin, dactinomycin, hydroxyurea, 5-fluoracil, interferon- $\alpha$ -2b 등에 의한 증례들이 보고 되었다<sup>2-9</sup>. 하지만 세포 독성이 없는 simvastatin, isoniazid, rifampin, pyrazinamide, tamoxifen 등과 같은 약제에서도 생길 수 있다<sup>10,11</sup>. 가장 많이 사용되고 있는 항암제 중의 하나인 cisplatin의 경우, 시험관내 실험과 생체내 실험에서 radiosensitizer로 작용할 수 있다고 알려졌으나 아직까지 방사선 회귀 현상이 발생한 적은 없다. 최근까지 보고 된 예 중 가장 많은 비중을 차지하는 항암제는 anthracycline과 taxene계열이었는데 주로 maculopapular eruption, vesicle, skin desquamation같은 피부 병변을 초래하였다<sup>12</sup>.

Gemcitabine은 anti-metabolite nucleoside analogue로 폐암, 유방암, 난소암, 췌장암, 담낭암 등에 광범위하게 사용되는 항암제로, 1999년 Welsh 등이 전이성 방광암 환자에게 생긴 gemcitabine에 의한 방사선 회귀 현상을 처음 보고하였다<sup>13</sup>. 미추 전이부위에

총 4500 cGy의 방사선치료를 받고 4주 후에 gemcitabine과 cisplatin으로 복합항암화학요법을 3주기까지 시행하였는데, gluteal muscle에 근육염이 발생하였고 스테로이드 투여로 증상이 호전되었다. Gemcitabine으로 인한 방사선 회귀 현상은 현재까지 세계적으로 13례 정도가 보고 되어 있고 이 중 폐암의 방사선 치료와 관련된 증례는 6례였다. Gemcitabine으로 인한 방사선 회귀 현상은 다른 약과 달리 피부염뿐만 아니라 근육과 내부 장기에 염증을 가져오는 경우도 많이 보고 되었다<sup>12</sup>.

방사선 회귀 현상이 왜 생기는 지에 대한 가설은 많지만 아직 정확한 기전은 밝혀지지 않았다. stem cell과 관련된 이론이 많은데 그 중 하나는 방사선에 의해 stem cell이 줄어들어 더 이상의 조직 손상이 없을 때는 steady-state를 유지할 수 있을 정도는 되지만 추가적인 손상을 가져오는 약물을 투여하였을 때 이를 극복할 수 없다는 설명이다. 또 하나는 방사선에 의해 stem cell의 유전자 수준에서 변이가 초래되어 이후 생성되는 세포에 전달됨으로써 세포 손상을 가져오는 약물에 민감하게 반응한다는 가설이다. 하지만 세포독성이 없는 약물에 의해서도 이러한 반응이 생기고 아직까지 이를 설명할 만한 유전자 변이가 발견되지 않았다는 점에서 설득력이 떨어진다고 볼 수 있다. 최근에 각광받고 있는 가설은 idiosyncratic drug hypersensitivity 현상으로 설명할 수 있는데, 방사선에 의해서 염증반응이 일어나는 역치가 낮아지고 여기에 원인이 되는 약제를 투여 하면 비면역성 염증반응이 촉진된다는 것이다<sup>14</sup>. 방사선이 염증반응에 관

계하는 cytokines, 즉 interleukin-1, interleukin-6, platelet-derived growth factor- $\beta$ , tumor necrosis factor- $\alpha$ , transforming growth factor- $\beta$  등을 낮은 수준이지만 지속적으로 분비되도록 만드는 데<sup>15</sup> 여기에 원인 약제를 투여하게 되면 cytokine의 분비가 증폭되면서 방사선 회귀 현상을 야기시키게 된다고 설명하고 있다. 이러한 현상은 면역결핍환자에서도 발생하는 것으로 보고 되어 비면역성 염증반응에 의한 것으로 생각된다.

방사선 회귀 현상이 발생할 수 있는 절대적인 방사선 역치는 분명하지 않으나 1000 cGy에서 8100 cGy 사이로 추정되고 있다. 방사선 회귀 현상은 방사선 치료를 마치고 나서 수 일 후부터 생길 수 있지만 길게는 15년 후에 생긴 증례까지 보고 된 바 있다.

방사선 회귀 현상이 발생한 환자에서의 치료는 발생한 장기에 따라 어느 정도 차이가 있지만 스테로이드나 소염진통제 투여로 증상이 많이 호전될 수 있으며, 피부염이 발생한 경우는 국소 스테로이드를 사용해 볼 수 있다. 무엇보다 원인이 되는 약제를 끊는 것이 중요하고 특별한 진단법이 없으므로, 이러한 현상을 가져올 수 있는 약제들에 대해 잘 이해하고 있어야 하며 병력을 잘 청취하여 임상적으로 의심하고 접근하는 것이 필요하다고 하겠다.

## 요 약

대퇴골 전이를 동반한 비소세포폐암 환자에서 전이 부위에 대한 방사선 치료 후 시행한 항암화학요법 도중, gemcitabine으로 인한 방사선 회귀 피부, 근육염이 발생하였다. 대퇴부의 부종, 발적과 통증 등은 스테로이드 사용 후 모두 사라졌으며, gemcitabine 투여를 중지한 이후 현재까지 재발이 없었다.

## 참 고 문 헌

1. D'Angio GJ, Farber S, Maddock CL. Potentiation of X-ray effects of actinomycin D. *Radiology* 1959;73:175-7.
2. Schweitzer VG, Juillard GJ, Bajada CL, Parker RG. Radiation recall dermatitis and pneumonitis in a patient treated with paclitaxel. *Cancer* 1995;76:1069-72.
3. Sears ME. Erythema in areas of previous irradiation in patients treated with hydroxyurea. *Cancer Chemotherapy Rep* 1964;40:31-2.
4. von Essen CF, Kligerman MM, Calabresi P. Radiation and 5-fluorouracil: a controlled clinical study. *Radiology* 1963;81:1018-27.
5. Kennedy RD, McAleer JJ. Radiation recall dermatitis in a patient treated with dacarbazine. *Clin Oncol* 2001;13:470-2.
6. Thomas R, Stea B. Radiation recall dermatitis from high dose interferon alfa-2b. *J Clin Oncol* 2002;20:355-7.
7. Ortmann E, Hohenberg G. Radiation recall phenomenon after administration of capecitabine. *J Clin Oncol* 2002;20:3029-30.
8. Chan RT, Au GK, Ho JW, Chu KW. Radiation recall with oxaliplatin: report of a case and review of the literature. *Clin Oncol* 2001;13:55-7.
9. Burdon J, Bell R, Sullivan J, Henderson M. Adriamycin-induced radiation recall 15years after radiotherapy. *JAMA* 1978;239:931.
10. Bostrom A, Sjolín-Forsberg G, Wilking N, Bergh J. Radiation recall: another call with tamoxifen. *Acta Oncol* 1999;38:955-9.
11. Extermann M, Vogt N, Forni M, Dayer P. Radiation recall in a patient with breast cancer treated for tuberculosis. *Eur J Clin Pharmacol* 1995;48:77-8.
12. Friedlander PA, Bansal R, Schwartz L, Wagman R, Posner J, Kemeny N. Gemcitabine-related radiation recall preferentially involves internal tissue and organs. *Cancer* 2004;100:1793-9.
13. Welsh JS, Torre TG, DeWeese TL, O'Reilly S. Radiation myositis. *Ann Oncol* 1999;10:1105-8.
14. Vozenin-Brotons MC, Gault N, Sivan V, Tricaud Y, Dubray B, Clough K, et al. Histopathological and cellular studies of a case of cutaneous radiation syndrome after accidental chronic exposure to a cesium source. *Radiat Res* 1999;152:332-7.
15. Johnston CJ, Piedboeuf B, Rubin P, Williams JP, Baggs R, Finkelstein JN. Early and persistent alterations in the expression of interleukin-1 alpha, interleukin-1 beta and tumor necrosis factor alpha mRNA levels in fibrosis-resistant and sensitive mice after thoracic irradiation. *Radiat Res* 1996;145:762-7.