

스테로이드 치료로 호전을 보인 폐동맥 고혈압을 유발한 특발성 섬유화성 종격동염 1예

순천향대학교 의과대학 내과학교실, 영상의학교실¹, 진단병리교실², 울산대학교 의과대학 서울아산병원 내과학교실³
정보용, 어성준, 박은서, 김영통¹, 최재성, 오미혜², 서기현, 나주옥, 이상도³, 어수택, 김용훈, 박춘식

Idiopathic Fibrosing Mediastinitis Causing Pulmonary Hypertension with Improvement by Steroid Treatment

Bo Yong Jung, M.D., Sung Jun Eo M.D., Eun Seo Park, M.D., Young Tong Kim, M.D.¹, Jae Sung Cho, M.D., Mi Hye Oh, M.D.², Gi Hyun Seo, M.D., Joo Ock Na, M.D., Sang Do Lee, M.D.³, Soo Taek Uh, M.D., Yong Hoon Kim, M.D., Choon Sik Park

Department of Internal Medicine, Department of Radiology¹, Department of Diagnostic Pathology²,
University of Soonchunhyang College of Medicine, Korea. Department of Internal Medicine,
University of Ulsan College of Medicine, Asan Medical Center, Seoul, Korea³

Idiopathic fibrosing mediastinitis is, an uncommon cause of pulmonary hypertension this is characterized by excessive fibrosis of the mediastinum with an unknown etiology. Steroid therapy has been suggested for individuals with progressive symptoms, but there is little data demonstrating the efficacy of such therapy are lacking. We present a case of pulmonary hypertension secondary to a compression of a main pulmonary artery by fibrosing mediastinitis which was confirmed by a biopsy with a thoracotomy. The chest CT scan and 2D echocardiography performed before and after a trial of steroid therapy demonstrated improvement after steroid therapy. (*Tuberc Respir Dis 2006; 61: 74-79*)

Key Words : Fibrosing mediastinitis, Pulmonary hypertension, Steroid treatment.

서 론

섬유화성 종격동염(fibrosing mediastinitis)은 종격동 구조물 주위에 과도한 섬유화를 일으키는 드물고 만성적인 염증성 질환으로, 섬유화에 의해 종격동 구조물을 압박하거나 폐쇄시켜 상대정맥 증후군, 폐동맥 고혈압, 기침, 호흡곤란, 객혈 등의 증상이 나타날 수 있다¹. 이 중 상대정맥 침범이 가장 흔하다고 알려져 있으나 드물게 폐동맥 협착이나 압박으로 인한 폐고혈압을 유발하기도 한다^{2,3}. 특발성으로 발생한 섬유화성 종격동염은 아직까지 효과적인 치료가 정립되지 않았으며 종격동 구조물 폐쇄로 증상이 점점 진행되는 경우 일부에서 부신피질 호르몬제제를 투여하여 임상소견이 호전된 사례가 있었으나 혈액학적

인 검사에서는 호전을 보이지 않아 아직까지 그 효과에 대하여는 불확실한 것으로 알려져 있다³. 저자들은 특발성으로 발생한 섬유화성 종격동염에 의해 주 폐동맥 협착이 유발되고 이로 인한 중증 폐고혈압이 발생한 환자에서 부신피질호르몬 투여로 호전된 1예를 경험하였기에 보고하는 바이다.

증 례

환자 : 김 O 용, 남자 57세.

주소 : 활동 시 호흡곤란.

현병력 : 내원 6개월 전부터 발생하여 서서히 진행되는 활동시 호흡곤란으로 입원하였다. 6개월 전 대장암 수술위해 수술 전 검사한 심장 초음파 소견 상 소량의 심장막 삼출액 소견과 폐동맥압이 40 mmHg로 상승된 폐동맥 고혈압 소견을 보였고, 흉부 사진 상에서 종격동 돌출이 의심되어 검사한 흉부 컴퓨터 단층촬영에서 상행 대동맥, 대동맥궁과 주 폐동맥 주위의 종격동구조물에 전반적인 연부조직의 침윤을 보였으나 그 당시에는 호흡곤란이 거의 없었다. 그 후 추적관찰이 되지 않고 있다가 이후 점점 진행되는 활

Address for correspondence : Joo Ock Na, M.D.
Address : 23-20, Bong Myeong-Dong, Cheonan Hospital,
Soonchunhyang University Collage of Medicine,
Cheonan, 330-721, KOREA
Phone : +82-41-570-3666 Fax : +82-41-574-5762
E-mail : juokna@schch.co.kr
Received : Apr. 18. 2006
Accepted : Jun. 16. 2006

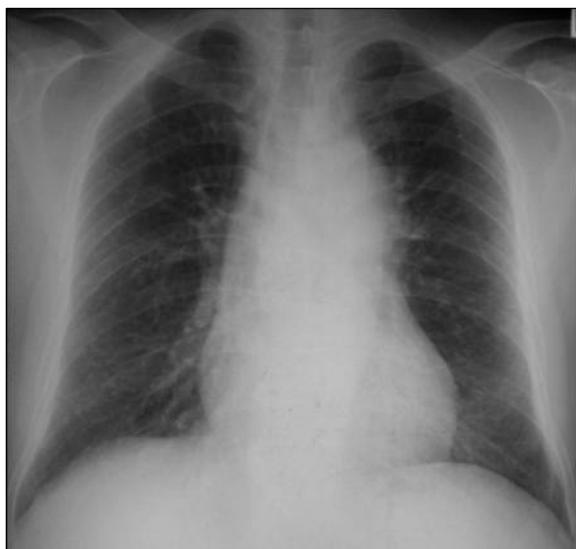

Figure 1. Initial Chest PA : Bulging and marginal irregularity of aorta & aortic arch

동 시 호흡곤란으로 호흡기내과 외래를 방문하였다. ATS(American Thoracic Society) 호흡곤란 scale상 3단계의 호흡곤란과 함께 마른기침을 호소하였으나 동반된 객혈, 객담, 발열 및 흉통 등은 없었다.

과거력 : 환자는 6년 전에 당뇨병을 진단 받았으며 경구 혈당강하제를 간헐적으로 복용 중이었고, 내원 6개월 전 대장암(Aadenocarcinoma, T1N0M0)으로 수술하였다. 수술후 UFT(Tegarfur 400 mg, Uracil 892 mg), Ccopolang(Polysaccharide 3000 mg)으로 경구 항암 치료를 시행하였다.

흡연력 및 음주력 : 30갑년의 흡연자이며 음주력은 없었다

직업력 및 가족력 : 직업은 공인중개사였고 그 외 특이 사항 없었다.

진찰 소견 : 입원당시 혈압은 110/70 mmHg, 맥박

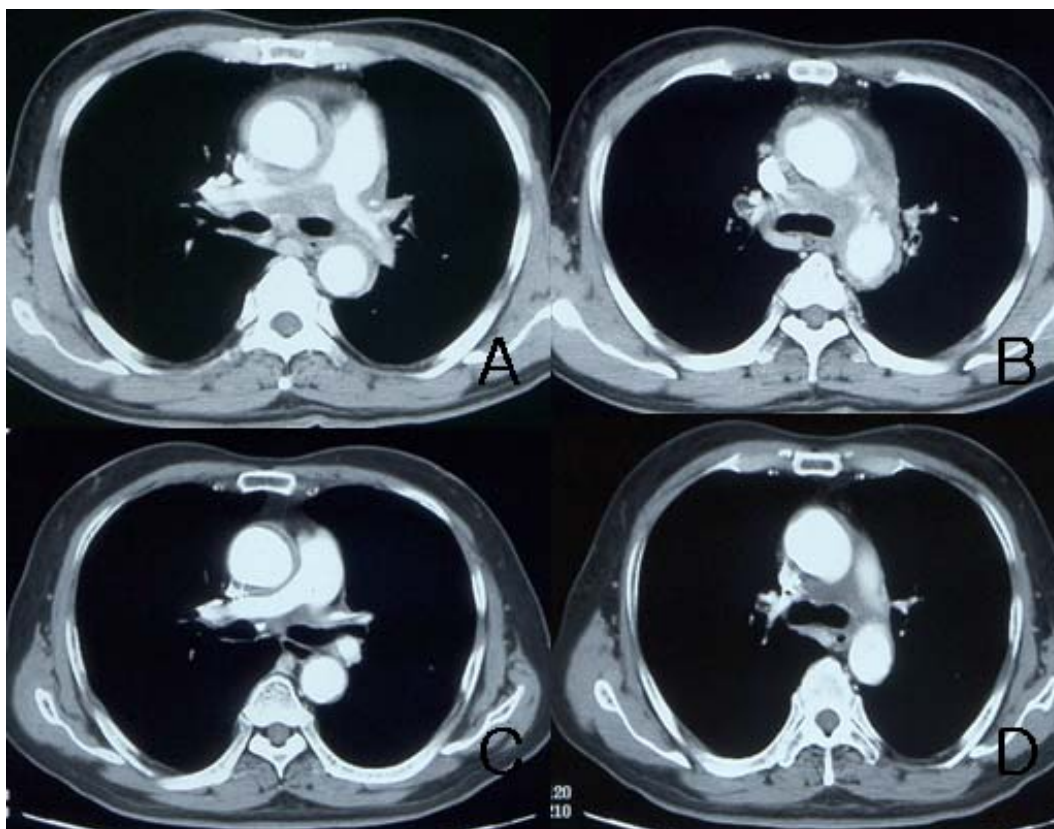


Figure 2. Panel A&B: Initial Chest CT: diffuse soft tissue lesion in mediastinum, pulmonary artery, ascending aorta and aortic arch. wall margin of aortic arch and pulmonary artery is irregular. Panel C&D: After 3 month Steroid therapy, Marked decreased soft tissue in mediastinum, pulmonary artery, ascending aorta and aortic arch on follow-up chest CT

수 분당 78회, 호흡수는 분당 18회, 체온은 36.5 °C였고 의식은 명료하였으며 급성 병색소견은 보이지 않았다. 경부, 액와부 등에 만져지는 림프절은 없었다. 시진 시 양측 흉부는 대칭적으로 움직였고 흉곽의 이상소견은 보이지 않았다. 심음은 정상이었으며 흉부 청진 상 비정상적인 호흡음은 들리지 않았다. 장기의 비대나 사지에 이상소견은 없었다.

검사실 소견 : 말초혈액 검사 상 백혈구는 9000/mm³, 혈색소 11.3 g/dL, 헤마트크리트 33.6%, 혈소판은 201,000/mm³이었으며, 혈액화학 검사 상 BUN/Cr 9.3/0.7 mg/dL, AST/ALT 13/18 U/L, LDH 629 U/L 이었다. 적혈구 침강속도 52 mm/hr, C-reactive protein 55.6 mg/dL로 증가된 소견을 보였다. Hb A1c 는 10.28%, Rheumatoid factor는 154 U/ml이었으며, 요검사에서 당이 +++였고, 24시간 요검사에서 요 단백이 154 mg/일 이었다. ANA, ANCA, 혈청화학검사, 전해질검사, 혈액응고 검사는 정상이었다. 혈청 CEA는 2.6 ng/ml이었고, 객담 결핵균 도말 및 배양 검사와 악성 세포진 검사는 음성소견을 보였다. 동맥혈가스검사에서는 대기 상태에서 pH 7.414, PCO₂ 38.2 mmHg, PO₂ 70.7 mmHg, HCO₃ 24.1 mmol/L, SaO₂ 96%였다. 폐기능 검사에서 노력성 폐활량은 3.16 L(예측치의 95%), 1초시 강제 호기량은 2.42 L(예측치의 90%)로 정상 소견을 보였다. 심전도는 좌심실비대를 보였고, 기관지 내시경에서는 이상소견 보이지 않았다. 심초음파 상에서 하대정맥 확장은 동반되지 않았고, 폐동맥압은 수축기시 45 mmHg로 증가된 폐동맥 고혈압 소견을 보였다.

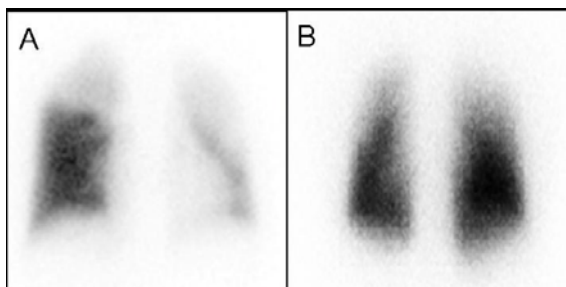


Figure 3. Panel A: Initial lung perfusion scan: large perfusion defect on both upper lobe. Panel B: After 53 months Steroid therapy, Marked decreased large perfusion defect on both upper lobe.

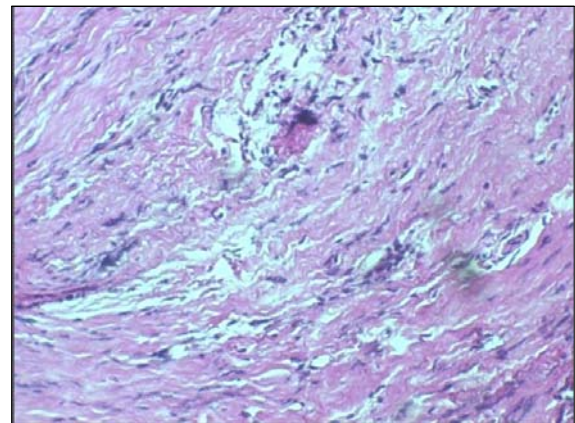


Figure 4. Microscopically, the lesion showed dense fibrosis with some inflammatory cells(H&E, X 100)

방사선학적 소견 : 내원 시 촬영한 흉부 X선에서는 대동맥 및 대동맥궁은 경계가 불규칙하고 돌출되어 있었고(Figure. 1), 흉부 컴퓨터 단층 촬영에서는 약간의 심장막 삼출물 소견과 함께 왼쪽 쇄골하 동맥, 내경동맥, 상행 대동맥, 대동맥궁 및 주 폐동맥 주위에 불규칙하고 과도한 혈관벽의 비대와 함께 종격동과의 사이에 전반적이고 불투명한 연부조직의 침윤이 보였다.(Figure. 2-A&B) 또한 심부정맥 혈전을 관찰하기위한 하지 정맥 초음파는 정상소견을 보였다. 폐관류 스캔에서 양측 상엽에 큰 관류 결손을 보이고 있었고,(Figure. 3) 이 소견은 폐동맥 색전증에 의한 것보다는 종격동의 연부조직으로 인한 폐동맥 압박에 의해 생긴 것으로 생각되었다.

조직학적 소견 : 환자는 진단을 위해 개흉술을 시행받았다. 육안적 수술 소견 상 종격동 주위 구조물들의 심한 염증 소견이 있었고, 오른쪽 기관지 섬유화 조직에서 조직 생검을 시행하였다. 병리 소견은 림프구나 형질 세포 등과 같은 다양한 염증세포가 관찰되었고, 지방질 피사가 동반된 조밀한 섬유성 병변이 관찰되었다. 조직에서 시행한 결핵균에 대한 중합효소연쇄반응은 음성이었다. 또한 악성세포는 보이지 않았다. 이상의 검사 및 조직검사 소견으로 특발성 섬유화성 종격동염을 진단하였다(Figure. 4).

치료 및 경과 : 환자는 원인미상의 섬유화성 종격동염을 진단받은 후 경구 스테로이드 제제(methylprednisolone)를 4주간 날마다 60 mg을, 그 후 4주간

매일 40 mg을 투여하였고 치료 2개월 후 외래 추적 관찰 시 호흡곤란은 호전되어 거의 없는 상태였으며 그 당시 시행한 심초음파에서는 폐동맥압이 정상화되었고, 흉부 컴퓨터 단층 촬영에서도 종격동 연부조직 특히 대동맥과 주 폐혈관 주위에 보이던 섬유조직들이 감소를 보여 섬유화성 종격동염이 상당부분 호전된 소견을 직접적으로 관찰할 수 있었으며 폐동맥 폐쇄 소견은 더 이상 보이지 않았다(Figure. 2-C&D). 치료 시작 5개월 후의 폐관류 스캔에서는 치료 전 보이던 폐관류의 이상소견이 모두 사라진 소견을 보였다(Figure. 3-B).

고 찰

섬유화성 종격동염은 종격동 안에 과다한 섬유화가 발생하여 정상적인 구조물의 침습이나 폐쇄를 유발하는 병으로 현재까지 정확한 원인이나 병리기전은 잘 알려져 있지 않다¹. 1757년 John hunter가 처음 기술하였고 미국에서는 주로 진균감염 중 Histoplasmosis에 의한 경우가 주로 보고되고 있으며 이 경우 호발 연령은 8-42 세이고 남자에서 더 잘 발생한다⁴. 그 외에도 결핵, Rhizopus, Actinomycosis, Aspergillosis, Mucomycosis, Blastomycosis, Cryptococcosis 등의 감염성 원인과 자가 면역성 질환, 류마티스 열, 규폐증, 방사선치료, 외상, 악성종양 등이 원인으로 추정되고 있으나 많은 경우에서 특별한 원인 없이 특발성으로 발생된 예가 보고되고 있다¹⁵. 일부의 환자에서는 다른 형태의 섬유화 질환인 후복막 섬유화, 안와부위의 가성종양, Reidel's 갑상선염, 경화성 담도염 등이 동반되어 있는 경우가 보고되어 염증성 자극에 대한 숙주의 비정상적인 자가 면역반응으로 발생된 과다한 섬유화 반응이 발병기전으로 작용했을 가능성을 설명하였다⁵. 국내에서는 지금까지 모두 5예가 보고되었는데 특발성으로 발생한 예가 3예였고 나머지 2예는 결핵에 의한 섬유화성 종격동염으로 보고되었다⁶⁻⁹. 본 증례의 경우 대장암으로 수술한 병력이 있어 처음에는 대장암 전이를 의심하였으나 조직검사 소견에서 악성세포가 보이지 않았고 결핵의 증거도 없었으며 섬유화만 관찰되었고, 스테로이드 사용

후 확실한 호전을 보여 특발성으로 발생한 것으로 판단하였다.

섬유화성 종격동염의 임상증상은 섬유화로 인한 압박 또는 침윤되는 종격동내의 구조물의 종류와 섬유화의 정도에 따라 다르게 나타날 수 있다¹ 상대정맥 압박으로 인한 상대정맥 증후군이 흔한 증상이지만² 그 외에도 기도, 폐정맥, 폐동맥 및 식도 등을 압박하거나 폐쇄시킴으로 기침, 호흡곤란, 객혈, 흉막통, 반복적인 호흡기 감염, 천명음, 연하곤란 등의 증상이 나타날 수 있다¹. 발열이나 체중감소 등과 같은 전신 증상은 드물게 발생한다. 33명의 섬유화성 종격동염 환자를 분석한 보고에서 기관은 1명에서 침범하였으나 기관지의 협착은 33%에서 발생하였으며, 식도 협착은 9%, 상대정맥 침범은 39%, 폐동맥 침범은 18%에서 보였고 모두 우측 폐동맥을 침범하였다고 보고하였다⁴. 섬유화성 종격동염에 의해 폐고혈압이 발생하는 경우 그 주 기전으로는 다수의 큰 폐정맥을 폐쇄시키거나 작은 폐내동맥을 협착시켜 폐고혈압을 발생시킨다고 알려져 있다^{2,3,10}. 그러나, 드물지만 본 증례처럼 섬유화가 직접 혈관외부에서 주 폐동맥 압박을 유발시켜 폐고혈압을 유발시키기도 한다^{24,10}. 특히 섬유화성 종격동염에 의한 폐동맥의 폐색은 임상 증상이나 폐관류 스캔 소견이 만성적인 폐동맥의 혈전성 폐쇄로 인한 폐고혈압과 유사하기 때문에 혈전성 폐쇄와의 감별이 필요하다고 알려져 있다¹⁰. 본 증례의 경우도 폐성심에 의해 서서히 진행되는 활동 시 호흡곤란이 주 증상 이었으며 폐관류 스캔 소견이 폐색진증을 강력히 시사하였으나 흉부컴퓨터 단층촬영을 이용한 혈관촬영에서 폐동맥 내의 혈전이 보이지 않았고 오히려 폐동맥 등 주로 큰 혈관주위를 둘러싸고 압박하는 종격동 섬유화 소견을 보였다.

섬유화성 종격동염의 진찰소견이나 혈액 검사, 혈청검사, 흉부 X-선 소견은 비특이적이며¹, 침범 부위에 따라 폐기능 검사, 폐관류스캔, 폐혈관 촬영, 심장초음파, 식도 조영술, 기관지 내시경 등이 진단에 도움을 줄 수 있지만 위의 검사들에서 양성소견을 보일 수 있는 다른 질환을 배제해야한다^{1,2,5,11}. 흉부컴퓨터 단층촬영 소견은 종격동과 폐문부의 종괴, 종괴나 임파절의 석회화, 기관과 기관지 협착, 폐침윤 및 폐혈

관이나 상대정맥의 협착 등이 나타날 수 있다¹². Sherrick등은 33명의 환자를 분석한 결과 섬유화성 종격동염을 분명하게 다른 두가지 방사선학적 소견으로 구분하였는데 82%에서는 석회화를 자주 동반한 국소적인 형태의 섬유화를 보였고 이는 주로 Histoplasmosis에 의해 발생되었다고 하였으며, 18%의 환자에서는 석회화를 동반하지 않으면서 종격동에 범발성의 섬유화를 일으킨 형태를 보이고 스테로이드 치료 시 호전을 보여 비감염성 원인에 의한 특발성 종격동 섬유화증으로 구분하였다⁴. 따라서 Histoplasmosis의 호발지역이 아니면서 종격동의 석회화가 동반되어 있지 않은 병변인 경우 폐결핵, 악성종양, 림프종, 육아종성질환과의 감별 및 원인을 밝히기 위해 종격동내시경이나 개흉술을 통한 조직검사가 필요하다¹². 특발성 섬유화의 조직학적인 소견은 건락성의 육아종 병변이 보이지 않고 세포반응이 미미하거나 없으며 인접 지방조직을 침윤하는 섬유화의 주된 병변과 함께 병변주위로 원형의 세포나 젊은 섬유모세포가 모여있는 것이다. 따라서 이러한 섬유화는 감염에 의해 국소적으로 발생하는 섬유화나 악성종양과 연관되어 발생하는 섬유화와 감별이 필요하다².

섬유화성 종격동염의 치료는 전신적인 항진균제 또는 스테로이드 등의 약물치료와 외과적 절제 그리고 합병증에 대한 국소적 치료 등으로 크게 나눌 수 있다. Light등은 Histoplasma에 의한 섬유화성 종격동염의 경우 ketoconazole 등의 항진균제를 복용 시 호전되었다는 보고하였으며¹³, 결핵에 의한 경우에는 조직검사 상 항산균이 검출되고, 섬유화의 초기단계에 있을 때 항결핵제를 사용 시 호전되었다고 보고하였다⁶. 또한, 감염성 원인의 배제 후 부신피질 호르몬 제제 사용 시 임상소견이 호전된 사례가 있었으나 심장 초음파등 혈액학적인 검사에서는 호전을 보이지 않아 아직까지 그 효과에 대하여는 불확실한 것으로 알려져 있다³. 그러나, Sherrick 등은 방사선학적으로 범발성 섬유화형태를 보인 환자 6명 중 3명의 환자에서 스테로이드 투여 시 컴퓨터 단층촬영 소견이 분명한 호전을 보여 병리학적으로 보인 섬유화외에도 활발한 염증이 기저에 있을 가능성이 있다고 보고하였다⁴. 본 증례에서도 스테로이드 치료 전과 치료 2개월

후 시행한 폐관류 스캔, 심초음파 및 흉부 컴퓨터 단층촬영에서 모두 호전된 소견을 보여 감염성 원인이 조직검사에서 배제되고 범발성으로 섬유화가 보이는 특발성 종격동염의 경우에는 스테로이드 치료가 효과를 보일 가능성이 높을 것으로 추측해볼 수 있다.

Loyd등은 histoplasma에 의해 증상 발현된 섬유화성 종격동 환자 71명에서 평균 생존기간은 5.9년, 사망률은 30%라고 보고하였고, 본 증례와 같은 섬유화성 종격동염으로 인한 폐동맥 침범 시 상대정맥 폐쇄보다 예후가 좋지 않은 것으로 나타났다¹¹. 특히 폐동맥 협착을 보인 환자들은 여러 가지 약물 또는 외과적 치료를 받았으나 결국 우심부전으로 사망하였다고 보고하였다^{3,10}. 그러나, 최근에는 폐동맥에 경피적 스텐트 삽입으로 증상 및 폐동맥 고혈압을 호전시킨 증례들이 보고되고 있다. 따라서 특발성으로 발생하는 종격동 섬유화증의 경우 일단 다른 질환들을 조직검사로 확실히 배제한 후 스테로이드 투여나 폐동맥 스텐트 삽입 등의 적극적인 치료를 시도해보는 것이 필요할 것으로 생각된다.

요 약

저자들은 종격동에 전반적인 섬유화성 연부조직 침윤으로 인해 폐동맥 협착을 일으켜 호흡곤란과 폐동맥 고혈압이 발생한 특발성 섬유화성 종격동염을 진단하고, 경구 부신피질 호르몬 투여 후 호전을 보인 증례를 경험하였기에 문헌 고찰과 함께 보고하는 바이다.

참 고 문 헌

1. Goodwin RA, Nickell JA, des Perez RM. Mediastinal fibrosis complicating healed primary histoplasmosis and tuberculosis. *Medicine* 1972;51:227-46.
2. Ernest NA, Bacos JM, Macher AM, Marsh HB, Savage DD, Fulmer JD, et al. Fibrosing mediastinitis causing pulmonary arterial hypertension without pulmonary venous hypertension. *Am J Med* 1977;63:634-43.
3. Kittredge RD, Nash AD. The many facets of sclerosing fibrosis. *Am J Roentgenol Radium Ther*

- Nucl Med 1974;122:288-98.
4. Sherrick AD, Brown LR, Harms GF, Myers JL. The radiographic findings of fibrosing mediastinitis. *Chest* 1994;106:484-9.
 5. Levine M R, Kaye L, Mair S, Bates J. Multifocal fibrosclerosis: report of a case of bilateral idiopathic sclerosing pseudotumor and retroperitoneal fibrosis. *Arch Ophthalmol* 1993;111:841-3.
 6. Kim KH, Kim HC, Chung MP, Kim HJ, Lee KS, Han JH, et al. Two cases of fibrosing mediastinitis caused by tuberculosis. *Tuberc Respir Dis* 1997;44:1146-57.
 7. Park KS, Jee HO, Park YK, Kim KH. Superior vena caval syndrome: report of a case. *Korean J Thorac Cardiovasc Surg* 1979;12:140-50.
 8. Ko WO, Kim GH, Kim YS, Kim SW, Park SK, Lee DP, et al. A case of chronic sclerosing mediastinitis. *Tuberc Respir Dis* 1995;42:231-7.
 9. Sim JJ, In GH, Kim HG, Kang GH, Yu SH, Chul S, et al. Idiopathic fibrosing mediastinitis causing extensive fibrotic veno-occlusion with minimal mediastinal involvement. *Tuberc Respir Dis* 2002;52:278-82.
 10. Berry DF, Buccigrossi D, Peabody J, Peterson KL, Moser KM. Pulmonary vascular occlusion and fibrosing mediastinitis. *Chest* 1986;89:296-301.
 11. Loyd JE, Tillman BF, Atkinson JB, des Prez RM. Mediastinal fibrosis complicating histoplasmosis. *Medicine* 1988;67:295-310.
 12. Weinstein JB, Aronberg DJ, Sagel SS. CT of fibrosing mediastinitis: findings and their utility. *AJR Am J Roentgenol* 1983;141:247-51.
 13. Light AM. Idiopathic fibrosis of mediastinum: a discussion of three cases and review of the literature. *J Clin Pathol* 1978;31:78-88.
-