

3차원 레이저 스캔을 이용한 안면 연조직 분석을 위한 계측점의 제안

백 형 선^a · 이 화 진^b · 전 재 민^b

3차원 레이저 스캐너는 두개안면부의 입체적인 영상을 구성할 수 있을 뿐만 아니라 컴퓨터의 조작을 통해 관찰이 용이하도록 원하는 위치로 회전과 축의 조정이 가능하여 면밀한 연조직 분석이 가능하다. 이에 본 연구에서는 Vivid 900 (Minolta, Tokyo, Japan) 3차원 레이저 스캐너와 Rapidform 프로그램 (Inus Technology Inc., Seoul, Korea)을 이용하여 마네킨의 3차원 영상을 채득하여 촬영 과정의 오차를 평가하고 3차원 레이저 스캔 영상의 정밀도 및 확대율을 평가하였으며, 마네킨과 정상교합자, 제Ⅱ급 부정교합자, 제Ⅲ급 부정교합자의 3차원 레이저 스캔 영상에서 지정이 용이하고 반복 재현성이 높은 연조직 계측점을 제안하고자 하였다. 마네킨을 6회 반복 촬영한 결과 촬영 과정에서의 평균 오차는 X축은 0.16 mm, Y축은 0.15 mm, Z축은 0.15 mm였다. 마네킨의 실측치와 3차원 스캔 영상에서의 계측치를 비교하여 본 결과, 평균오차 0.37 mm, 확대율 0.66%로 나타났다. 3차원 스캔 영상에서 마네킨의 오른쪽 연조직 gonion을 제외한 26개의 연조직 계측점의 평균 오차가 2.0 mm를 넘지 않았으며 glabella, 연조직 nasion, endocanthion, exocanthion, pronasale, subnasale, nasal alare, upper lip point, cheilion, lower lip point, 연조직 B point, 연조직 pogonion, 연조직 menton, preaurale 등이 평균 오차가 적었다. 제안된 연조직 계측점들은 3차원 레이저 영상에서 반복 재현성이 높고 지정이 용이하며 안면의 해부학적 특징을 나타내주는 점들로 두개안면 구조의 3차원적인 연조직의 분석을 위해 유용하게 사용될 수 있을 것이다.

(주요 단어: 3차원 레이저 스캐너, 두개안면 연조직 분석, 연조직 계측점)

서 론

균형잡힌 안모는 두개안면의 경조직과 연조직의

형태에 의해 결정된다. 경조직과 연조직은 서로 관련을 가지나 실제 상악과 하악 그리고 교합 관계가 반드시 연조직의 형태에 그대로 반영되지 않는 경우가 많다.¹ Cox와 Van der Linden²은 부정교합이 반드시 불균형의 안모 형태를 야기하는 것은 아니라고 하였고 안모 평가 시 경조직 외에도 반드시 연조직의 형태도 고려해야 함을 강조하였다. 또한 Genecov 등³은 코, 입술, 턱 등 연조직은 경조직과는 비교적 독립적으로 성장함을 밝혔다.

두개안면영역의 3차원적인 해부학적 형태를 정확하게 이해하고 평가하고자 하는 노력은 과거 고대 그리스 때부터 계속 되어왔다.^{4,5} 최근에는 기술의 발

^a 교수, ^b 대학원생, 연세대학교 치과대학 교정학교실.

교신저자: 백형선

서울시 서대문구 신촌동 134

연세의료원 치과병원 교정과 / 02-2228-8774

baik@yumc.yonsei.ac.kr

원고접수일: 2005년 6월 22일 / 원고최종수정일: 2005년 9월 16일

/ 원고채택일: 2005년 9월 18일

"본 논문은 2004 대한치과교정학회 연구비와 2003년 연세대학교 학술연구비에 의하여 연구되었음"

달로 전산화단층촬영, magnetic resonance imaging (MRI), ultrasound 3D imaging을 이용하여 3차원 영상을 얻고 있다. 그러나 이들은 방사선 조사량이 크거나 실제로 3차원 영상을 얻기가 쉽지 않으며 다량의 영상을 쉽게 얻을 수 없는 등 실제 임상적으로 유용하지 않은 실정이다. 더욱이 이런 영상에서 3차원 연조직 구조를 평가하는 데는 어려움이 많다.

3차원 연조직 연구를 위하여 Ferrario 등⁶⁻¹³은 2개의 CCD 카메라를 이용한 stereophoto grammetry를 이용하였고 Kawai 등¹⁴은 moire stripes를 이용하였다. 그러나 이들은 모두 2차원적인 사진을 이용하여 3차원 영상 데이터로 재구성한 것이다. 가시광선이나 레이저를 이용한 3차원 스캐닝 방법은 3차원 물체의 표면의 형태를 그대로 얻을 수 있으며 그 중 레이저 스캐너는 두개안면의 형태를 세밀하게 재현할 수 있어 유용하게 이용되고 있다.^{15,16}

과거의 레이저 스캐너는 레이저의 위험성 때문에 영상을 채득하는 동안 눈을 감아야 하는 불편함이 있었고, 스캔 시간이 길어 환자의 움직임이 큰 오차가 되거나 코나 여드름 등으로 인하여 전체 영상의 질이 좋지 않은 문제점을 가졌으나 현재는 기술의 발달로 이런 문제들이 대부분 해결되었다. 환자가 눈을 뜬 채로 영상을 얻을 수 있으며 대부분의 레이저 스캐너에서 스캔 시간이 5초 이내로 짧아졌고 영상의 질도 많이 개선되었다. 이를 3차원 두개안면의 연조직 분석에 이용할 때 두개안면부의 입체적인 영상을 구성할 수 있을 뿐만 아니라 컴퓨터의 조작을 통해 관찰이 용이하도록 원하는 위치로의 회전과 축의 조정이 가능하여 면밀한 연조직 분석이 가능하다. 그러나 3차원 영상을 이용한 연조직 분석법이나 정상치에 대한 연구가 아직 미미하여 표준화된 기준이 없고 진단 프로그램도 없어서 임상에 적용하기 어려운 실정이다. 두개안면 기형 환자 뿐 아니라 일반 교정 환자에 있어서도 연조직에 대한 관심이 증가하고 있고 치료 방법이 급속도로 발전하여 과거에는 불가능했던 치료들이 가능해짐에 따라 연조직 안모 개선을 위한 연조직 분석법의 개발은 시급한 과제라고 생각한다.

이에 본 연구에서는 1) Vivid 900 (Minolta, Tokyo, Japan) 레이저 스캐너로 마네킨을 같은 조건에서 동일 촬영자가 6회 반복 촬영하고 Rapidform 프로그램 (Inus Technology Inc., Seoul, Korea)을 이용하여 3차원 영상을 얻은 후 각 영상을 비교하여 촬영 과정에서의 오차를 평가하고 2) 레이저 스캐너로 마네킨

을 촬영하여 얻은 3차원 영상의 계측치와 실제 계측치를 비교하여 3차원 레이저 스캔 영상의 정밀도 및 확대율을 평가하며 3) 마네킨과 정상교합자, 제II급 부정교합자, 제III급 부정교합자의 3차원 레이저 스캔 영상에서 여러 계측점을 반복하여 지정하고 그 점들의 3차원 좌표계를 비교 분석하여 3차원 영상에서 지정이 용이하고 반복 재현성이 높은 연조직 계측점을 제안하여 안면의 3차원 연조직 분석법을 개발하는데 기초가 되고자 한다.

연구대상 및 방법

연구대상

마네킨과 정상교합자, 제II급 부정교합자, 제III급 부정교합자 각 1명을 3차원 레이저 스캔 영상에서 지정이 용이하고 반복 재현성이 높은 연조직 계측점의 설정을 위한 연구대상으로 하였다.

연구방법

실제와 비슷한 크기와 형태를 가진 두부 마네킨 1개를 선정하여 Fig 1의 계측점에 각각 직경 2 mm의 원형 스티커와 빗변 1.5 mm의 삼각형 스티커를 부착하여 촬영 과정에서의 오차 평가와 3차원 영상의 정밀도 및 확대율 평가에 사용하였다. 본 연구에 사용한 계측점과 각각의 정의는 다음과 같다.

1) N' (soft tissue nasion): 이마와 코 사이의 가장 안쪽 점; 2) En (endocanthion): 정면에서 보이는 내측 안각(양측성); 3) Ex (exocanthion): 정면에서 보이는 외측 안각(양측성); 4) Pn (pronasale): 코의 최전방 점; 5) Sn (subnasale): 코와 상순이 연결되는 중간점이며 인중의 상부 꼭지점; 6) Ala (nasal alare): 비익의 최외각점(양측성); 7) Ch (cheilion): 입꼬리의 끝점(양측성); 8) B' (soft tissue B point): 이순구의 최심점, 하악의 좌우 중앙에 위치; 9) Pog' (soft tissue pogonion): 가장 전방으로 돌출된 턱끝점, 하악의 좌우 중앙에 위치; 10) Me' (soft tissue menton): 턱의 최하방점, 하악의 좌우 중앙에 위치; 11) Pre (preaurale): 측면에서 보이는 귓구멍의 최전방점(양측성); 12) Go' (soft tissue gonion): 하악각 부위의 최외각점(양측성).



Fig 1. Landmarks for manikin: *N'*, soft tissue nasion; *En*, endocanthion; *Ex*, exocanthion; *Pn*, pronasale; *Sn*, subnasale; *Ala*, nasal alare; *Ch*, cheilion; *B'*, soft tissue B point; *Pog'*, soft tissue pogonion; *Me'*, soft tissue menton; *Pre*, preaurale; *Go'*, soft tissue gonion.



Fig 2. Vivid 900 (Minolta, Tokyo, Japan) laser scanner.

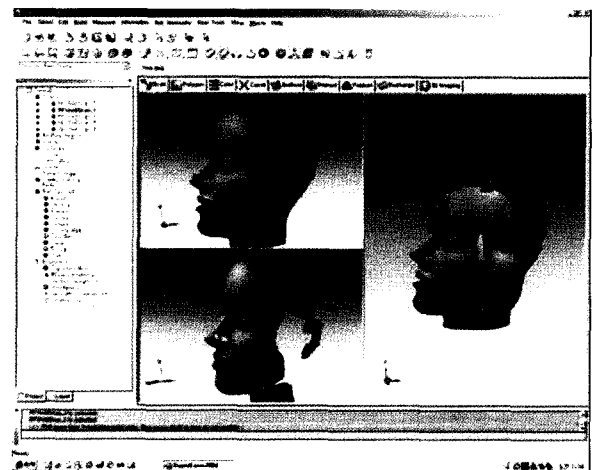


Fig 3. Formation of 3-dimensional image.

3차원 레이저 스캔 촬영 과정에서의 오차 검사

마네킨의 Fig 1의 계측점에 지름 2 mm의 원형의 스티커와 빗변 1.5 mm의 삼각형의 스티커를 부착하였다. 안면의 형태로 인해 원형의 스티커를 붙이기 어렵거나 정확한 계측점에 스티커를 위치시키기 어려운 점에는 삼각형의 스티커를, 그 외의 점에는 원형의 스티커를 붙였다. 마네킨을 nasal alare와 preaurale를

연결한 선이 바닥과 평행이 되도록 고정된 후 Fig 2의 Vivid 900 레이저 스캐너를 이용하여 촬영하였다. 한 번에 전체 안면을 스캔할 수 없으므로 정면과 오른쪽, 왼쪽의 각각 3방향에서 스캔하였다. Rapidform 프로그램을 이용하여 3방향의 영상을 3차원 입체 영상으로 재구성하였다 (Fig 3).




Fig 4. Detection of landmarks.

3차원 레이저 스캔 촬영을 동일한 조건에서 동일 촬영자가 각 2회씩 1주 간격으로 3회 촬영하였다. 각각의 영상에서 원형 스티커로 표시된 계측점은 원의 중심을 찾아서 그 중심에서의 좌표를, 삼각형 스티커로 표시된 계측점은 삼각형의 꼭지점에서의 좌표를 (Fig 4) 0.01 mm까지 구하여 비교하였다.

마네킨의 실측치와 3차원 레이저 스캔 영상 계측치 간의 정밀도 및 확대율 검사

마네킨의 실측을 위하여 아래의 계측 항목을 한 명의 술자가 5회씩 2주 간격으로 2회에 걸쳐 측정하였다. 디지털 버니어 캘리퍼를 이용하여 다음과 같은 각 계측항목을 0.01 mm까지 측정하였고 $G_{ORt}-G_{OLt}$ 항목은 접근이 어려워 디지털 버니어 캘리퍼에 017 × 025 스테인레스 스틸 와이어를 매달아 측정하였다.

- | | | |
|--|--|--|
| 1) N'-Sn | 8) Pre _{Lt} -Go _{Lt} | 15) EX _{Rt} -EN _{Rt} |
| 2) N'-Me' | 9) Go _{Rt} -Me' | 16) EX _{Lt} -EN _{Lt} |
| 3) N'-Pn | 10) Go _{Lt} -Me' | 17) Ala _{Rt} -Ala _{Lt} |
| 4) Sn-Me' | 11) Pre _{Rt} -Pog' | 18) Ch _{Rt} -Ch _{Lt} |
| 5) N'-Go _{Rt} | 12) Pre _{Lt} -Pog' | 19) Go' _{Rt} -Go' _{Lt} |
| 6) N'-Go _{Lt} | 13) N'-Pre _{Rt} | 20) EX _{Rt} -EX _{Lt} |
| 7) Pre _{Rt} -Go _{Rt} | 14) N'-Pre _{Lt} | |

레이저 스캐너를 이용한 마네킨의 3차원 영상 촬영을 위하여 앞서 기술된 방법을 사용하여 마네킨을 1회 촬영하였다. 스캐닝한 마네킨의 영상을 Rapidform 프로그램을 이용하여 3차원 입체 영상으로 재구성하였다.

3차원 영상의 계측을 위해 앞서 기술된 방법으로 3차원 입체 영상에서 원형 스티커의 중심과 삼각형의

스티커의 꼭지점을 찾고 각 계측항목을 0.01 mm까지 측정하였다. 각각의 계측항목을 한 명의 술자가 5회씩 2주 간격으로 2회에 걸쳐 측정하였다.

마네킨의 실측치와 3차원 레이저 스캔 영상 계측치를 비교 분석하기 위하여 마네킨의 실측치와 3차원 레이저 스캔 영상 계측치의 평균값과 두 계측치 사이의 오차, 3차원 레이저 스캔 영상의 확대율을 계산하였다.

3차원 레이저 스캔 영상에서 유용한 연조직 계측점의 제안

3차원 레이저 스캔 영상의 획득을 위하여 마네킨과 정상교합자, 제II급 부정교합자, 제III급 부정교합자 각 1명의 안면을 Vivid 900 3차원 레이저 스캐너를 이용하여 촬영하였다. 마네킨은 nasal alare와 preaurale 점을 연결한 선이 바닥과 평행이 되도록 고정된 후 촬영하고 정상교합자, 제II급 부정교합자, 제III급 부정교합자는 자연스러운 두부 위치에서 치아는 중심교합위로 교합하고 회전외자에 앉은 상태로 Vivid 900 레이저 스캐너를 이용하여 촬영하였다. 한 번에 전체 안면을 스캔할 수 없으므로 정면과 오른쪽, 왼쪽의 각각 3방향에서 스캔한 후 Rapidform 프로그램을 이용하여 3차원 입체 영상으로 재구성하였다.

계측점의 3차원 좌표계 지정을 위해 마네킨과 정상교합자, 제II급 부정교합자, 제III급 부정교합자의 3차원 입체 영상에서 Fig 5의 연조직 계측점 27개를 한 명의 술자가 5회씩 2주 간격으로 2회에 걸쳐 지정하였다. 연조직 계측점과 각각의 정의는 다음과 같다.

- 1) Tri (trichion): 이마의 최상방점, 이마의 정중앙에 위치;
- 2) G (glabella): 양쪽 눈썹산 사이의 돌출된 부분의 중점;
- 3) N' (soft tissue nasion): 이마와 코 사이의 가장 안쪽 점;
- 4) En (endocanthion): 정면에서 보이는 내측 안각(양측성);
- 5) Ex (exocanthion): 정면에서 보이는 외측 안각(양측성);
- 6) Pn (pronasale): 코의 최전방점;
- 7) Sn (subnasale): 코와 상순이 연결되는 중간점이며 인중의 상부꼭지점;
- 8) Ala (nasal alare): 비익의 최외각점(양측성);
- 9) ULP (upper lip point): 상순의 좌우최상방점, 입술산의 꼭지점(양측성);
- 10) Ch (cheilion): 입꼬리의 끝점(양측성);
- 11) LLC (lower lip point): 측면에서 관찰되는 하순의 최전방점;
- 12) B' (soft tissue B point): 이순구의 최심점, 하악의 좌우 중앙에 위치;
- 13) Pog' (soft tissue pogonion): 가장 전방으로 돌출된 턱끝점, 하악의 좌우 중앙에 위치;
- 14) Me' (soft tissue menton): 턱의 최하방점, 하악의 좌우 중앙에 위치;
- 15) FT (fronto-

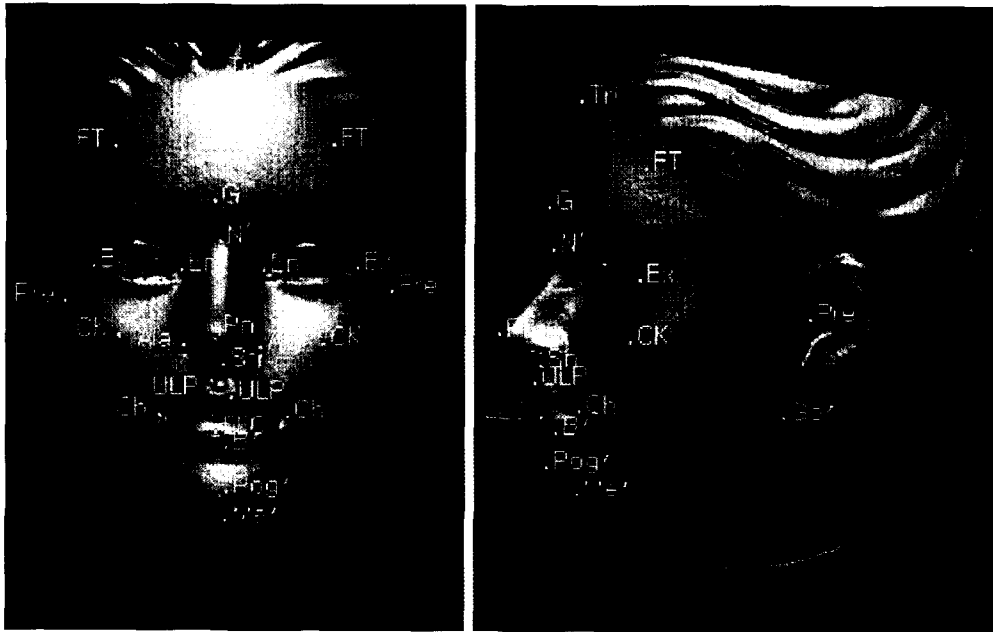

Fig 5. Soft tissue landmarks: *Tri*, trichion; *G*, glabella; *N'*, soft tissue nasion; *En*, endocanthion; *Ex*, exocanthion; *Pn*, pronasale; *Sn*, subnasale; *Ala*, nasal alare; *ULP*, upper lip point; *Ch*, cheilion; *LLC*, lower lip point; *B'*, soft tissue B point; *Pog'*, soft tissue pogonion; *Me'*, soft tissue menton; *FT*, fronto-temporal point; *Pre*, preaurale; *CK*, cheek point; *Go'*, soft tissue gonion.




Fig 6. Three-dimensional facial model of manikin.

temporal point): Temporal line의 오목한 부분에 있는 점으로 측면에서는 가장 전방, 정면에서는 가장 깊이 위치한 점(양측성); 16) Pre (preaurale): 측면에서 보이는 귓구멍의 최전방점(양측성); 17) CK (cheek point): nasal alare-preaurale 연결선과 exocanthion-cheilion 연결선의 교차점(양측성); 18) Go' (soft

tissue gonion): 하악각 부위의 최외각점(양측성).

이 계측점들은 Fig 6에서처럼 각 계측점을 연결하였을 때 안면의 입체적인 3차원 모델을 형성할 수 있도록 정하였다. 안면의 계측점을 지정할 때는 3차원 영상을 회전시켜서 계측점이 정면으로 관찰되도록 위치시키고 지정한 후 다시 회전시켜서 다른 각도에서 위

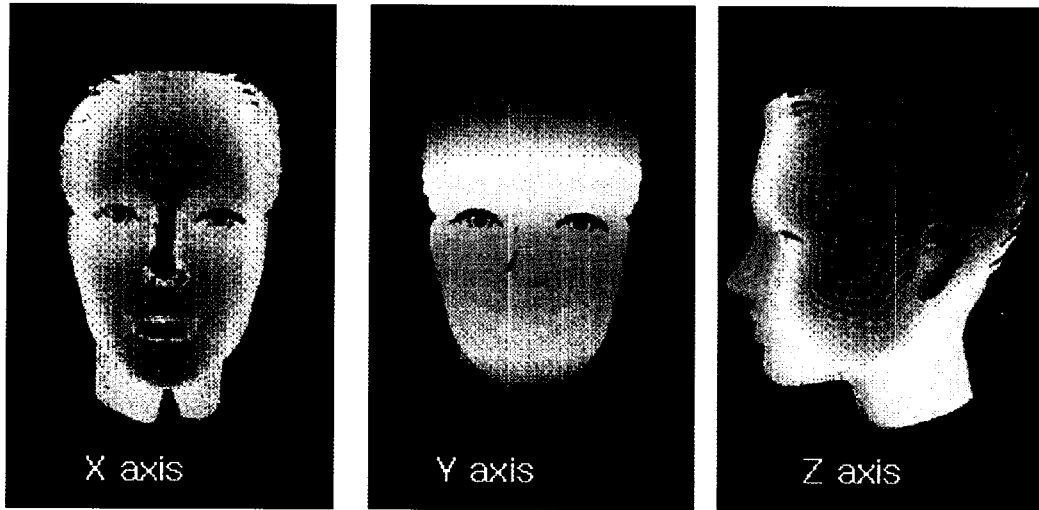


Fig 7. Contour line (contour width 0.5 mm).

치를 확인하였다. 3차원 영상을 X축, Y축, Z축 각각에 대하여 0.5 mm 단위의 contour line으로 나뉘어진 영상으로 재구성하여 계측점 지정 시 참고하였다 (Fig 7).

Rapidform 프로그램의 3차원 입체 영상 위에 계측점을 표시하면 이 점들의 3차원 좌표계가 화면에 표시되고 이를 Microsoft Excel 프로그램으로 송출하여 저장하였다.

계측점의 반복 재현성을 분석하기 위하여 마네킨과 정상교합자, 제II급 부정교합자, 제III급 부정교합자의 3차원 입체 영상에서 연조직 계측점 27개를 한 명의 술자가 5회씩 2주 간격으로 2회에 걸쳐 지정하였다. Microsoft excel program으로 송출된 각 계측점의 X, Y, Z 좌표 값의 표준편차를 구하여 그 차이를 분석하였다. 표준편차가 작을수록 계측점의 반복 재현성이 높다고 평가하였다.

연구결과

3차원 레이저 스캔 영상 촬영 과정에서의 오차 검사 (Table 1)

3차원 레이저 스캔 촬영을 각 2회씩 1주 간격으로 3회 촬영하여 총 6회의 촬영 결과를 비교해볼 때, 모든 계측점의 좌표의 표준편차가 0.3 mm이내였다 (Table 1). 모든 계측점의 X, Y, Z 좌표의 표준편차의

Table 1. Comparison of the reproducibility of the 3-D laser scanning (unit: mm)

Soft tissue landmark	Standard deviation		
	X	Y	Z
Nasion'	0.20	0.16	0.03
Rt endocanthion	0.01	0.11	0.24
Lt endocanthion	0.13	0.18	0.18
Rt exocanthion	0.24	0.24	0.20
Lt exocanthion	0.14	0.17	0.18
Pronasale	0.14	0.17	0.18
Subnasale	0.12	0.15	0.15
Rt nasal alare	0.19	0.10	0.14
Lt nasal alare	0.19	0.21	0.22
Rt cheilion	0.04	0.13	0.06
Lt cheilion	0.17	0.09	0.26
B' point	0.19	0.23	0.08
Pogonion'	0.15	0.10	0.08
Menton'	0.22	0.12	0.17
Rt preaurale	0.16	0.14	0.23
Lt preaurale	0.17	0.23	0.12
Rt gonion	0.14	0.03	0.05
Lt gonion	0.21	0.12	0.16
Average	0.16	0.15	0.15

Rt, Right; Lt, left

Table 2. Comparison of the direct measurement and the 3-dimensional measurement in the Rapidform program (unit: mm)

Measurement	3-D image	Direct	Difference	*Exp. rate (%)
N'-Sn	50.65	49.59	1.06	2.13
N'-Me'	104.85	104.66	0.19	0.19
N'-Pn	42.09	42.09	0.14	0.33
Sn-Me'	56.97	56.97	1.20	2.15
N'-GOrt	116.68	116.68	-0.17	-0.15
N'-GoLt	119.32	119.32	0.68	0.57
PreRt-GOrt	43.24	43.24	1.17	2.77
PreLt-GOLt	48.60	48.60	1.15	2.42
GOrt-Me'	100.02	100.02	0.37	0.37
GoLt-Me'	95.05	95.05	-0.41	-0.43
PreRt-Pog'	131.75	131.75	0.20	0.15
PreLt-Pog'	130.37	130.37	-0.36	-0.27
N'-PreRt	113.82	113.82	-0.27	-0.24
N'-PreLt	112.94	112.94	0.30	0.27
EXRt-ENRt	36.27	36.27	0.25	0.70
EXLt-ENLt	37.55	37.55	0.56	1.51
AlaRt-AlaLt	24.21	24.21	-0.54	-2.18
ChRt-ChLt	45.78	45.78	0.82	1.82
Go'Rt-Go'Lt	109.05	109.05	0.39	0.36
EXRt-EXLt	99.97	99.97	0.71	0.71
Average	80.55	80.95	0.37	0.66

* Exp. rate, Expansion rate.

평균도 각각 0.16 mm, 0.15 mm, 0.15 mm로 반복 촬영에 대한 오차는 3차원 영상의 세 평면에 대해 적음을 알 수 있다.

마네킨의 실측치와 3차원 레이저 스캔 영상 계측치 간의 정밀도 및 확대율 검사 (Table 2)

2주 간격으로 5회씩 총 10회 계측한 값의 평균값을 비교해볼 때, 실측치와 3차원 레이저 스캔 영상에서의 계측치 간의 전체 오차 평균은 0.37 mm인데 1.5 mm 이상의 오차를 나타낸 값들은 없었고 1.0 mm 이상의 오차를 나타낸 값은 N'-Sn, Sn-Me', PreRt-GOrt, PreLt-GOLt였다 (Table 2). 그 외의 계측치들은 오차의 크기가 1.0 mm 이내였다. 실측치에 대한 3차

원 레이저 스캔 영상의 확대율은 0.66%로 계산되었다.

3차원 레이저 스캔 영상에서 계측점 설정의 반복 재현성 비교 (Tables 3 and 4)

네 가지 영상의 연조직 계측점에서 전체 계측점의 평균적인 표준편차는 1.0 mm를 넘지 않았고 X, Y, Z 좌표의 표준편차는 비슷하였다 (Tables 3 and 4). 마네킨의 경우 다른 영상에 비해 평균적인 표준 편차가 적게 나왔다. 정상인과 제II급 부정교합자, 제III급 부정교합자의 계측점의 평균적인 표준편차에는 큰 차이가 없었다. 마네킨의 경우 양측 Ala, FT점, CK점, 연조직 gonion 계측점의 표준편차가 1.0이 넘었다. 정

Table 3. Comparison of the reproducibility of soft tissue landmarks between the manikin and normal occlusion (unit: mm)

Soft tissue landmark	Standard deviation					
	Manikin			Normal		
	X	Y	Z	X	Y	Z
Tri	0.90	0.54	1.12	1.51	1.23	1.02
Glabella	0.70	1.08	0.26	0.59	1.33	0.11
Nasion'	0.42	0.92	0.25	0.31	0.69	0.25
Rt endocanthion	0.34	0.42	1.04	0.52	0.33	0.46
Lt endocanthion	0.83	0.75	1.40	0.62	0.40	0.37
Rt exocanthion	0.84	0.78	0.63	0.38	0.25	0.98
Lt exocanthion	0.52	0.41	1.06	0.48	0.28	0.53
Pronasale	0.40	0.60	0.15	0.23	0.72	0.29
Subnasale	0.50	0.67	0.77	0.47	0.97	0.74
Rt nasal alare	1.09	0.89	1.85	0.51	0.56	0.72
Lt nasal alare	0.59	1.06	2.06	0.56	0.68	1.94
Rt upper lip point	0.52	0.34	0.36	0.48	0.37	0.10
Rt upper lip point	0.61	0.46	0.44	0.48	0.38	0.23
Rt cheilion	0.98	0.76	0.49	0.49	0.55	0.39
Lt cheilion	0.70	0.58	0.26	0.65	0.44	0.31
Lower lip point	0.36	0.52	0.11	0.22	0.72	0.36
B' point	0.40	0.28	0.30	0.50	0.51	0.44
Pogonion'	0.50	0.66	0.16	0.58	0.69	0.35
Menton'	0.33	0.59	0.52	0.79	0.89	0.58
Rt FT	1.46	1.30	0.91	1.30	1.90	1.03
Lt FT	1.80	1.75	1.50	1.09	1.58	0.65
Rt preaurale	0.39	0.71	1.62	0.66	0.83	1.53
Lt preaurale	0.39	0.73	0.97	0.85	0.95	0.70
Rt CK	0.84	1.89	0.74	1.32	1.32	0.40
Lt CK	0.46	1.64	1.22	1.50	1.23	1.74
Rt gonion	0.98	1.39	2.91	1.36	1.58	1.99
Lt gonion	1.16	1.13	1.60	0.91	1.90	0.69
Average of SD	0.50	0.53	0.39	0.72	0.86	0.71

상인과 제Ⅲ급 부정교합자의 연조직 계측점에서는 Tri, FT점, CK점, 연조직 gonion 계측점의 표준편차가 1.0이 넘었다. G, Pn, N', Ala, 연조직 B point, Pog', Me'은 각 영상을 X, Y, Z축을 기준으로 0.5

mm의 contour line을 나타내도록 변환한 화면에서 계측점을 설정하여 비교적 재현성 있게 설정할 수 있었다. 제Ⅱ급 부정교합자는 Pog', Me', 양측의 upper lip point 계측점의 표준편차가 1.0이 넘었다.

Table 4. Comparison of the reproducibility of soft tissue landmarks between Class II and Class III malocclusion (unit: mm)

Soft tissue landmark	Standard deviation					
	Cl II malocclusion			Cl III malocclusion		
	X	Y	Z	X	Y	Z
Tri	0.42	0.20	0.16	1.74	1.45	1.22
Glabella	0.34	0.43	0.46	0.58	1.88	0.12
N´	0.83	0.15	0.17	0.55	0.95	0.22
Rt endocanthion	0.84	0.13	0.18	0.46	0.63	0.63
Lt endocanthion	0.52	0.50	0.51	0.82	0.68	0.98
Rt exocanthion	0.40	0.20	0.16	1.00	0.56	1.59
Lt exocanthion	0.50	0.11	0.92	1.60	0.54	1.37
Pronasale	1.09	0.03	0.27	0.80	1.07	0.22
Subnasale	0.59	0.09	0.73	0.54	0.60	0.92
Rt nasal alare	0.52	0.23	0.59	0.30	0.77	0.87
Lt nasal alare	0.61	0.34	0.35	0.86	0.75	1.17
Rt upper lip point	0.98	0.86	1.34	0.62	0.53	0.22
Lt upper lip point	0.70	0.27	1.26	1.05	0.63	0.32
Rt cheilion	0.36	0.73	0.46	0.80	0.83	0.54
Lt cheilion	0.40	0.17	0.65	1.01	0.94	1.02
Lower lip point	0.50	0.25	0.71	0.81	0.70	0.23
B´ point	0.33	0.53	0.95	0.85	0.31	0.87
Pog´	1.46	0.38	0.46	0.18	0.85	0.12
Me´	1.80	0.39	1.31	0.21	0.71	1.00
Rt FT	0.39	0.88	0.11	1.43	1.41	1.92
Lt FT	0.39	0.59	0.17	1.50	1.11	1.16
Rt preaurale	0.84	0.22	0.71	1.05	0.93	0.54
Lt preaurale	0.46	0.34	0.75	0.50	0.72	1.00
Rt CK	0.98	0.71	0.43	0.85	1.00	0.25
Lt CK	0.90	1.00	0.90	1.32	1.72	1.16
Rt gonion´	0.09	0.36	0.20	1.83	1.10	1.81
Lt gonion´	0.30	0.79	0.25	1.03	1.31	1.80
Average of SD	0.71	0.85	0.91	0.90	0.91	0.86

고 찰

인체 계측학은 과거부터 안면의 연조직 분석을 위해 시도되어 왔으며 현재까지 널리 사용되고 있다. 이는 안면의 형태 분석의 효과적인 방법이며 임상에 적

용하기 쉽다. 이 방법은 안면에 직접 계측점을 찍어 계측점 간의 거리를 측정하는 방법으로 1973년 Farkas가 112개의 측정 항목을 표준화하고 1312명을 대상으로 하여 평균 계측치를 구한 이래 직접 인체계측학은 안면의 비율이나 안면의 특징을 알기 위해 혼

히 사용되고 있다.¹⁷ 그러나 이 방법은 단지 선계측만 가능하고 3차원적인 안면의 표면 특징은 알 수 없다는 제한점이 있다.

비접촉식 3차원 레이저 스캐너는 입체적인 물체에 레이저 슬릿빔(Slit beam)을 투영하여 물체 표면의 형태에 따라 왜곡된 영상을 CCD 카메라에 받게 된다. 이 때 레이저 빔의 투영 방향과 CCD 카메라는 기하학적으로 삼각형을 이루게 되는데 이러한 기하학적 특성을 이용하여 스캐너로부터 물체까지의 거리를 CCD 카메라의 각 화소(pixel)에 3차원 거리값으로 기록하여 물체의 3차원 영상 정보를 획득할 수 있다. 광삼각법을 이용하면 비교적 간단하게 정밀한 3차원 영상을 얻을 수 있다. 그러나 이를 임상에 사용하기 위해서는 다음의 요건이 중요하다.

1. 안전성: 레이저를 광원으로 사용하기 때문에 레이저가 환자의 안면을 지나갈 때 과거에는 눈을 감은 채로 촬영을 해야 했다. 눈을 감을 경우 눈 주위의 근육의 활성화로 실제 환자의 자연스러운 연조직의 형태를 재현할 수 없다는 것이 문제가 되었는데 현재 인체 계측용으로 사용되는 많은 레이저 스캐너는 인체에 안전한 레이저 Class II type (ICE 60825-1, Eye Safe)을 채택하여 눈을 뜬 채로 빠른 시간에 촬영할 수 있어서 레이저의 인체에 대한 안전성의 문제는 없다; 2. 스캐닝하는 속도: 살아 움직이는 인체를 계측하므로 실제 스캐닝하는 동안 피계측자의 움직임은 3차원 영상 데이터 획득에 있어서 가장 큰 오차 요인으로 작용한다. 레이저 스캐너를 이용하여 물체 전체의 영상을 얻는 데는 수초 이상의 시간이 필요하다. Cyberware (Cyberware Inc., Monterey, CA, USA)는 전체 안면을 스캔하는데 17초가 걸린다고 보고하였다. 그러나 현재 사용되는 스캐너는 스캔 시간이 많이 줄었고 Minolta의 Vivid 900 스캐너는 2초 이내에 안면 전체를 스캔할 수 있다; 3. 높은 해상도와 정밀도: 해상도는 CCD 카메라의 화소수에 따라 결정되는 것이고 해상도가 높을수록 정교한 영상 정보를 얻을 수 있다. 3차원 스캐너의 정밀도는 엄격한 보정 작업(calibration)에 의해 결정된다. 보정 작업이란 측정 대상 물체가 3차원 스캐너의 측정 영역내의 어느 곳에 위치하더라도 획득된 3차원 데이터가 실치수와 동일한 값을 얻을 수 있도록 하는 수학적 기초 작업을 말한다. Vivid 900 스캐너는 자체 내에 보정기능이 내장되어 있다.

이런 3가지의 요건을 만족할 때 좋은 3차원 안면 영상을 얻을 수 있다. 그러나 3가지의 요건을 만족하

는 좋은 레이저 스캐너를 사용한다고 해도 3차원 레이저 스캔 영상의 안면 계측에서 여러 오차가 발생할 수 있다. 잠재적인 오차들은 다음과 같다.

1. 움직임에 의한 오차: 피계측자의 움직임이 없어야 정확한 3차원 영상을 얻을 수 있다. 그러므로 레이저 스캐닝을 하기 전에 피계측자에게 미리 충분한 설명을 하고 최종 영상을 얻기 전에 몇 번 미리 연습해 보는 것도 중요하다. 그리고 피계측자의 호흡 또한 안면의 움직임을 야기하는 중요한 원인이 되므로 가능한 호흡을 정지한 상태에서 스캐닝 하도록 한다; 2. 생물학적인 다양성: 안면의 연조직의 유연성으로 인해 스캐닝 때마다 약간의 변화가 생길 수 있다. 특히 연조직은 안면의 작은 표정 변화와 긴장도, 피로한 정도 등에 따라 달라질 수 있다; 3. 레이저 인식에 관계된 오차: 비록 레이저 스캐너 자체가 좋은 해상도와 정밀도를 가지고 있다고 해도 측정 물체의 표면 상태나 표면의 색, 주변의 조명 조건(lightning condition) 등에 따라 3차원 영상 자체가 영향을 받는다. 피계측자의 안면의 표면에 기름기가 많을 경우 레이저의 안면에서 반사되는 빛의 양에 영향을 주어서 좋은 영상을 얻을 수 없다. 그러므로 이런 요소가 3차원 영상 정보에 영향을 준다면 안면에 파우더를 바른다. 3차원 영상 취득 시 햇빛이 비칠 경우 자연광에 의해 레이저 빔이 선명하게 획득되지 않기 때문에 되도록이면 자연광을 차단한 상태에서 스캐닝 해야 한다.

안면의 3차원 영상을 이용하여 연조직을 분석하기 위해서는 계측자의 숙련도 뿐 아니라 촬영자의 숙련도도 중요하다. 이에 여기서는 대상의 움직임과 연조직의 유연성에 의한 오차를 배제한 상태에서 촬영에 의한 오차를 알아보고자 계측점을 표시한 마네킨을 6회 반복 촬영하였다. 계측점은 원형의 스티커를 부착하였는데 이는 3차원 영상이 polygon으로 이루어져 있으므로 삼각형이나 사각형의 형태보다 원형이 보다 정확하게 원의 중심을 찾을 수 있기 때문이다. 그러나 원형의 스티커를 부착하기 어려운 부위는 할 수 없이 삼각형의 스티커를 부착하였다. 6회의 반복 촬영 결과 촬영에 의한 오차는 무시할 만하였다. 레이저 스캐너의 정밀도를 알아보기 위해 계측 항목의 실측치와 3차원 영상에서의 계측치를 비교한 결과 평균 오차 0.37 mm, 확대율은 0.66%였다.

이는 실측치 측정 시 원형 계측점의 중심을 찾을 때의 오차와 삼각형의 계측점의 끝점을 3차원 영상에서 찾을 때의 오차를 고려할 때 3차원 레이저 스캔 영상은 실측치와 가깝다고 할 수 있다.

안면의 레이저 스캐닝 시에 두부의 위치를 정할 때 Ferrario 등^{6,9,10}과 Soncul와 Bamber¹⁸는 자연스러운 두부 위치에서 촬영하였고 Bush와 Antonyshyn¹⁹은 마네킨의 촬영 시 FH 선을 기준으로 하였다. 본 연구에서는 정상인과 제Ⅱ급 부정교합자, 제Ⅲ급 부정교합자의 안면 촬영을 할 때 자연스러운 두부 위치에서 촬영하였다. 전체 안면의 영상 정보를 얻기 위해 정면과 양쪽 측면을 나누어 세 방향에서 촬영하였다.

3차원 영상에서 연조직 계측점의 재현성 분석 시 Ferrario 등¹³이 N'을 원점으로 설정하여 안면을 분석한 것에 반해 본 연구에서는 원점을 정하지 않고 Rapidform 프로그램에서 설정되어 있는 원점을 그대로 이용하였는데 이는 Bush와 Antonyshyn¹⁹의 연구에 의하면 N'점 또한 정확히 재현성 있는 계측점이라 볼 수 없었기 때문이다. 연구 결과 3차원 영상에서 연조직 계측점의 재현성 분석에서 평균 오차가 0인 점은 없었고 이는 어떤 특정 계측점을 원점으로 정하는 것은 옳지 않다는 것을 말해 준다. 그러므로 정확한 촬영 기준에 의해 촬영된 영상은 Rapidform 프로그램에서 설정된 원점에서 항상 동일한 위치에 놓이게 되므로 이를 이용하는 것이 바람직하다고 생각된다.

3차원 영상에서 연조직 계측점의 재현성 분석 시 Bush와 Antonyshyn¹⁹과, 장과 백²⁰의 연구에 비해 G, Pn, N', B' point, Pog', Me' 이 평균오차가 적었는데 이는 각 영상을 X축을 기준으로 0.5 mm의 contour line을 나타내도록 변환한 화면에서 계측점을 설정하였기 때문이다. 그러나 FT 점과 Go' 점은 Z축을 기준으로 0.5 mm의 contour line을 나타내도록 변환한 화면에서도 설정하기가 쉽지 않아 평균오차가 다른 점들에 비해 컸다. 그러나 27개의 계측점 모두 평균오차가 2 mm를 넘지 않으며, 이 오차의 범위는 Aung 등²¹에 의하면 비교적 신뢰할 만한 것이라 할 수 있다. 이를 이용하여 안면의 3차원 입체 모델을 설정하여 연조직 분석에 이용할 수 있을 것이다.

안면의 3차원 입체 모델 분석 시 계측점간의 거리라든가 계측점들이 이루는 각도 이외에도 3차원 모델에서의 각각의 면간의 관계나 배열이 중요하리라 생각된다. 이런 모델을 이용하면 악안면 기형 환자와 일반 교정환자의 치료 전후의 입체적인 비교를 보다 간단히 할 수 있고 정상인 남녀 각각의 평균적인 3차원 입체 모델을 구하여 교정 환자의 연조직의 형태 부조화의 분석에 활용할 수 있을 것이다.

결론

본 연구에서는 Rapidform 프로그램과 마네킨을 이용하여 3차원 레이저 스캔 촬영에 의한 오차와 3차원 레이저 스캔 영상의 확대율을 평가하고 정상교합자와 제Ⅱ급 부정교합자, 제Ⅲ급 부정교합자의 3차원 레이저 스캔 영상에서 지정이 용이하고 반복 재현성이 높은 계측점을 제안하고자 하였으며 다음과 같은 결론을 얻었다.

1. 비접촉식 3차원 레이저 스캐너를 이용하여 마네킨을 6회 반복 촬영한 결과 촬영 과정에 의한 평균오차는 X축은 0.16 mm, Y축은 0.15 mm, Z축은 0.15 mm였다.
2. 마네킨의 실측치와 Rapidform 프로그램에서의 3차원 레이저 스캔 영상에서의 계측치를 비교하여 본 결과 평균오차 0.37 mm, 확대율 0.66%로 나타났다.
3. 3차원 레이저 스캔 영상에서 마네킨의 오른쪽 Go'를 제외한 26개의 연조직 계측점의 평균오차가 2.0 mm를 넘지 않았으며 glabella, 연조직 nasion, endocanthion, exocanthion, pronasale, subnasale, nasal alare, upper lip point, cheilion, lower lip point, 연조직 B point, 연조직 pogonion, 연조직 menton, preaurale의 계측점이 특히 평균오차가 적었다.

Rapidform 프로그램으로 3차원 레이저 스캔 영상을 구성하고 계측하는 것이 임상적으로 유용하다고 판단되었다. 또한 위에서 제안된 연조직 계측점들은 3차원 레이저 영상에서 특히 반복 재현성이 높고 지정이 용이하며 안면의 해부학적 특징을 나타내주는 점들로 두개안면 구조의 3차원적인 연조직의 진단과 술전 및 술후의 예측과 비교에 유용하게 사용될 수 있다고 사료된다.

참고문헌

1. Bittner C, Pancherz H. Facial morphology and malocclusion. Am J Orthod Dentofacial Orthop 1990;97:308-15.
2. Cox NH, Van der Linden FPGM. Facial harmony. Am J Orthod Dentofacial Orthop 1971;60:175-83.
3. Genecov JS, Sinclair PM, Dechow PC. Development of the nose and soft tissue profile. Angle Orthod 1990;60:191-8.
4. Baumrind S, Moffitt FH, Curry S. The geometry of three dimensional measurement from paired coplanar x-ray images. Am J Orthod 1983;84:313-22.

5. Grayson B, Cutting C, Bookstein FL, Kim H, McCarthy JG. The three dimensional cephalogram: theory, technique, and clinical application. *Am J Orthod Dentofacial Orthop* 1988;94:327-37.
6. Ferrario VF, Serrao G, Ciusa V, Marini M, Sforza C. Cephalometric and in vivo measurement of maxillomandibular anteroposterior discrepancies: a preliminary regression study. *Angle Orthod* 2002;72: 579-84.
7. Ferrario VF, Sforza C, Poggio CE, Cova M, Tartaglia G. Preliminary evaluation of an electromagnetic three dimensional digitizer in facial anthropometry. *Cleft Palate Craniofacial J* 1998;35:9-15.
8. Ferrario VF, Sforza C, Poggio CE, Serrao G. Facial three dimensional morphometry. *Am J Orthod Dentofacial Orthop* 1996;109:86-93.
9. Ferrario VF, Sforza C, Schmitz JH, Santoro F. Three dimensional facial morphometric assessment of soft tissue changes after orthognathic surgery. *Oral Surg Oral Med Oral Pathol Oral Radiol Endod* 1999;88:549-56.
10. Ferrario VF, Sforza C, Schmitz JH, Serrao G, Miani A Jr. A three dimensional computerized mesh diagram analysis and its application in soft tissue facial morphometry. *Am J Orthod Dentofacial Orthop* 1998;114:404-13.
11. Ferrario VF, Sforza C, Serrao G, Miani A Jr. A computerized non-invasive method for the assessment of human facial volume. *J Craniomaxillofac Surg* 1995;23:280-6.
12. Ferrario VF, Sforza C, Serrao G, Puleto S, Bignotto M, Tartaglia G. Comparison of soft tissue facial morphometry in children with Class I and Class II occlusion. *Int J Adult Orthodon Orthognath Surg* 1994;9:187-94.
13. Ferrario VF, Sforza C, Poggio CE, Schmitz JH. Three dimensional facial morphometry and conventional cephalometrics: a correlation study. *Int J Adult Orthodon Orthognath Surg* 1996;11:329-38.
14. Kawai T, Natsume N, Shibata H, Yamamoto T. Three-dimensional analysis of facial morphology using moire stripes. Part I. Method. *Int J Oral Maxillofac Surg* 1990;19:356-8.
15. Kusnoto B, Evans CA. Reliability of a 3D surface laser scanner for orthodontic applications. *Am J Orthod Dentofacial Orthop* 2002;122: 342-8.
16. Soncul M, Bamber MA. The optical surface scan as an alternative to the cephalograph for soft tissue analysis for orthognathic surgery. *Int J Adult Orthodon Orthognath Surg* 1999;14:227-83.
17. Farkas LG. Examination. In: Farkas LG editor. *Anthropometry of the head and face*. 2nd ed. New York: Raven Press; 1994. p. 3-56.
18. Soncul M, Bamber MA. The reproducibility of the head position for a laser scan using a novel morphometric analysis for orthognathic surgery. *Int J Adult Orthodon Orthognath Surg* 2000;29:86-90.
19. Bush K, Antonyshyn O. Three dimensional facial anthropometry using a laser surface scanner: validation of the technique. *Plast Reconstr Surg* 1996;98:226-35.
20. 장혜숙, 백형선. 3차원 CT 영상을 이용한 안면 분석을 위한 계측점 제안. *대치교정지* 2002;32:313-25.
21. Aung SC, Ngim RC, Lee ST. Evaluation of the laser scanner as a surface measuring tool and its accuracy compared with direct facial anthropometric measurements. *Br J Plast Surg* 1995;48:551-8.

- ORIGINAL ARTICLE -

A proposal of soft tissue landmarks for craniofacial analysis using three-dimensional laser scan imaging

Hyoung-Seon Baik, DDS, MSD, PhD,^a Hwa-Jin Lee, DDS, MSD,^b Jai-Min Jeon, DDS, MSD^b

Three-dimensional (3-D) laser scans can provide a 3-D image of the face and it is efficient in examining specific structures of the craniofacial soft tissues. Due to the increasing concerns with the soft tissues and expansion of the treatment range, a need for 3-D soft tissue analysis has become urgent. Therefore, the purpose of this study was to evaluate the scanning error of the Vivid 900 (Minolta, Tokyo, Japan) 3-D laser scanner and Rapidform program (Inus Technology Inc., Seoul, Korea) and to evaluate the mean error and the magnification percentage of the image obtained from 3-D laser scans. In addition, soft tissue landmarks that are easy to designate and reproduce in 3-D images of normal, Class II and Class III malocclusion patients were obtained. The conclusions are as follows; scanning errors of the Vivid 900 3-D laser scanner using a manikin were 0.16 mm in the X axis, 0.15 mm in the Y axis, and 0.15 mm in the Z axis. In the comparison of actual measurements from the manikin and the 3-D image obtained from the Rapidform program, the mean error was 0.37 mm and the magnification was 0.66%. Except for the right soft tissue gonion from the 3-D image, errors of all soft tissue landmarks were within 2.0 mm. Glabella, soft tissue nasion, endocanthion, exocanthion, pronasale, subnasale, nasal alare, upper lip point, cheilion, lower lip point, soft tissue B point, soft tissue pogonion, soft tissue menton and preaurale had especially small errors. Therefore, the Rapidform program can be considered a clinically efficient tool to produce and measure 3-D images. The soft tissue landmarks proposed above are mostly anatomically important points which are also easily reproducible. These landmarks can be beneficial in 3-D diagnosis and analysis.

Korean J Orthod 2006;36(1):1-13

✱ **Key words:** 3-D laser scanner, Craniofacial soft tissue analysis, Soft tissue landmarks

^a Professor, ^b Graduate Student, Department of Orthodontics, College of Dentistry, Yonsei University

Corresponding author: Hyoung-Seon Baik

Department of Orthodontics, College of Dentistry, Yonsei University, 134 Shinchon-Dong, Seodaemun-Gu, Seoul 120-752, Korea

+82 2 2228 8774

baik@yumc.yonsei.ac.kr

Received June 22, 2005; Last Revision September 16, 2005; Accepted September 18, 2005