

상악동저 거상술과 임플란트 식립 후 상악동저 변화에 대한 연구

조상호¹, 김옥수^{1,2}

전남대학교 치의학전문대학원 치주과학교실¹, 치의학연구소²

I. 서 론

상실된 치아를 대체하는 골유착성 치과 임플란트는 가용골이 충분한 경우 높은 성공률을 보이는 치료법이다^{1,2}. 가용골이 부족한 경우에는 임플란트를 통한 치료가 어렵다. 특히 상악 구치의 상실은 상악동저의 빠른 골 흡수를 야기하여 상악동의 크기를 증가시키며 치조정까지 확장되어 상악동과 치조정 사이에 얇은 골판만을 남기기도 한다^{3~5}. Boyne과 James⁶가 측방 접근을 통한 상악동 이식을 발표한 이후 임플란트 식립을 위하여 상악동저 거상술이 많이 시행되어왔다. Jensen 등⁷은 1007 개의 이식된 상악동에 식립된 2997 개의 임플란트를 평가하여 3~5 년의 기능적 부하 후 성공률이 90%였으며 가용골이 8~10 mm이하일 경우 상악동저 거상술을 시행해야 한다고 하였다. 한편 1994년 Summers⁸는 osteotome을 사용하는 새로운 상악동저 거상술식을 제안하였으며 이 술식은 가용골이 5~6 mm인 경우를 대상으로 하였으며 측방 접근이 아닌 치조정을 통한 상악동 이식법이다. Summers⁹는 이 술식을

통해 이식된 이식재를 6, 7 개월 그리고 24개월 후 평가하였을 때 새로운 치조백선이 임플란트 첨부 주위로 형성되었다고 하였다.

상악동저 거상술에 사용되는 이식재로는 자기골과 이종골 그리고 합성골이 있으며 단독 또는 혼합 형태로 사용되고 있다. Fabbro 등¹⁰은 상악동 이식 후 임플란트 성공률에 대한 체계적 고찰을 통해 자기골 단독 사용의 경우 87.7%의 생존율을 보였고 자기골과 골 대체재료를 혼합 사용한 경우에는 94.9%, 그리고 골 대체제 만을 이식한 경우에는 96%의 생존율을 보였다고 하였다. 이러한 보고들을 근거로 위축된 상악 구치부에 있어 상악동저 거상술은 치과 임플란트의 식립을 위한 충분한 골을 제공하는 예지성 있는 치료임을 알 수 있다.

상악동저 거상술 후 골 변화는 조직학적 방법과 방사선학적 방법으로 평가되고 있다. 조직학적 방법은 이식재 사이로 새롭게 형성된 신생골의 양을 측정하는 것이며^{11~13}, 방사선학적 방법은 구내 방사선 사진¹⁴, 파노라마 사진¹⁵ 및 전산화단층촬영¹⁶ 등을 이용하고 이식재의 수직적 높이 변화를 측정하거나

* 교신저자 : 김옥수, 광주시 동구 학1동 5번지 전남대학교 치의학전문대학원 치주과학교실, 우편번호 : 501-746
E-mail : periodrk@chonnam.ac.kr

Table 1. Number of patients according to age and gender

Lateral approach	Age	Male	Female	Total	Crestal approach	Age	Male	Female	Total
	20~29	0	1	1		20~29	0	0	0
	30~39	2	0	2		30~39	1	1	2
	40~49	3	3	6		40~49	2	4	6
	50~59	9	5	14		50~59	7	9	16
	60~69	0	3	3		60~69	0	3	3
	70~79	2	0	2		70~79	3	1	4
	Total	16	12	28		Total	13	18	31

Table 2. Number of case according to approach technique

	Staged approach	Simultaneous approach	Total
Lateral approach	16	15	31
Crestal approach	0	37	37

Table 3. Number of implants placed according to site

Site	Lateral approach	Crestal approach
14/24	3	0
15/25	12	14
16/26	28	26
17/27	25	17
Total	68	58

방사선 불투과도를 측정한다. 또한 전산화단층촬영을 이용한 연구에서는 Hounsfield 단위가 측정된다¹⁶⁾.

상악동저 거상술 후 방사선학적 평가 방법에서 관심의 대상은 시간에 따른 이식재 높이의 변화이다. Hatano 등¹⁵⁾은 측방 접근법으로 상악동저 거상술을 시행한 환자에서 108 개월까지 이식재의 높이를 측정한 결과 이식재의 높이가 감소한다고 발표하였다. Brägger 등¹⁴⁾은 osteotome을 이용한 상악동저 거상술을 시행한 19 명의 환자에서 3 개월과 12 개월 후 이식재의 높이가 감소하였음을 보고하였다. Keller 등¹⁷⁾, Blomqvist 등¹⁸⁾ 그리고 Hallman 등¹⁹⁾은 이식재의 높이와 부피가 유지된다고 하였다. 이런 상반된 보고의 결과는 사용된 이식재와 임플란트 디자인 등으로 설명할 수 있다.

이번 연구의 목적은 상악동저 거상술(측방 접근법

과 치조정 접근법) 후 시간경과에 따른 이식재 높이와 밀도 변화를 알아보고 사용된 여러 이식재에 따라 높이 변화에 차이가 있는 지를 알아보는 것이다.

II. 대상 및 방법

1. 연구대상

광주 미르치과 병원에서 측방 접근법(lateral approach)과 치조정 접근법(crestal approach)을 통해 상악동저 거상술이 시행된 각 28 명과 31 명, 총 59 명의 환자들(측방접근법: 평균 나이 52.1±12.1 세, 치조정 접근법: 55.7±10.1 세)을 대상으로 하였다 (Table 1).

상악동저 거상술 전에 촬영된 방사선 사진과 임상

검사를 통해 상악동 또는 구강 내에 질환의 증상이나 징후가 없음을 확인하였다. 측방 접근법은 상악동저 거상술을 먼저 시행하고 6~9 개월 후 임플란트를 식립하는 단계적 접근법과 이를 동시에 시행한 동시 접근법으로 시술되었고 치조정 접근법은 모두 동시 접근법으로 시술되었다(Table 2).

측정된 임플란트의 식립된 위치에 따른 분포는 다음과 같다(Table 3).

2. 연구 방법

1) 상악동저 거상술

측방 접근법을 통한 상악동저 거상술은 Kent와 Block²⁰⁾이 제안한 변형된 Caldwell-Luc 술식에 따라 시행되었다. 치조정 절개를 하고 판막을 거상한 후 상악동 측벽의 골을 삭제하였다. 상악동 점막을 조심스럽게 거상한 후 이식재를 이식하였다. 초기 고정을 얻을 수 있는 경우 임플란트를 동시에 식립하였으며 그렇지 않은 경우 임플란트 식립 없이 골 이식만 시행하였다. 거상된 판막을 재위치시켜 봉합

하였다. 치조정 접근법을 통한 상악동저 거상술은 Summers^{8,9)}가 제안한 방법에 따라 시행되었다.

상악동 이식에 사용한 이식재는 하악지에서 채득한 자가골과 Bio-Oss[®](Geistlich Sons Ltd, Wolhusen, Switzerland), MBCP[™](BIOMATLANTE Sarl - France), ICB[®] (Rocky mountain co. US) 등이며 단독 또는 혼합하여 사용하였다(Table 4). 모든 환자는 금합금 주조에 기초한 고정성 보철물로 수복되었다.

2) 이식재의 높이 측정과 리모델링 지수 측정

이식재의 높이 변화를 측정한 시점과 골개조 지수를 측정한 시점은 다음과 같다(Table 5.)

(가) 이식재의 높이 측정

임플란트 식립 직후와 임시 보철물 또는 최종 보철물이 연결되었을 때 그리고 이후 48 개월까지의 경과 관찰 기간 중에 촬영된 총 3 장의 파노라마 방사선 사진을 계측하였다. 이식재의 경계가 불분명한 경우는 측정 대상에서 제외하였다. 치료에 참가하지

Table 4. Bone graft material used in sinus graft

Graft material	ICB [®]	MBCPTM +ICB [®]	MBCPTM	Bio-Oss [®] +ICB [®]	Bio-Oss [®]	Autobone +Bio-Oss [®]	Autobone	Boreject	Bio-Oss [®] +MBCPTM	No bone	Un- known
Lateral approach	0	7	0	10	6	5	0	0	1	0	2
Crestal approach	7	2	1	3	15	1	1	1	0	2	4

Table 5. Time point in measurement

	1st measurement	2nd measurement	3rd measurement	
Vertical height	Lateral approach	After implant placement (baseline)	After prosthesis delivery (6~12 months)	From 2nd measurement to 48 months
	Crestal approach	After implant placement (baseline)	After prosthesis delivery (4~12 months)	From 2nd measurement to 36 months
SGRI	Lateral approach	After sinus floor elevation surgery (baseline)	3 months later from 1st measurement	12 months later from 1st measurement
	Crestal approach	After sinus floor elevation surgery (baseline)	3 months later from 1st measurement	12 months later from 1st measurement

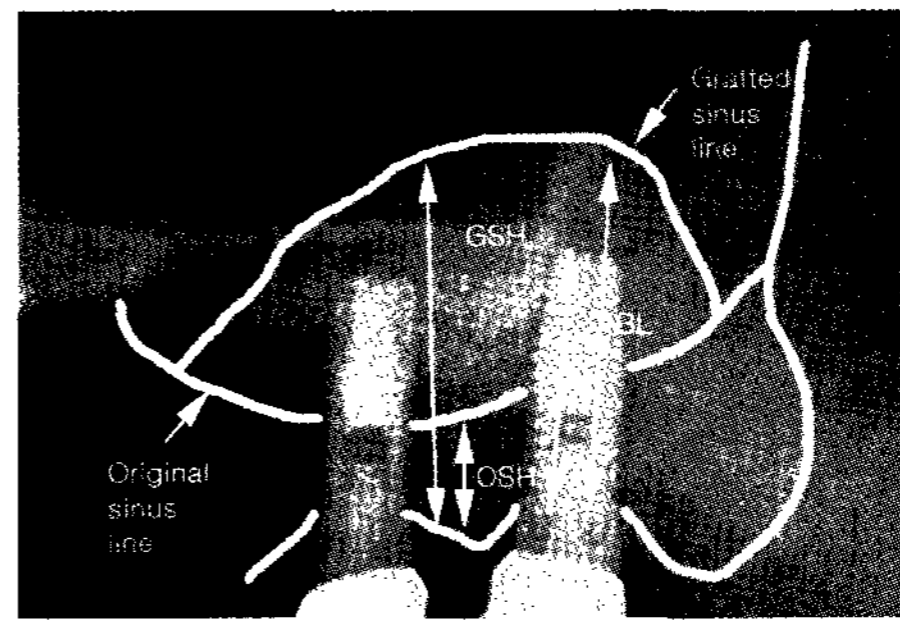
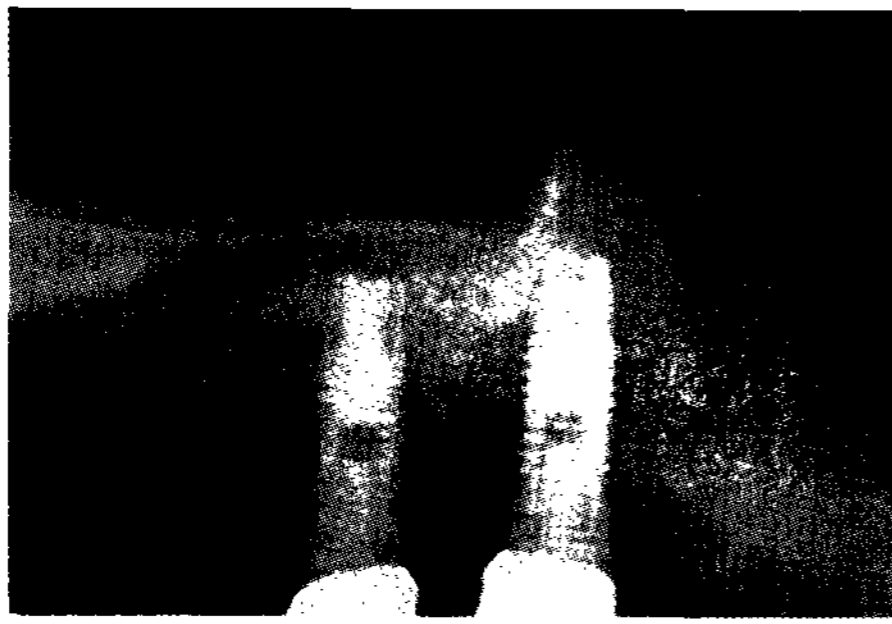


Figure 1. Diagram for the measurement of bone level and height by Hatano et al..
 IL:implant length; BL: bone level; OSH: original sinus height; GSH: grafted sinus height

않은 한 명의 실험자가 임플란트, 치조정, 본래의 상악동저, 그리고 이식된 상악동저를 투사용지(tracing paper)에 그린 후 Hatano 등¹⁵⁾이 제안한 방법에 따라 다음 4 가지 측정 항목을 디지털 캘리퍼로 측정하여 1/10 mm 단위까지 기록하였다. 상악동 이식재의 높이변화를 평가하기 위한 측정항목은 다음과 같다(Figure 1). 측방 접근법에서는 (1),(2),(3),(4)항목을 측정하였고 치조정 접근법에서는 (1),(2)항목만 측정하였다.

- (1) 임플란트 길이 (IL) : 임플란트 platform에서 첨부까지의 거리.
- (2) 골 높이 (BL) : 임플란트 platform에서 상방으로 이식된 상악동저까지의 거리.
- (3) 본래 상악동 높이 (OSH) : 치조정에서 본래 상악동저의 최저점까지의 거리.
- (4) 이식된 상악동 높이 (GSH) : 치조정에서 본래 상악동저 최저점 상방의 이식된 상악동저까지의 거리.

상기 측정치로부터 BL/IL(BL ratio)을 산출하였고 역시 같은 방법으로 GSH/OSH (GSH ratio)를 구하였다. BL ratio는 임플란트에 의해 이식재가 지지되는 부위를 그리고 GSH ratio는 임플란트에 의해 지지되지 않는 부위의 이식재 변화를 알아보기 위한 것이다. BL ratio와 GSH ratio를 통하여 측방 접근법과 치조정 접근법 각각에서 시간에 따른 이식재 변화의 차이를 알아보았고, 측방 접근법에서 단계적 접근법과 동시 접근법 사이에 이식재 변화의 차이를 알아보았으며, 측방 접근법과 치조정 접근법 각각에

서 이식재의 종류가 이식재 높이 변화에 미치는 영향을 알아보았다.

(나) 이식된 상악동저와 임플란트와의 수직적 관계 측정

Hatano 등¹⁵⁾이 제안한 방법에 따라 이식된 상악동저와 임플란트의 수직적 관계를 다음의 3가지 경우로 나누었다(Figure 2); Class I, 이식된 상악동저가 임플란트 첨부보다 상방에 위치한 경우; Class II, 이식된 상악동저와 임플란트 첨부가 같은 높이에 위치한 경우; Class III, 이식된 상악동저가 임플란트 첨부보다 하방에 위치한 경우.

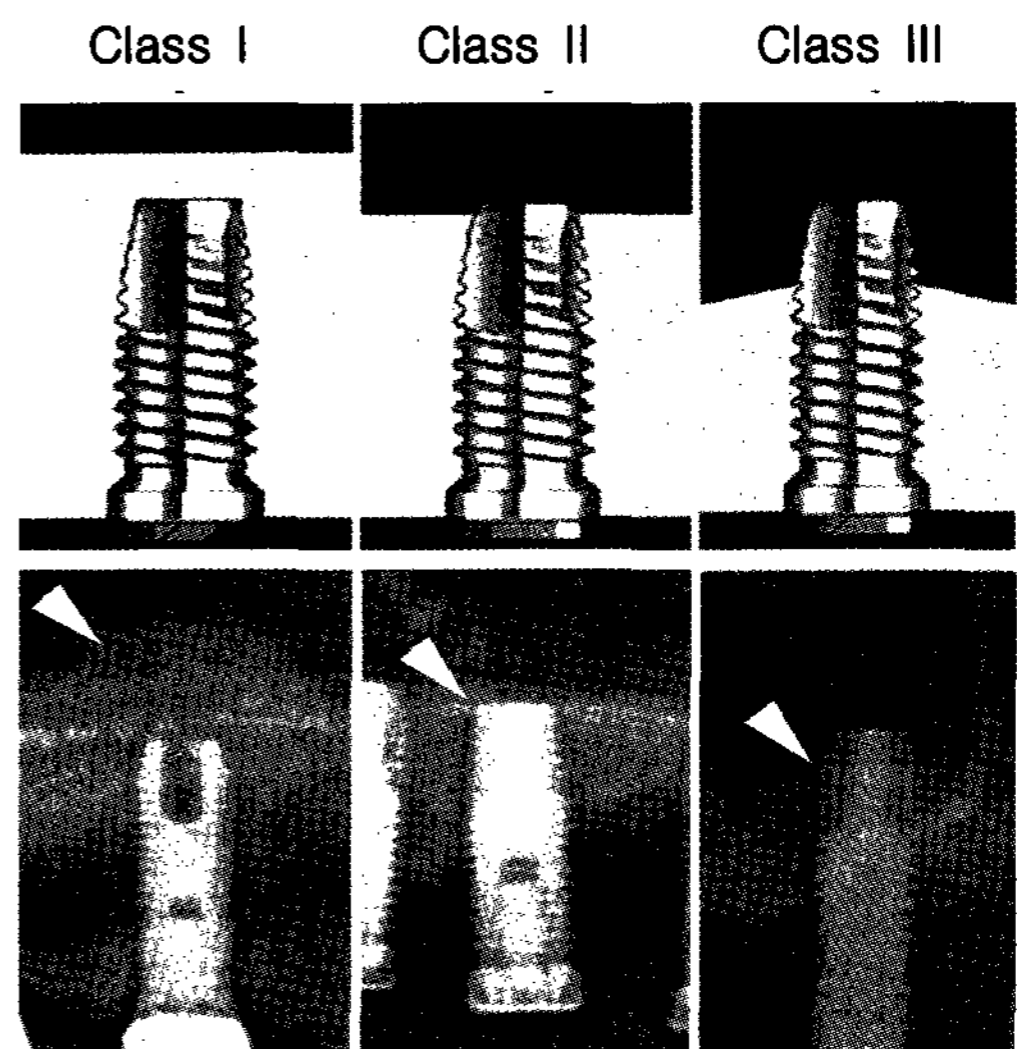


Figure 2. Vertical relationship between the grafted sinus floor and implant apex by Hatano et al..

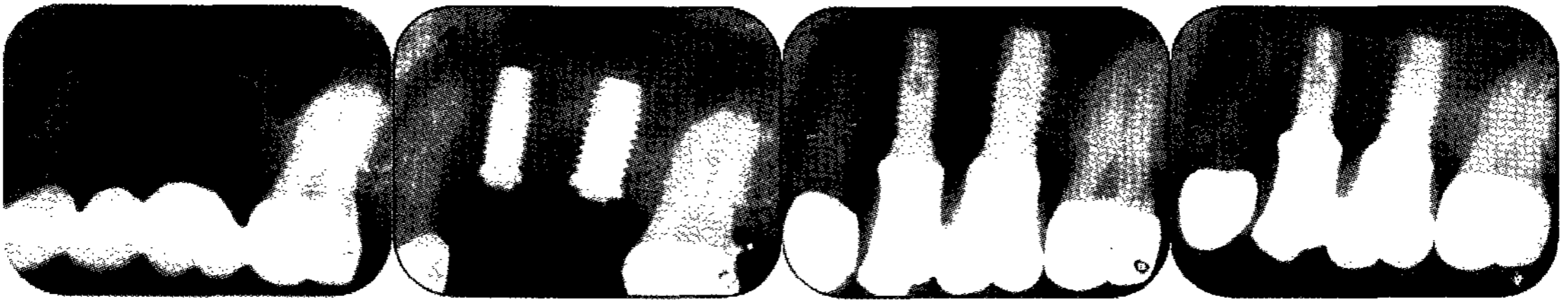


Figure 3. Periapical radiograph taken preoperatively (0), immediately postsurgically (1), at 3 months (2) and 12 months (3). The remodeling of the graft area was evaluated using the sinus graft remodeling index (SGRI) by Brägger et al..

(다) 이식재의 골개조 지수(SGRI) 측정

상악동저 거상술 직후와 3 개월 그리고 12 개월 후 구내 방사선 사진이나 파노라마 방사선 사진을 통해 이식재의 골개조를 평가하였다. 골개조를 평가하는 지수는 Brägger 등¹⁴⁾이 제안한 골개조 지수 (sinus graft remodeling index, SGRI)를 사용하였으며 각각의 지수는 다음과 같다(Figure 3).

- Score 0 : 신생골이 보이지 않음.
- Score 1 : 신생골이 희미하게 보이며 본래 상악동저의 백선이 여전히 인식됨.
- Score 2 : 임플란트 첨부 주위에 밀도가 높은 구조물이 명확하게 보이며 본래 상악동저의 백선이 소실되기 시작하나 구분 가능함.
- Score 3 : 백선이 잘 구분되는 새로운 상악동저가 형성되어 있고, 그 주위로 밀도 높은 골 구조물이 보이며 본래 상악동저의 백선은 소실됨.

3) 통계학적 분석

모든 데이터는 평균 ± 표준편차로 정리하였다. 논문의 통계처리에는 SPSS ver 12.0 for WIN(SPSS Inc. USA)을 사용하였다. 시간에 따른 BL/IL과

GSH/OSH의 변화는 일원분산분석(ANOVA)과 단순 선형회귀분석을 통해 평가하였다. 측방 접근법에서 단계적 접근법과 동시접근법간 이식재 높이 변화의 차이와 이식재간 BL/IL의 시간에 따른 차이는 일반 선형모델의 반복측정을 통해 평가하였다. SGRI의 변화는 크루스칼-윌리스의 순위 일원분산분석과 윌콕슨의 결합-조 기호-순위 검정을 통해 평가하였다.

III. 결 과

1. 접근방법에 따른 BL/IL과 GSH/OSH의 변화

측방 접근법 31 증례와 치조정 접근법 37 증례를 측정한 결과 측방 접근법 31 증례에서 BL/IL은 임플란트 식립 직후 (1.35±0.24)와 7~12 개월 (1.23±0.22) 사이에 유의한 감소를 보였고 GSH/OSH도 임플란트 식립 직후 (3.74±1.57)와 7~12 개월 (2.86±0.69) 사이에 유의한 감소를 보였

Table 6. Mean BL/IL and GSH/OSH change with time in lateral approach (mean±SD)

Time (months)	BL/IL	GSH/OSH
baseline	1.35±0.24	3.74±1.57
7~12	1.23±0.22*	2.86±0.69*
13~24	1.23±0.26	2.64±0.66
25~36	1.25±0.22	2.67±0.57
37~48	0.95±0.14	2.21±0.37

*statistically significant p<0.01

BL, bone level; IL, implant length; GSH, grafted sinus height; OSH, original sinus height.

Table 7. Mean BL/IL change with time in crestal approach (mean±SD)

Time (months)	BL/IL
baseline	1.24±0.14
4~12	1.14±0.15*
13~24	1.15±0.20
25~36	1.08±0.17

*statistically significant $p < 0.01$

BL, bone level; IL, implant length

다 (Table 6). 이후로도 지속적인 감소가 있었지만 유의한 차이는 없었다.

치조정 접근법에서 BL/IL은 임플란트 식립 직후와 4~12 개월 사이에 유의한 감소를 보였고 이후로 지속적인 감소가 있었지만 그 변화량이 유의하지는 않았다(Table 7).

측방 접근법을 시행한 증례들의 관찰 기간에 따른 BL/IL과 GSH/OSH 값을 산분포도로 나타내었다 (Figure 4, 5). 48 개월까지 BL/IL이 지속적으로 감소하였고, 단순선형 회귀 분석을 통하여 관찰기간에 따른 BL/IL값이 유의하게 감소함을 알 수 있었다 ($R^2=0.058$, $p < 0.01$). GSH/OSH도 48 개월까지 지속적으로 감소하고, 단순선형 회귀 분석을 통하여 관찰기간에 따른 GSH/OSH값이 유의하게 감소함을 알 수 있었다. ($R^2=0.055$, $p < 0.05$).

치조정 접근법을 시행한 증례들의 관찰기간에 따

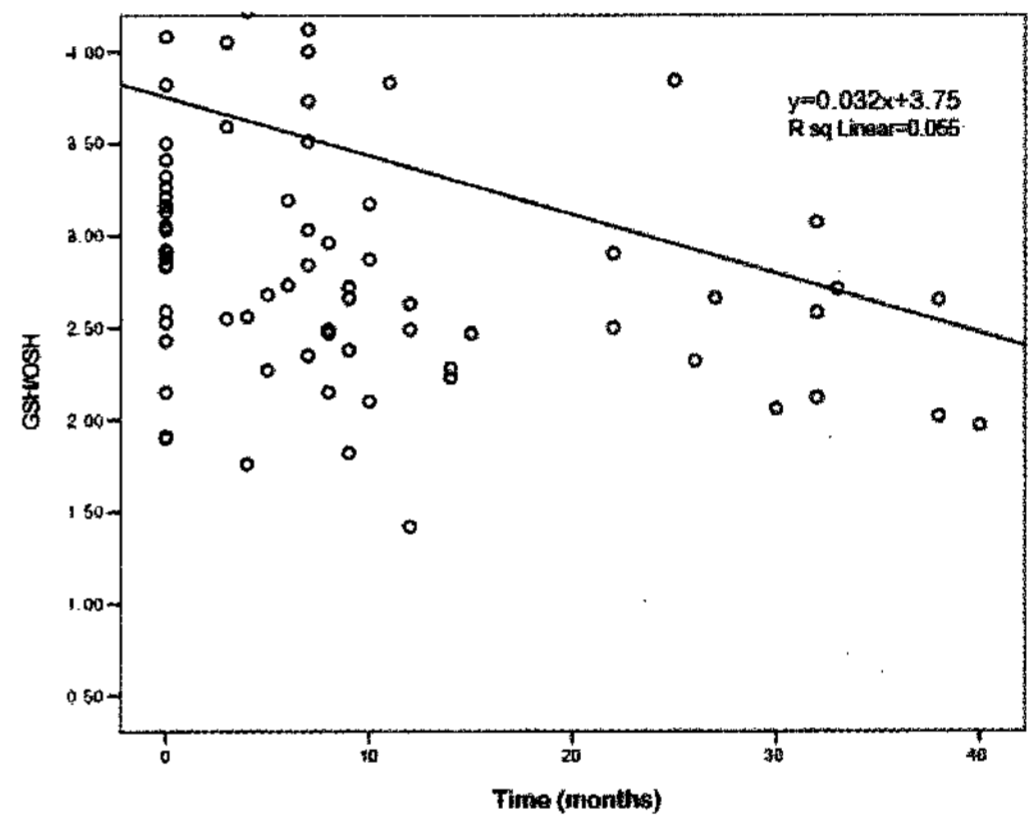


Figure 5. Scatter diagram and regression line of GSH/OSH according to time after sinus floor elevation procedure in lateral approach ($p < 0.05$).

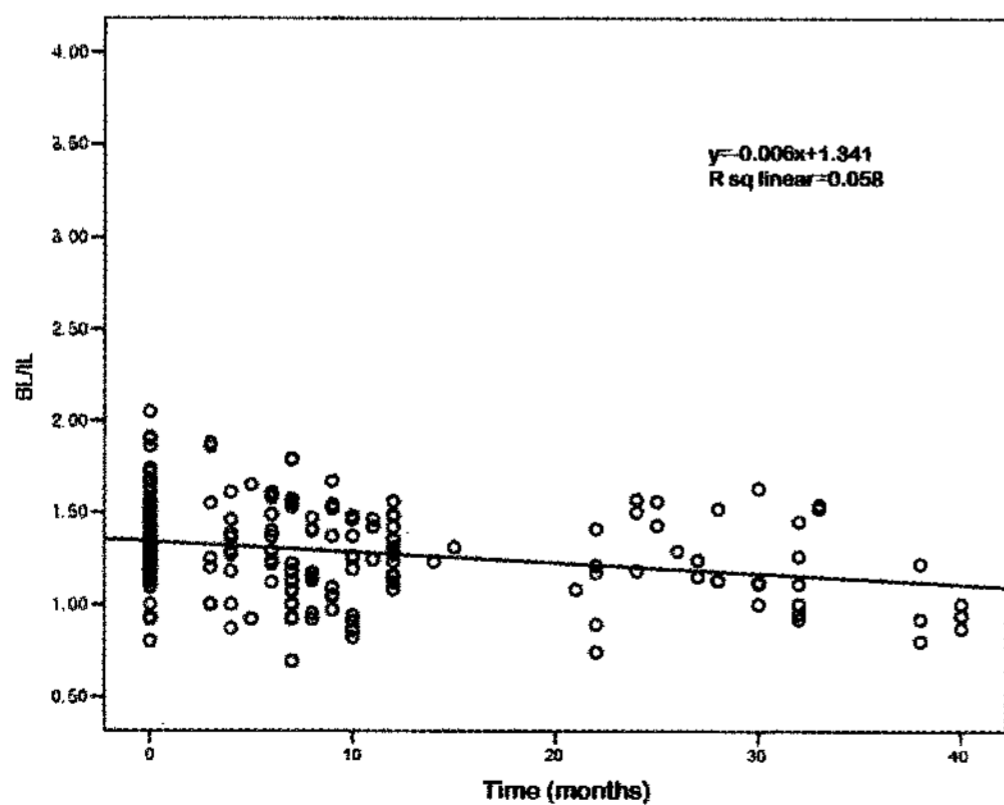


Figure 4. Scatter diagram and regression line of BL/IL according to time after sinus floor elevation procedure in lateral approach ($p < 0.01$).

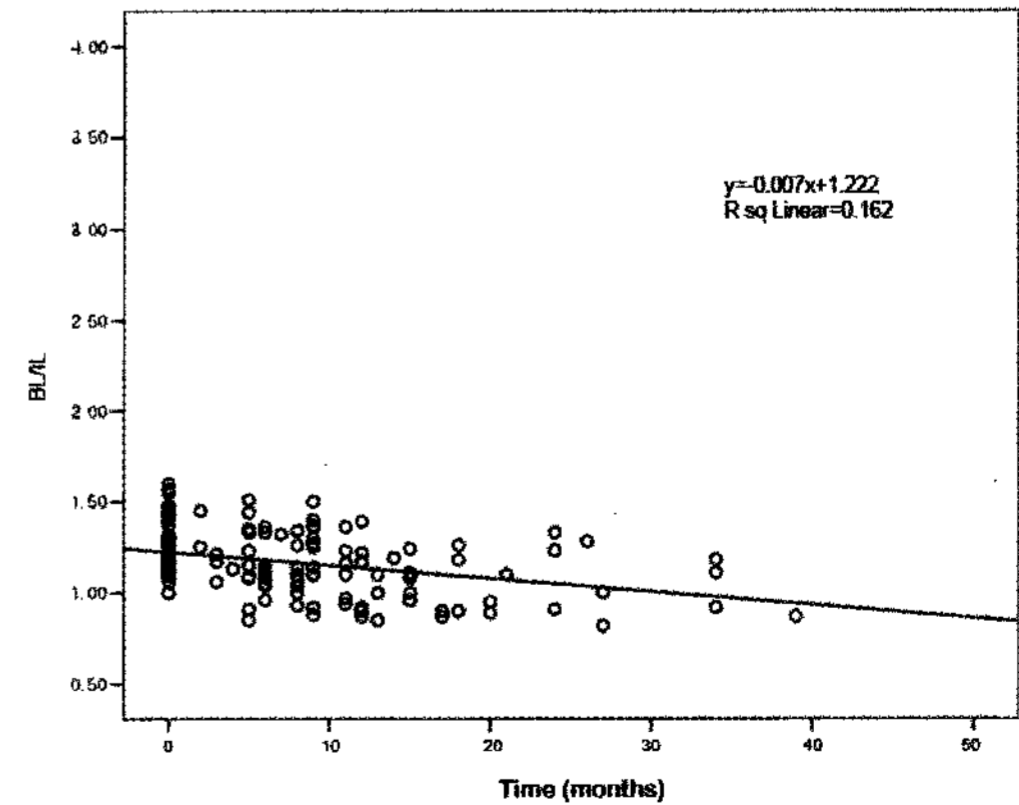


Figure 6. Scatter diagram and regression line of BL/IL according to time after sinus floor elevation procedure in crestal approach ($p < 0.01$).

Table 8. Mean BL/IL change with time in staged and simultaneous approaches (mean±SD)

Time(months)	Staged approach	Simultaneous approach
baseline	1.32±0.29	1.39±0.17
7~12	1.23±0.28	1.33±0.19
13~24	1.15±0.28	1.36±0.14
25~36	1.16±0.31	1.23±0.18

큰 BL/IL값을 산분포도로 나타내었다(Figure 6). 관찰 기간에 따라 BL/IL 값이 지속적으로 감소하고, 단순선형 회귀 분석을 통해 시간에 반비례하여 BL/IL값이 유의하게 감소함을 알 수 있었다 (R2=0.162, p<0.01).

측방 접근법을 시행한 환자에서 단계적 접근법과 동시 접근법을 시행한 증례들 간에 이식재 높이의 감소 양상이 다른 지 알아보았다. 단계적 접근법을 시행한 경우 동시 접근법에 비해 모든 기간에서 BL/IL이 낮은 수치를 보였지만 접근법과 관찰기간 사이에 BL/IL 감소에 있어 상호작용은 없었다(Table 8, Figure 7).

2. 이식재의 종류에 따른 높이 변화

시간경과에 따른 BL/IL의 감소가 사용된 이식재의 종류에 따라 유의한 차이를 보이는지 알아보았다. 사용한 이식재는 하악지에서 채득한 자가골과 Bio-Oss® (Geistlich Sons Ltd, Wolhusen, Switzerland), MBCP™ (BIOMATLANTE Sarl-France),

ICB® (Rocky mountain co. US) 등이며 단독 또는 혼합 형태로 사용하였다(Table 4).

측방 접근법의 경우 7~12 개월에 Bio-Oss®+자가골군이 가장 많은 흡수를 보이나 13~24 개월에 Bio-Oss®+ICB®군이 가장 많은 흡수를 보였다. 일반선형모델의 반복측정을 통한 분석 결과 이식재와 관찰기간 사이에 BL/IL의 감소에 있어 상호작용이 있었다(Figure 8, p<0.01).

치조정 접근법 접근법의 경우 3~12 개월에 ICB®

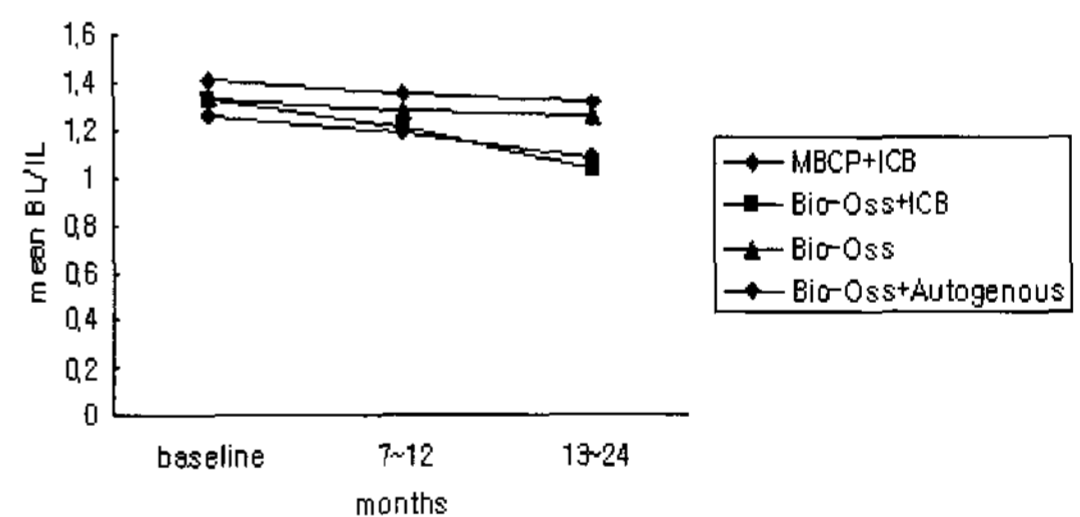


Figure 8. Mean BL/IL change with time according to graft material in lateral approach.

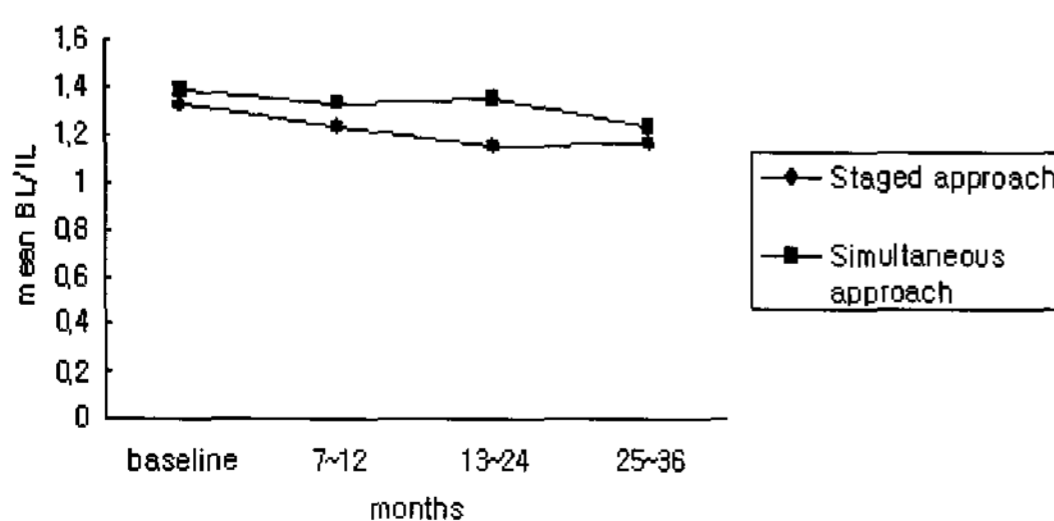


Figure 7. Mean BL/IL change with time in staged and simultaneous approaches.

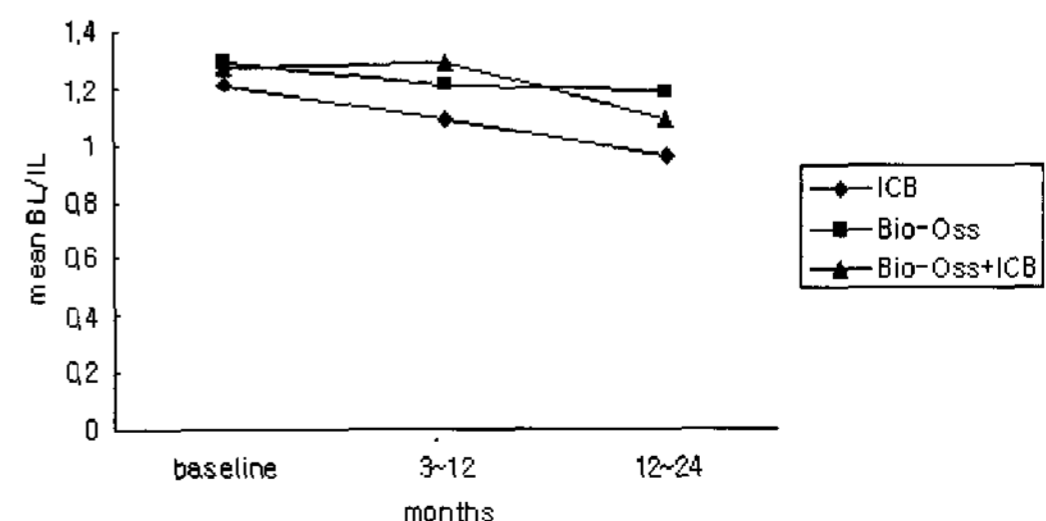


Figure 9. Mean BL/IL change with time according to graft material in crestal approach.

군, Bio-Oss[®]군 그리고 Bio-Oss[®]+ICB[®]군의 순서로 많이 흡수되며 12~24 개월에는 ICB[®]군이 가장 많은 흡수를 보였다. 그러나 이식재 종류와 관찰기간 사이에 상호작용은 없었다(Figure 9).

3. 접근방법과 시간경과에 따른 이식 상악동저 위치의 변화

상악동저 거상술을 시행한 68 명의 환자로부터 얻어진 총 204 장의 파노라마를 임플란트첨부 대한 상악동저의 위치에 따라 3 가지 경우로 나누고 각 경우의 비율이 시간에 따라 어떻게 변하는지를 알아보았다. 측방 접근법의 경우 수술 직후엔 Class I이 90%였지만 7~12 개월에는 74%로 감소했고 13~48 개월에는 60%로 감소했다(Figure 10). 치조정 접근

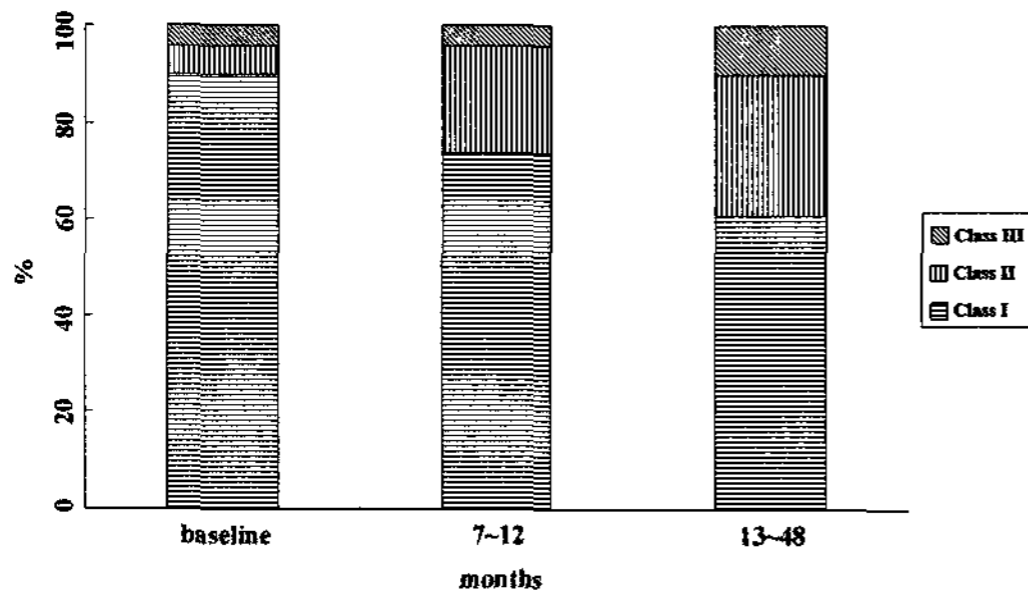


Figure 10. Bar chart shows the proportion of patients according to group and time after operation in lateral approach.

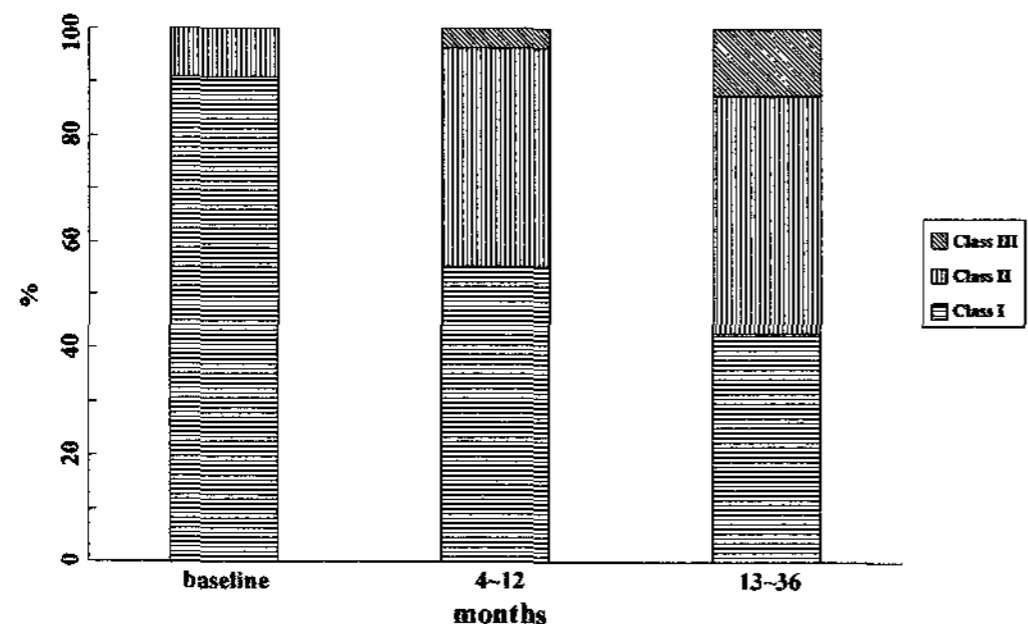


Figure 11. Bar chart shows the proportion of patients according to group and time after operation in crestal approach.

법의 경우에도 Class I이 수술 직후엔 91%였지만 4~12개월에는 55%로 측방 접근법에 비해 많이 감소하였고 13~36개월에는 42%로 감소하였다(Figure 11). 시간이 경과함에 따라 Class I은 감소하였고 Class II와 Class III는 증가하였다.

4. 골개조 지수(SGRI)의 변화

시간에 따른 이식재의 리모델링을 평가하기 위해 SGRI의 변화를 살펴보았다. 측방 접근법의 경우 baseline과 3 개월 사이(p<0.05), 3 개월과 12 개월 사이(p<0.01)에 유의성 있는 증가를 보였다(Figure 12). 치조정 접근법에서도 baseline과 3 개월 사이(p<0.05), 3개월과 12 개월 사이(p<0.01)에 유의성 있는 증가를 보였다(Figure 12).

IV. 고 찰

상악 구치부가 상실된 경우 상악동의 함기화와 치조골의 심한 흡수를 종종 볼 수 있다. 함기화는 호흡에 기인한 상악동내 공기압에 의한 것일 수 있으며³⁾ 이러한 공기압은 상악동에 이식한 이식재의 흡수도 촉진할 수 있다²¹⁾. 실제로 자가골을 이식재로 사용한 동물 실험에서 임플란트를 감싸고 있던 이식재의 높이가 서서히 감소하여 결국 상악동내로 임플란트첨부가 노출되었음을 보고하였고²²⁾, 다른 연구에서도 자가골 이식 후 급속한 흡수로 인해 이식재의 일차

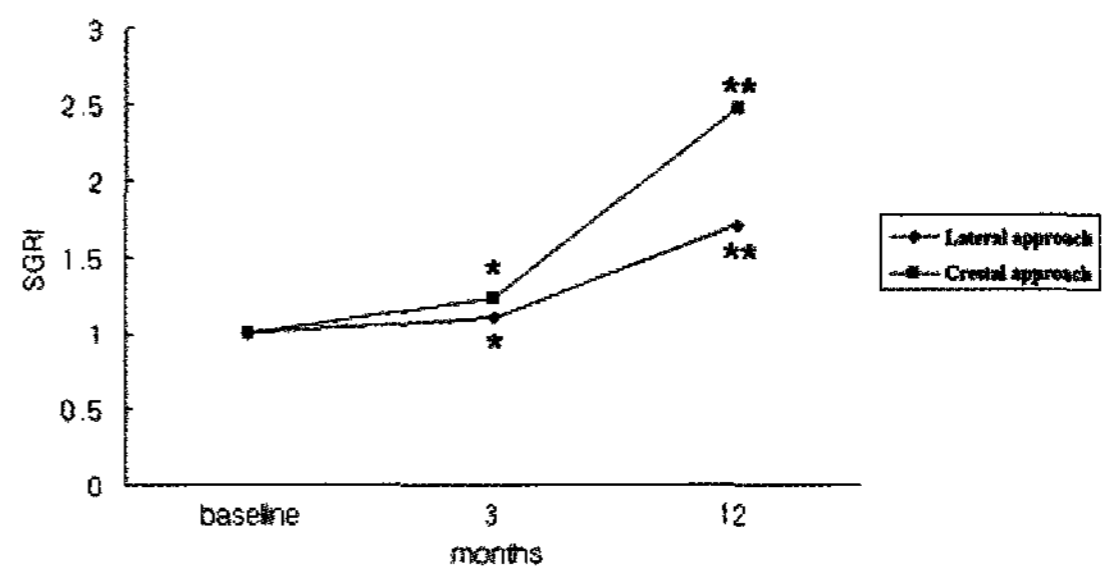


Figure 12. Mean SGRI change in lateral approach and crestal approach (* p<0.05, ** p<0.01).

치유 후 임플란트 식립이 불가능하였다고 하였다²³⁾. 그러므로 단계적 접근법의 경우 상악동에 이식한 이식재가 치근형 임플란트를 식립할 수 없을 정도로 재함기화가 발생하는지 그리고 동시 접근법의 경우 치유 후 임플란트의 안정성을 저해할 정도로 이식재가 흡수되는지에 대한 여부는 장기간의 임플란트 성공에 영향을 미칠 수 있는 중요한 요소이다.

상악동저 거상술 후 이식재의 높이 변화를 평가한 연구들 중 이식재 높이가 감소한다고 보고한 논문^{20,24)}도 있고 반대로 이식재 높이가 유지된다고 보고한 논문^{16,18,19)}도 있었다. 이식재의 종류에 따른 흡수의 양상을 보고한 Jensen 등⁷⁾의 연구에서는 모든 이식재에서 수직적 높이의 감소를 보였고 탈회 건조된 동종골 이식재의 경우 평균 2.1 ± 0.3 mm, 장골능으로부터 얻어진 자가골의 경우 1.8 ± 0.4 mm, 합성골의 경우 0.9 ± 0.3 mm 그리고 구강내 자가골과 합성골의 혼합에서는 0.8 ± 0.6 mm의 감소를 보였다고 하였다. 한편 Nyström 등²⁵⁾은 임플란트에 대한 부하가 장기간 동안 골재생을 촉진한다고 하였고 또한 Liström과 Symington²⁶⁾은 임플란트에 대한 부하가 이식재의 높이를 안정적으로 유지하게 한다고 하였다. 그러므로 상악동저 거상술 후 임플란트에 대한 부하와 이식재의 종류가 이식재의 높이 변화에 영향을 미침을 추정할 수 있다.

본 연구에서는 상악동저 거상술 후 이식재의 수직적 높이가 감소하였으나 임플란트 식립이 불가능할 정도의 흡수를 보이거나 식립한 임플란트가 실패할 정도의 흡수는 없었다. 이식재에 따른 이식재의 수직적 높이 감소는 합성골 단독(MBCPTM와 Bio-Oss[®]) 또는 자가골과의 혼합이 자가골 단독 또는 ICB[®] 단독 보다 이식재 감소에 있어 더 저항적임을 보여주었다. 이식재의 종류에 따라 감소의 양상이 달랐지만 이식재의 감소로 인해 임플란트 치료가 실패한 증례는 없었다. 24~48 개월(치조정 접근법은 24~36 개월)간의 경과관찰 기간 중 측방 접근법 4 증례와 치조정 접근법 7 증례에서 이식재가 임플란트 침부보다 하방에 위치하는 Class III를 보였지만 11 증례 모두 임플란트의 실패로 연결되진 않았

다. 초기 12 개월 이내에 이식재의 수직적 높이가 유의하게 감소하였지만 이후로는 유의한 감소를 보이지 않았다. 그러므로 상기의 11 증례에 지속적인 이식재 감소로 인한 임플란트 실패는 없을 것으로 추정할 수 있다.

Eugene 등²⁷⁾은 임플란트에 골유착이 일어나고 생리적 한계 내에서 부하가 가해지면 Wolff's law에 의해 부하를 감당하기 위한 골의 적절한 부피가 유지될 것이라고 하였다. 그러나 이들의 연구에서는 이식재의 높이 변화를 직접 측정하지는 않았다. Block 등¹⁶⁾은 여러 이식재를 사용하여 상악동저 거상술을 시행한 후 이들 이식재의 높이 변화를 전산화 단층 촬영을 통해 측정하였는데 5~10 년의 경과 관찰 후 모든 이식재에서 높이가 감소하였지만 이식한 모든 증례의 90%에서 이식재가 임플란트 침부보다 상방에 위치되었으며 이식재에 부하나 자극이 가해지지 않으면 초기 6 개월 후 상당한 양의 이식재 감소가 발생하기 때문에 동시접근법으로 임플란트를 식립하고 골유착 후 부하를 가하는 것이 상악동내의 이식재를 보존할 수 있는 방법이라고 하였다. 이번 연구에서는 측방 접근법과 치조정 접근법 모두 이식재의 높이 감소가 초기 12 개월 이내에 나타났고 이후로는 유의할 만한 감소를 보이지 않았다. 이러한 이식재의 수직적 감소가 단지 시간에 연관되어 나타난 것이라면 측방 접근법에서 단계적 접근법이 동시 접근법보다 수직적 감소량이 더 적어야 한다. 왜냐하면 임플란트 식립 수술 직후를 baseline으로 설정하고 이후의 이식재 높이 변화를 측정하였기 때문이다. 즉, 단계적 접근법의 경우 측정 시점 이전의 흡수 기간까지 감안하면 이미 상당부분 수직적 높이의 감소가 이루어진 다음에 측정이 되므로 감소량이 더 적어야 한다. 그러나 단계적 접근법에서 동시 접근법 보다 더 많은 수직적 감소를 보였다. 상악동저 거상술과 임플란트 식립 사이의 기간까지 더하면 단계적 접근법은 적어도 12 개월 이상 동안 이식재의 감소가 지속됨을 보여주는 것이다. 동시 접근법과 단계적 접근법 모두 임플란트에 부하가 가해지는 6~12 개월 이후로 유의한 감소를 보이지 않는 것으로

보아 임플란트에 부하가 가해지는 시간을 이러한 결과의 원인으로 추측할 수 있다.

임플란트에 의해 지지되는 부위와 지지되지 않는 부위의 변화를 살펴보기 위해 측방 접근법에서 BL/IL과 GSH/OSH의 변화를 살펴보았다. 시행한 증례들을 관찰기간에 따라 산분포도로 나타냈을 때 BL/IL 보다 GSH/OSH의 기울기가 더 심했다 (Figure 4, 5). 이를 통해 임플란트에 의해 지지되지 않는 부위는 이식재의 수직적 감소가 시간이 흐를수록 더 빨리 진행됨을 알 수 있다. 이는 임플란트에 의해 지지되지 않는 부위의 감소가 더 심했음을 보고한 Hatano 등¹⁵⁾의 결과와 같은 것이다. 임플란트에 의해 지지되는 부위는 부하가 작용하여 생리적 자극이 가해졌을 것이고 이러한 부하의 작용이 이식재의 수직적 감소에 영향을 미쳤을 것으로 추정된다.

본 연구에서는 임플란트 침부와 상악동저와의 수직적 관계를 3 가지 경우로 나누고 시간에 따른 그 비율의 변화를 살펴보았다. 측방 접근법과 치조정 접근법 모두 관찰 기간에 따라 Class II와 Class III의 비율이 증가하였다. 측방 접근법에 비해 치조정 접근법에서 시간경과에 따라 Class II와 III의 비율이 더 높았다. 측방 접근법보다 치조정 접근법에서 이식재의 흡수가 더 많이 나타나는 것으로 추정할 수 있다. 비록 Class III가 시간경과에 따라 증가하지만 3 번째 파노라마 방사선 사진에서(13개월 이후) 그 비율은 측방 접근법에서 10%였고 치조정 접근법에서 13%에 불과하였다. 이는 5~10 년의 경과 관찰 후 이식한 모든 증례의 90%에서 이식재가 임플란트 침부보다 상방에 위치하였다고 보고한 Block 등¹⁶⁾의 것과 유사한 결과이다. 이번 연구 결과는 상악동에 이식한 이식재가 치근형 임플란트를 식립할 수 없을 정도로 재함기화가 일어나지는 않음을 보여준다.

시간에 따른 이식재의 리모델링을 평가하기 위한 골개조 지수(SGRI)의 변화에서 측방 접근법과 치조정 접근법 모두 12 개월 이내에 골개조 지수(SGRI)의 유의성 있는 증가를 보였다. 특히 치조정 접근법에서 이러한 경향은 더 뚜렷하게 나타나며 치조정 접근법의 경우 임플란트에 부하가 가해지는 시간이

측방 접근법보다 더 빠르고 이식재의 양이 측방 접근법보다 적으며 가용골의 양이 더 많은 데에 그 원인을 추측할 수 있다.

본 연구에서는 상악동저 거상술 후 이식재 높이 변화를 후향적 방법을 통해 알아보았다. 첫 번째 파노라마 방사선 사진과 두 번째 파노라마 방사선 사진 사이에는 측정된 개체가 동일하였지만 세 번째 파노라마를 채득한 13~48 개월(치조정 접근법은 13~36 개월)부터는 측정 개체의 분산으로 인해 시간에 따른 이식재의 변화를 정확히 추적하는데 한계가 있었다. 또한 측정 개체수의 부족으로 이식재의 종류가 관찰기간 동안의 수직적 감소에 미치는 영향을 분석하는데 한계가 있었다. 그리고 상악동저 거상술 후 이식재를 평가하는 방법으로 이번 연구에서는 파노라마 방사선 사진만을 단독으로 사용하였다. 그러나 2 차원 방사선 사진상 시각화에 한계가 있기 때문에 상악동저의 위치를 결정하는데 어려움이 있었다. 그러므로 상악동저 거상술과 임플란트 식립 후 이식재의 수직적 높이의 변화와 이식재 종류에 따른 수직적 감소의 차이, 그리고 부하가 이러한 변화에 미치는 영향을 정확히 규명하기 위해서는 보다 많은 개체수 확보와 잘 조절된 전향적 임상연구가 필요하며 이식재의 윤곽을 명확히 규명하기 위해 전산화 단층 촬영의 사용이 추천된다^{24,28,29)}. 또한 전산화 단층 촬영은 Hounsfield 단위를 통해 이식재의 밀도를 측정할 수 있다는 장점이 있다. 본 연구에서는 Brägger 등¹⁴⁾이 제안한 골개조 지수를 사용하여 골의 밀도 변화를 살펴보았으나 전산화 단층 촬영의 사용은 보다 정확한 밀도 변화 측정에 도움이 될 것으로 사료된다.

결론적으로 상악동저 거상술과 임플란트 식립 후 초기 1 년 동안 이식재의 높이가 유의하게 감소하지만 이 후로는 안정적으로 유지되며, 자가골 또는 ICB[®]를 단독으로 사용한 경우 더 많은 감소를 보여 혼합골의 사용이 이식재 감소의 측면에서 더 유리한 것으로 사료된다. 그리고 시간에 따른 골개조 지수의 증가는 임플란트의 안정성을 설명해 주지만 조직학적 연구나 전산화 단층 촬영을 통한 추가적인 연

구가 필요하다. 방사선학적 평가로 상악동저 거상술을 이용한 임플란트 식립이 상악구치부에 적용할 수 있는 효과적인 술식임을 알 수 있었다.

V. 결 론

상악동저 거상술과 임플란트 식립 후 시간에 따른 이식재의 변화를 살펴보았다. 임플란트 길이(IL)와 이식재 높이(BL)를 측정하고 BL/IL을 산출하여 시간경과, 접근방법 그리고 이식재의 종류에 따른 이식재의 수직적 높이 변화를 관찰하였고 또한 골개조 지수를 측정하여 다음과 같은 결과를 얻었다.

1. 측방 접근법 및 치조정 접근법 모두에서 상악동저 거상술과 임플란트 식립 후 이식재의 높이가 감소하였다. 이식재의 높이 감소는 1년 이내에 유의성 있는 감소를 보였으며 이후로도 지속적인 감소를 보였지만 유의성 있는 차이는 아니었다.
2. 측방 접근법에서 동시 접근법과 단계적 접근법 사이에 유의성 있는 이식재 감소의 차이는 없었다. 그러나 전반적으로 단계적 접근법이 동시 접근법에 비해 더 많은 이식재의 감소를 보였다.
3. 측방 접근법과 치조정 접근법 모두 이식재의 감소를 보였으며 이식재에 따른 감소의 양상을 보았을 때 합성골 단독(MBCP™와 Bio-Oss®) 또는 자가골과의 혼합골이 자가골 단독 또는 ICB® 단독 보다 이식재의 감소가 적었다.
4. 측방 접근법과 치조정 접근법 모두 시간에 따라 임플란트 침부와 이식재가 같은 높이에 위치한 경우와 임플란트 침부보다 이식재가 하방에 위치한 경우가 증가하였고 임플란트 침부보다 이식재가 상방에 위치한 경우는 감소하였다.
5. 시간에 따른 이식재의 골개조를 평가하기 위한 골개조 지수(SGRI)의 값은 측방 접근법과 치조정 접근법 모두 12 개월 이내에 유의성 있는 증가를 보여주었다. 특히 치조정 접근법에서

이러한 경향은 더 뚜렷하게 나타났다.

이상의 결과를 통해 상악동저 거상술과 임플란트 식립 후 초기 1 년 동안 이식재의 높이가 유의하게 감소하지만 이 후로는 안정적으로 유지되며, 자가골 또는 ICB®를 단독으로 사용한 경우 더 많은 감소를 보여 혼합골의 사용이 이식재 감소의 측면에서 더 유리한 것으로 사료된다. 그리고 시간에 따른 골개조 지수의 증가는 임플란트의 안정성을 설명해 주지만 조직학적 연구나 전산화 단층 촬영을 통한 추가적인 연구가 필요하다. 방사선학적 평가로 상악동저 거상술을 이용한 임플란트 식립이 상악구치부에 적용할 수 있는 효과적인 술식임을 알 수 있었다.

VI. 참고문헌

1. Adell R, Eriksson B, Lekholm U, Brånemark PI, Jemt T. A longterm follow-up study of osseointegrated implants in the treatment of totally edentulous jaws. *Int J Oral Maxillofac Imp* 1990;5:347-359.
2. Albrektsson T, Dahl E, Enbom L, Engevall S, Engquist B, Eriksson AR, Feldmann G, Freiberg N, Glantz P-O, Kjellman O, Kristersson L, Kvint S, Köndell P-Å, Palmquist J, Werndahl L, Åstrand P. Osseointegrated oral implants: a Swedish multicenter study of 8139 consecutively inserted Nobelpharma implants. *J Periodontol* 1988;59:287-296.
3. Chanavaz M. Maxillary sinus: anatomy, physiology, surgery, and bone grafting related to implantology - eleven years of surgical experience (1979-1990). *J Oral Implantol* 1990;16:199-209.
4. Rosen MD, Sarnat BG. Change of volume of the maxillary sinus of the dog after extraction of adjacent teeth. *Oral Surg Oral Med Oral Path* 1995;8:420-429.
5. Tatum, H Jr. Maxillary and sinus implant

- reconstructions. *Dent Clin North Am* 1986; 30:207–229.
6. Boyne PJ, James RA. Grafting of the maxillary sinus floor with autogenous marrow and bone. *J Oral Surg* 1980;38:613–616.
 7. Jensen OT, Shulman LB, Block MS, Iacone VJ. Report of the sinus consensus conference of 1996. *Int J Oral Maxillofac Imp* 1998;13:11–32.
 8. Summers RS. A new concept in maxillary implant surgery: the osteotome technique. *Comp Cont Edu Dent* 1994(a);15:152–160.
 9. Summers RS. The osteotome technique: Part 3 less invasive methods of elevating the sinus floor. *Comp Cont Edu Dent* 1994(b);15:698–708.
 10. Del Fabbro M, Testori T, Francetti L, Weinstein R. Systematic review of survival rates for implants placed in the maxillary sinus. *Int J Periodontics Restorative Dent* 2004;24:567–577.
 11. McAllister BS, Margolin MD, Cogan AG, Buck D, Hollinger JO, Lynch SE. Eighteen-month radiographic and histologic evaluation of sinus grafting with anorganic bovine bone in the chimpanzee. *Int J Oral Maxillofac Implants* 1999;14:361–368.
 12. Furst G, Gruber R, Tangl S, Zechner W, Haas R, Mailath G, Sanroman F, Watzek G. Sinus grafting with autogenous platelet-rich plasma and bovine hydroxyapatite. A histomorphometric study in minipigs. *Clin Oral Impl Res* 2003;14:500–508.
 13. Wiltfang J, Schlegel KA, Schultze-Mosgau S, Nkenke E, Zimmermann R, Kessler P. Sinus floor augmentation with beta-tricalciumphosphate (beta-TCP): does platelet-rich plasma promote its osseous integration and degradation? *Clin Oral Impl Res* 2003;14:213–218.
 14. Brägger U, Claude Gerber, Andreas Joss, Stephan Haenni, Andreas Meier, Enkeljd Hashorva, Niklaus P Lang. Patterns of tissue remodeling after placement of ITI® dental implants using an osteotome technique: a longitudinal radiographic case cohort study. *Clin Oral Impl Res* 2004;15:2:158–166.
 15. Hatano N, Shimizu Y, Ooya K. A clinical long-term radiographic evaluation of graft height changes after maxillary sinus floor augmentation with a 2:1 autogenous bone/xenograft mixture and simultaneous placement of dental implants. *Clin Oral Impl Res* 2004;15:339–345.
 16. Block MS, Kent JN, Kallukaran FU, Thunthy K, Weinberg R. Bone maintenance 5 to 10 years after sinus grafting. *J Oral Maxillofac Surg* 1998; 56:706–14;discussion 714–715.
 17. Keller EE, Eckert SE, Tolman DE. Maxillary antral and nasal one-stage inlay composite bone graft: preliminary report on 30 recipient sites. *J Oral Maxillofac Surg* 1994;52:438–447.
 18. Blomqvist JE, Alberius P, Isaksson S. Retrospective analysis of one-stage maxillary sinus augmentation with endosseous implants. *Int J Oral Maxillofac Imp* 1996; 11:512–521.
 19. Hallman M, Hedin M, Sennerby L, Lundgren S. A prospective 1-year clinical and radiographic study of implants placed after maxillary sinus floor augmentation with bovine hydroxyapatite and autogenous bone. *J Oral Maxillofac Surg* 2002;60:277–284;discussion 285–286.
 20. Kent JN, Block MS. Simultaneous maxillary

- sinus floor bone grafting and placement of hydroxylapatite-coated implants. *J Oral Maxillofac Surg* 1989;47:238-242.
21. Hürzeler MB, Kirsch A, Ackermann K-L, Quiñones CR. Reconstruction of the severely resorbed maxilla with dental implants in the augmented maxillary sinus: a 5-year clinical investigation. *Int J Oral Maxillofac Imp* 1996;11:466-475.
 22. Coombs CJ, Mutimer KL, Holmes AD, Levant BA, Courtemanche DJ, Clement, JG. Osseointegration in sinus-forming bone. *Plastic Reconst Surg* 1995;95:866-875.
 23. Johansson B, Grepe A, Wannfors K. CT-scan in assessing volumes of bone grafts to the heavily resorbed maxilla. *J Craniomaxillofac Surg* 1998;26:85.
 24. Peleg M, Chaushu G, Mazor Z, Ardekian L, Bakoon M. Radiological findings of the post-sinus lift maxillary sinus: a computerized tomography follow-up. *J Periodontol* 1999;70:1564-1573.
 24. Boyne P. Comparison of Bio-Oss and other implant materials in the maintenance of the alveolar ridge of the mandible in man. International symposium on modern trends in bone substitutes. Lucerne: 1990.
 25. Nyström E, Kahnberg K-E, Albrektsson T. Treatment of the severely resorbed maxillae with bone graft and titanium implants. *Int J Oral Maxillofac Imp* 1993;8:167-172.
 26. Listrom RD, Symington JM. Osseointegrated dental implants in conjunction with bone grafts. *Int J Oral Maxillofac Surg* 1988;17:116-118.
 27. Eugene E, Keller Steven E, Eckert Dan E, Tolman. Maxillary antral and nasal one-stage inlay composite bone graft: preliminary report on 30 recipient sites. *J Oral Maxillofac Surg* 1994;52:438-447.
 28. Fredholm U, Bolin A, Andersson L. Preimplant radiographic assessment of available maxillary bone support. Comparison of tomographic and panoramic technique. *Swedish Dental Journal* 1993;17:103-109.
 29. Van den Bergh JPA, ten Bruggenkate CM, Disch FJM, Tuinzing DB. Anatomical aspects of sinus floor elevations. *Clin Oral Impl Res* 2000;11:256-265.

Radiographic change of grafted sinus floor after maxillary sinus floor elevation and placement of dental implant

Sang-Ho Cho¹, Ok-Su Kim^{1,2}

Department of Periodontology¹, Dental Science Research Institute²

Chonnam National University

Loss of maxillary molar teeth leads to rapid loss of crestal bone and inferior expansion of the maxillary sinus floor (secondary pneumatization). Rehabilitation of the site with osseointegrated dental implants often represents a clinical challenge because of the insufficient bone volume resulted from this phenomenon. Boyne & James proposed the classic procedure for maxillary sinus floor elevation entails preparation of a trap door including the Schneiderian membrane in the lateral sinus wall. Summers proposed another non-invasive method using a set of osteotome and the osteotome sinus floor elevation (OSFE) was proposed for implant sites with at least 5–6mm of bone between the alveolar crest and the maxillary sinus floor. The change of grafted material in maxillary sinus is important for implant survival and the evaluation of graft height after maxillary sinus floor elevation is composed of histologic evaluation and radiomorphometric evaluation. The aim of the present study was radiographically evaluate the graft height change after maxillary sinus floor elevation and the influence of the graft material type in height change and the bone remodeling of grafts in sinus.

A total of 59 patients (28 in lateral approach and 31 in crestal approach) who underwent maxillary sinus floor elevation composed of lateral approach and crestal approach were radiographically followed for up to about 48 months. Change in sinusgraft height were calculated with respect to implant length (IL) and grafted sinus height (BL). It was evaluated the change of the graft height according to time, the influence of the approach technique (staged approach and simultaneous approach) in lateral approach to change of the graft height, and the influence of the type of graft materials to change of the graft height. Patients were divided into three class based on the height of the grafted sinus floor relative to the implant apex and evaluated the proportion change of that class (Class I, in which the grafted sinus floor was above the implant apex; Class II, in which the implant apex was level with the grafted sinus floor; and Class III, in which the grafted sinus floor was below the implant apex). And it was evaluated the bone remodeling in sinus during 12 months using SGRI (by Brägger et al).

The result was like that;

Sinus graft height decreased significantly in both lateral approach and crestal approach in first 12 months ($p < 0.01$). Significant difference was not observed between staged approach and simultaneous approach in graft height change according to time in lateral approach. However, staged approach had more height loss to simultaneous approach in all observed time. In lateral approach, there was significant difference in BL/IL change according to the type of graft material ($p < 0.05$). Autogenous bone had maximum height loss and MBCPTM had minimum height loss. Class III and Class II was increased by time in both lateral and crestal approach and Class I was decreased by time. SGRI was increased statistically significantly from baseline to 3 months and 3 months ($p < 0.05$) to 12 months ($p < 0.01$) in both approach.

From above mentioned results, we concluded that progressive sinus graft height reduction occurs in both maxillary sinus floor elevation approaches and then stability of sinus graft height is achieved. In case of autogenous bone or ICB[®] single use, more reduction of sinusgraft height was appeared. Therefore we speculated that the mixture of graft materials is preferable as a reduction of graft materials. Increasing of the SGRI as time goes by explains the stability of implant, but additional histologic or computed tomographic study will be needed for accurate conclusion. From the radiographic evaluation, we come to know that placement of dental implant with sinus floor elevation is an effective procedure in atrophic maxillary reconstruction.