

성견에서 국산 임시 임플란트의 골 유착반응에 관한 연구

이옥재, 정중원, 김윤상, 피성익, 유형근, 신영식

원광대학교 치과대학 치주과학 교실

I. 서론

국소적 또는 전악 무치악을 기존의 임플란트로 치료 할 때는 전통적으로 골내 임플란트의 골 유착을 달성하는데 3-6개월간의 기능적 부하가 없는 상태의 치유기간이 요구 되며, 이러한 치료법은 예측 가능한 높은 임플란트 성공률을 나타 낸다^{1,2)}.

그러나 기존의 방법에 의해 임플란트를 이식 할 때는, 임플란트 이식 후 최소한 2주 동안, 또는 임플란트 이식과 함께 골 이식이나 골유도 재생 술식을 시행한 경우에는 최소한 4주 동안 어떠한 가철성 임시 보철물도 장착하지 않아야 한다. 이로 인해 술 후 환자는 불편한 식사와 불안정한 발음으로 어려움을 겪게 되며 때로는 불완전한 심미성 때문에 사회생활에 어려움이 초래되기도 한다. 즉, 최종 임플란트 보철물이 완성되기까지 걸리는 제한적 저작 기능과 비 심미성 등은 환자나 술자 모두에게 상당한 부담으로 작용한다. 특히, 어떤 경우에는 임플란트 수술 후 발생하는 제한적 상황 때문에 임플란트 치료 자체를 회피하는 경우도 종종 발생하게 된다. 이와 같은 임플란트 수술 후의 후유증을 극복하기 위하여 여러가

지 방법들이 시도되었으며 그 중의 하나가 임시 임플란트 (transitional implant, TI)이다. 임시 임플란트 (temporary implant, provisional implant, mini dental implant)는 통상적으로 식립하려는 기존 임플란트들 사이에 식립되어 임시 보철물의 제작이 가능하도록 하며, 그 결과 환자에게는 즉시 기능과 심미성의 회복을 제공 할 수 있다³⁾. 그러나 TI에 관한 문헌들은 주로 임상 증례 보고들이며 동물 연구는 많지 않은 실정이다³⁻¹⁶⁾. 대부분의 임시 임플란트의 임상 증례 보고들은 기존의 임플란트와 함께 식립 되어져 기존의 임플란트의 골유착 기간동안 사용 되어지는 즉시 고정성 임시 수복물의 효용성에 관한 보고들이다^{3,4,5,6,8,9,10,11,14)}. 1997년 Petruungaro는 치조제의 골 증강술 부위에 고정성 임시 수복물을 지지 하기 위하여 임시 임플란트를 이용한 증례를 보고하였으며⁴⁾, 몇몇은 무치악에서 기존의 임플란트 식립 후 치유 기간동안 overdenture의 지대치로 임시 임플란트를 이용한 증례들을 보고하였다^{7,12,13)}. Simon와 Caputo는 인간에서 즉시 부하를 적용한 임시 임플란트의 removable torque values를 평가하였다¹¹⁾. Froum등은 인간

* 교신저자 : 신영식, 전북 익산시 신용동 원광대학교 치과대학 치주과학 교실 우편번호 : 570-711

에서 즉시 부하를 적용한 임시 임플란트의 bone-implant contact(BIC)을 조직학적으로 평가하였다¹⁴⁾. 임시 임플란트에 대한 동물 조직 연구는 Chopard등이 diabetic rats에서 임시 임플란트 주위에 신생골 형성을 조직학적으로 평가하였으며¹⁵⁾, Zubery등은 개의 하악에 3개의 임시 임플란트를 연속으로 식립하여 Periostest를 이용한 초기 안정성과 조직학적 평가를 시행하였다¹⁶⁾.

국내에서도 임플란트 치료가 보편화 되면서 임시 임플란트의 사용에 대한 임상 적용이 빈번해지고 임플란트 치유기간 동안 임시 수복물로써 뿐만 아니라 하악 전치처럼 임플란트 식립을 위한 공간이 매우 협소한 곳에서 영구 수복을 위한 목적으로 사용되어 성공한 보고들이 나오고 있으며, 최근에는 몇몇 국산 임시 임플란트들이 제작되어 공급 되어지고 있다. 그러나 아직까지 국내산 임시 임플란트들에 대한 기본적인 동물 연구는 많이 이뤄지지 않은 상태이다.

본 연구는 국내에서 개발된 한 회사 제품의 TI를 비글견의 하악에 즉시 발치 후 치은 상방으로 상부 구조를 노출 시켜 식립하고 기능을 부여 하지 않은 상태에서 골유착 상태를 평가 해보고자 한다.

II. 연구대상 및 방법

이 연구에서는 비글 견 2마리를 사용 하였으며 평균 체중은 13kg이고, 평균연령은 2세이었다. 비글 견은 샴타코사의 정해진 원칙에 의해 사육 및 관리 되었으며 시술 1주일 전에 전북대 수의학과 병원 외과의 프로토콜에 의해 혈액 검사, 기생충 검사 및 스킴링을 실시하였다.

이 실험에 사용 된 임시 임플란트는 근래에 국내에서 생산 되어 임상에 빈번히 사용되어 지는 Intermezzo TM implant system (MEGAGEN, KOREA, 직경3.1mm, 길이10mm)을 선택 하였다. 이들 TI는 RBM 표면 처리가 되어 있고, 상부 구조(post)와 일체형으로 되어 있고, fixture는 tapered body 형태이며 나사선은 self-tapping이 가능하도록 고안 되어 있다. 그 밖에도 다수의 임시 임

플란트 식립 시 임시 보철물의 삽입이 용이 하도록 10-15도 정도의 bending이 가능 하도록 고안 되어 있다. 실험에 사용된 임시 임플란트는 실험의 목적

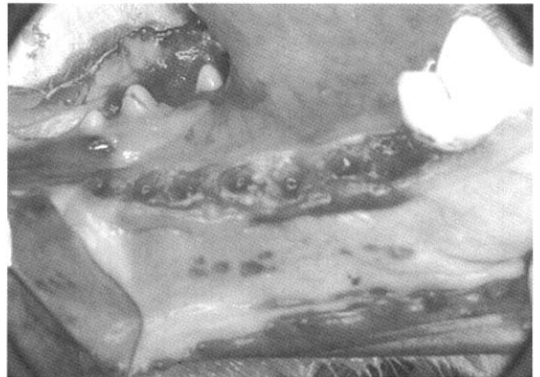


Figure 1. Teeth extraction after flap reflection

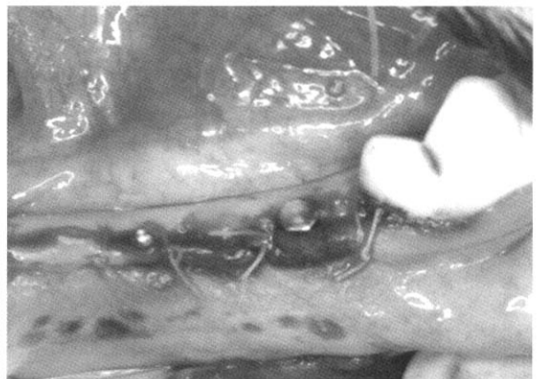


Figure 2. Interrupted suture after Transitional Implant placement

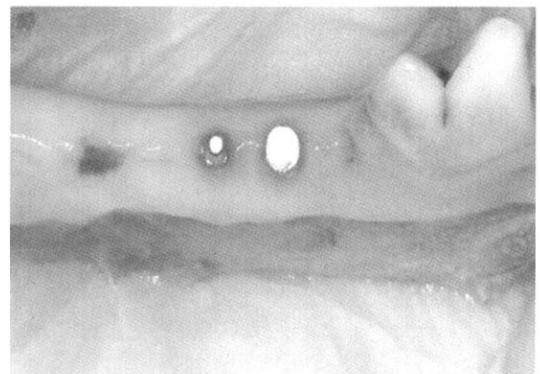

Figure 3. After healing

에 맞게 상부 구조 부분을 식립 시 드라이버 사용이 가능한 길이(3-4mm)만 남겨 놓고 절단 하여 제조사의 원칙에 의해 소독, 포장 된 상태로 제공 받았다. 대조군으로는 SLA 표면 처리가 되고 상부 구조가 overdenture의 ball attachment 형태로 설계된 Mini Drive Lock (INTRA-LOCK, USA, 직경 2.5mm, 길이 10mm)을 식립하였다. 구체적인 실험 계획은 비글 견에서 양측 하악 소구치 부위에서 P1,P2,P3,P4 발치 후 각 두 회사 제품을 하나씩 좌우 양 쪽으로 4개의 TI를 식립 하고 4주 8주 후 조직학적 평가, 방사선학적 평가, 및 Periotest를 이용한 안정성 평가를 하고자한다.

수술은 전북대학교 의의학과 병원의 외과 팀의 전신마취 하에 수행되었다. 전신마취는 atropine sulfate(0.04mg/kg, 대한약품)를 피하 주사한 후 xylazine HCL(2.3mg/kg, 바이엘)과 ketamine (5mg/kg, 유한양행)을 혼합하여 정맥주사 하였으며, 유지 마취는 ketamine으로만 유지 하였다. 수술은 하악 소구치부에 2% lidocaine HCL (1:100,000 epineprine, 광명 약품)으로 국소 마취를 시행 하고, 치아 주위 치은 열구 절개를 하고, 전층 관막을 거상 한 다음 발치가 용이 하도록 기공용 디스크로 치관부를 협설 방향으로 치근 분지부까지 절단하여 근심 치근과 원심치근으로 hemisection을 시행 하였다 [Figure 1]. 발치 즉시 식립 시 가장 어렵고 중요한 사항은 초기 고정을 얻는 것이며 임시 임플란트처럼 직경이 작은 경우 발치 와내에서 초기 고정을 얻기란 매우 어렵기 때문에 발치 전에 식립 하고자 하는 부위의 치 간 골이나 중격골에 initial drilling을 시행 한 후 bone ronger를 이용 하여 조심스럽게 발치를 시행하였다. 발치 후 각각의 제조사가 제시하는 protocol 대로 추가적인 drilling과 임시 임플란트 식립을 시행한 후 viclyl 0-4 흡수성 봉합사를 이용하여 관막을 봉합 하였다[Figure 2]. 임시 임플란트 식립 직 후 방사선 검사 및 Periotest가 시행되었다. 술 후 처치는 chlorhexidine 2%로 일주일간 매일 세정 해주었고, 일주일 이후에는 봉합사를 제거하고 칫솔로

brushing을 해주었다. 술 후 투약은 일주일간 metronidazole (50mg/, 한일약품), tetracycline HCL(20mg/kg, 종근당), prednisolone (0.5mg/kg, 한국파마)를 1일 2회 경구 투여 하였다. 사료는 실험 기간 동안 시판용 연 질식 (도그차우, 네슬레 퓨리나 코리아)을 1일 2회 물과 함께 일정한 시간에 제공 하였다.

조직 관찰을 위한 시편 제작에 앞서 비글 견에 xylazine HCL(2.3mg/kg, 바이엘)과 ketamine (5mg/kg, 유한양행)을 혼합하고 정맥 주사하여 마취 한 후KCL(2mmol/1g, 휴온즈)을 정맥내로 빠르게 주입하여 인락사 시킨 다음 방사선 검사 및 Periotest를 실시 하고 [Figure 3]하악골을 적출 하여 중성 10% 포르말린용액으로 48시간 고정 한 다음, 식립된 각각의 임시 임플란트가 포함되도록 Mini band saw(Proxxon, Japan)을 이용하여 하악골을 절단하여 세절 시편을 형성하였다. 이들 각 시편을 0.1 M PBS 용액으로 충분히 세척한 다음, 70% 알콜 용액으로 3시간 탈수한 다음, vilanueva bone stain 용액으로 4일간 염색하였다. 이를 50%, 70%, 80%, 90% ethyl alcohol로 각 2시간씩, 95% ethyl alcohol로 overnight, 그리고 100% ethyl alcohol로 2시간 탈수하였다. 탈수 후 Propylene oxide로 2시간씩 2번 치환하고, Propylene과 resin을 1:1 비율로 섞은 용액에 3시간, Propylene과 resin을 1:2 비율로 섞은 용액에 16시간, 그리고 순수 resin 용액에 3시간 이상 두어 충분히 resin이 조직에 침투되도록 하였다. 침투과정이 마무리된 후, 새로운 순수 resin용액으로 옮겨, 37°C incubator에서 overnight 시킨 다음, 60°C incubator에서 3일간 중합시켜 연마용 resin block을 제작하였다. 먼저 절삭 면만을 위해 불필요한 부위를 trimer로 절삭하고, hard tissue microtome (Struers Accutom-50, Germany)으로 1mm 두께로 잘라 slide glass위에 부착한 다음, 연마기(Struers Rotopol-35, Germany)를 이용하여 40µm 전후 두께의 비탈회 절편을 제작하였다.

광학 및 형광 현미경적 관찰은 임시 임플란트 주

위의 골조직과 임플란트 계면에서의 조직학적 관찰과 형광약제 투여시기에 따른 석회화 및 골 개조 과정을 관찰하기 위해 제작한 비탈회 표본을 연구용 현미경(BX-51T, Olympus, Japan)을 이용하여 100배 배율로 광학 및 형광 현미경적 관찰을 시행하였다.(Vilanueva stain, original magnification $\times 100$, Tetracycline labeling, original magnification $\times 100$)

조직계측학적 관찰은 광학 현미경을 이용하여 20배 배율의 영상을 채득한 다음 photoshop 프로그램을 이용하여 전체 사진으로 재구성하였다. 이를 영상 분석기(imTechnology, Korea)를 이용하여 임시 임플란트의 전체 길이 또는 임의의 선택 부위의 길이를 측정하고 임시 임플란트에 접촉된 골 부위를 측정하여 임시 임플란트와 골간 접촉율을 산정하였다. (Vilanueva stain, original magnification $\times 20$, 확대사진 Vilanueva stain, original magnification $\times 100$)

III. 결과

1) 임상적결과

(1) 방사선학적 결과

수술 직후 촬영한 방사선 사진에서는 발치와의 치조 백선이 뚜렷하게 나타나고 임시 임플란트와 치조골 사이의 틈새가 보이며 근단부에서는 일부 하치조관을 침범한 경우도 관찰되었다(Figure 4). 시간이 경과함에 따라 4주, 8주 소견에서 발치와는 골 조직이 형성되어 방사선 불투과상의 정도가 증가하고 TI와 골 접촉도 증가하는 양상을 보였고 일부 초기 안정성이 좋지 않았던 실험 군에서는 방사선 투과상이 존재하고, 일부 TI에서는 상부1/3 부위에 인접한 치조골 판이 흡수된 양상을 보였다.

(2) 조직학적 결과

실험군(IntermezzoTM)

4주 소견 : collar 부위는 만성 염증세포가 침윤된

섬유성 치은조직에 의해 피개되었으나 나사산 구조를 이루는 부위는 모두 치조골내에 식립되어 섬유성 미성숙골에 의해 유합되었다. 치조정 부위에서의 골

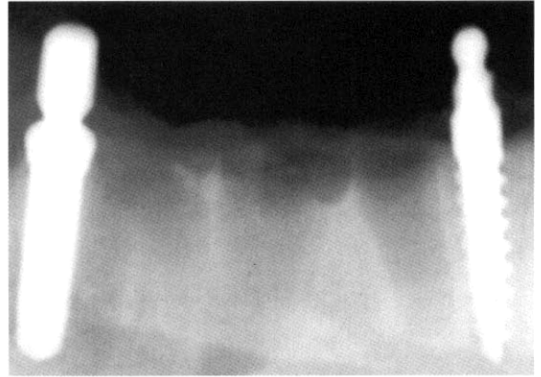


Figure 4. Periapical radiography after immediately TI placement

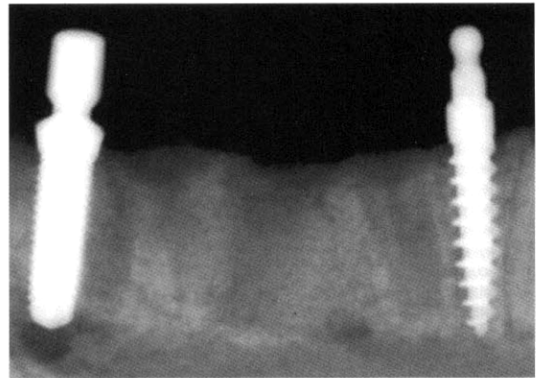


Figure 5. Periapical radiography after 4 weeks

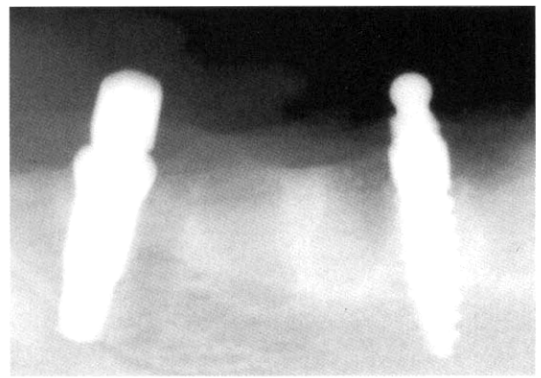


Figure 6. Periapical radiography after 8 weeks

성 유합은 비교적 양호하였으나 하방으로 갈수록 골수강 구조의 확장으로 골성 유합 대신 섬유성 결체 조직에 의해 유합되었으나 뚜렷한 염증 소견은 관찰되지 않았다.(사진부도 1-a). 임시 임플란트와 유합되어 나사산 사이를 채우고 있는 골조직은 성숙 치밀골과 골원 구조의 중심이 확장되어 골수강을 이루며 핑크빛으로 염색되는 미성숙 섬유성 골조직으로 혼재되었다(사진부도 1-b). 형광조직학적 소견상 확장된 골원 중심부 주위로 신생골의 형성을 나타내는 형광선이 동심원 상으로 관찰되며, 신생골에 의해 골성 유착을 보이는 영역에서는 형광선이 임시 임플란트와 직접 연결되는 양상을 나타내었다(사진부도 1-c).

8주 소견 : 4주소견과 달리 나사산 상방의 Collar 부위 일부까지 신생 치조골에 의해 싸여 골성유합을 보였으며 치은부에서의 뚜렷한 염증 소견은 관찰되지 않았다. 매식된 임시 임플란트 전반에 걸쳐 신생골에 의해 골성 유합이 잘 이루어졌다. 비록 하치조관 영역에 인접한 임시 임플란트의 하방부위를 싸고 있는 부위에서는 비교적 넓게 차지하는 골수강에 의해 나사산 사이를 채우고 있는 골량의 감소를 보이고 있으나 4주에 비해 골성 유착을 보이는 영역이 현저히 증가되었다(사진부도 2-a). 나사산 사이는 주위 성숙골과 다소 구분되는 신생 골조직으로 채워졌다. 이들 골조직은 골원구조가 비교적 잘 형성되었으며, 골수강을 이루는 영역이 4주소견에 비해 현저히 감소되었다(사진부도 2-b). 형광 현미경 소견상 임시 임플란트계면을 따라 새롭게 형성된 골조직이 밝은 형광을 나타내었으며, 4주에 비해 그 영역이 보다 임시 임플란트면에 인접되어 관찰되어 임플란트 주위로 새롭게 형성된 상당량의 신생골이 점차적으로 성숙되어 짐을 확인할 수 있었다(사진부도 2-c).

대조군(MDL)

4주 소견 : Collar부위가 염증성 치은조직으로 피개되었고, 치은조직의 하방 유입성장은 뚜렷하지 않았다. 삼각형의 나사산을 지닌 임시 임플란트의 외

형을 따라 부분적으로 신생 골조직에 의한 골성 유합을 이루었으나 상당부위가 흡수된 골조직을 대신 채우고 있는 골수성 결체조직에 의해 섬유조직으로 피개되었다(사진부도 3-a). 골성 유합을 이루는 골조직은 주위 성숙 치밀골과 쉽게 구분되며, 골원 중심부가 확장되면서 골수강을 이루는 영역이 널리 분포되었으며, 임시 임플란트와 직접 접촉하는 골은 교원성 기질의 석회화가 미약한 교원성 골조직 양상을 나타내며, 다수의 작고 큰 골수강 구조가 관찰된다(사진부도 3-b). 형광현미경 사진 소견상 나사산 사이를 채우는 골조직이 판상으로 광범위한 형광을 나타내어 단계적으로 신생골이 침착되었다기 보다는 시기에 신생골의 형성이 활발히 이루어졌음을 시사해준다. 그리고 형광을 나타내는 조직이 임시 임플란트와 직접 접촉하고 있어 신생골들이 임시 임플란트와 양호한 유착을 이룸을 확인할 수 있었다.(사진부도 3-c)

8주 소견 : Collar 부위를 피개하고 있는 치은조직의 염증소견이 현저히 감소되었고 임시 임플란트계면을 따라 치은조직의 하방 성장은 관찰되지 않았다. 4주에서와 달리 임시 임플란트 전반에 걸쳐 골성 유합이 이루어졌다(사진부도 4a). 임시 임플란트의 하방에서 골성 유합을 보이는 골조직일 수록 다양한 크기의 골수강을 함유하고 있어 나사산 사이를 채우는 골량의 감소와 더불어 이들 조직에 의한 골성 유착대신 섬유성 결합을 보이는 부위가 쉽게 관찰되었다. 골성 유합을 보이는 골 조직은 골원 구조가 비교적 뚜렷한 성숙 골조직으로 구성되었으며, 인접 성숙 치밀골과 쉽게 구분되지 않았다. 하치조관에 삽입된 부분은 섬유성 결체조직으로 피개되었으며, 임시 임플란트계면을 따라 골의 성장은 이루어지지 않았다(사진부도 4b). 골성 유합이 잘 이루어진 부위의 형광현미경 사진 상 임시 임플란트계면에서 형광선이 관찰되지 않으며, 단지 작은 크기의 골원 중심부 주위에서 동심원상의 형광선이 관찰되었다(사진 부도4c). 이는 이들 골조직이 안정화된 성숙골로 구성되었음을 시사한다.

Table 1. Average percentage of BIC(Bone-Implant)

	4주	8주
실험군(Intermettzo TM)	39.40±7.35(SD)	44.05 ±16.76
대조군(MDL)	50.751±.48	59.40±0.00

(3)조직계측학적 결과

4주 조직소견은 실험군(Intermettzo TM)이 39.40% (S.D.:7.35), 대조군(MDL)이 50.75%(1.48)의 결과를 보였으며, 8주 조직소견은 실험군이 44.05% (16.75), 대조군이 59.40%(0.00)의 유착율을 보였다(Table 1, Figure 7). 그리고 임의의 특정 세나사선 부위의 골 유착율과 이 부위를 채우고 있는 골량을 측정할 경우를 보면 4주 조직 소견에서는 실험군이 72.6%의 골 유착율과 79.7%의 골량을 보였으며, 대조군에서는 70.4%의 골 유착율과 74.5%의 골량을 보였다. 8주 조직 소견에서는 실험군이 77.4%의 골 유착율과 79.7%의 골량을 보였고, 대조군은 82.9%의 골유착율과 85.2%의 골량을 보였다.

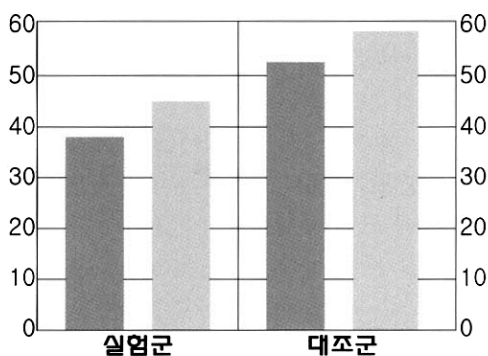


Figure 7. Average percentage of BIC(Bone Implant Contact)

IV. 고찰

본 연구는 국산 임시 임플란트를 비글견 소구치 (P1,P2,P3,P4)를 발치 후 치간 골 또는 중격골에

일회 수술법으로 즉시 식립하고 4, 8주 후에 방사선학적 검사, 치아 동요도, 조직학적 소견, 조직 계측학적 소견등을 평가한 것이다.

골 유착 개념은 1985년 Brånemark에 의해 임플란트 표면과 생활골 사이의 직접적인 결합을 의미한다고 정의된 이래로 여러 연구들에 의해 검증, 평가 되어져 왔으며 골과 임플란트의 부착기전으로 인정받게 되었다¹⁷⁾. Albrektsson 등은 임플란트의 적절한 고정과 성공적인 골 유착에 영향을 미치는 6가지 요소에 대해 논하였는데, 여기에는 임플란트 재료의 생체 적합성, 임플란트의 외형, 표면조건, 수용부 골의 조건, 수술 술식, 하중조건등이 포함된다¹⁸⁾.

여러 연구들에 의해 임플란트의 초기 안정성은 골 유착을 달성하는데 필수 조건으로 정의 되었고^{18,19,20)}, Meredith는 임플란트의 초기안정성이 골 유착을 위해 유용한 predictor라고 제안했을 만큼 성공적인 골유착에 중요한 요소로 여겨지고 있다²¹⁾. 임플란트의 초기안정성을 측정하는 방법은 Periotest (Siemens-Gulden, Bensheim, Germany) 또는 the Dental Fine Tester (Kyocera, Kyoto, Japan)가 사용 되었는데 측정 거리, 방향, 타격 각도, 술자의 숙련도에 따라 수치가 약간 달라지는 경향이 있어 임플란트의 초기 안정성을 측정하는데 불안정하다고 규정되어 있다²¹⁾. 본 실험에서는 Periotest를 사용하여 임플란트의 초기 안정성과 4주, 8주 희생시의 임플란트의 안정성을 평가 하였다. Periotest value (PTV)는 -8에서 +99까지 수치로 기록되며, 임플란트 직경이 클수록 수치가 낮으며 상악보다 하악에서 더 낮다. 즉 PTV는 식립 위치와 직경에 좌우되며, 임플란트의 표면적이나 종류, cortical engagement 정도에는 크게 영향을 받지 않는다. 각각의 임시 임플란트 식립 후 PTV는 +0 ~-4정

도로 각 임플란트 마다 비슷한 수치를 보였다. 전반적인 PTV가 높게 나온 이유는 즉시 발치 후 좁은 치간골이나 중격골에 정교한 드릴링이 어려운 점도 있고 기존 임플란트 보다 작은 직경이 영향을 준 것 같다. 실험견 희생시의 PTV는 4주에서는 전반적으로 약간 증가된 양상으로 나타났고 8주에서는 식립 시와 비슷하거나 약간 증가된 수치를 보였다. 일반적으로 임플란트의 안정성은 식립 후 초기 몇 주 동안에는 피사된 골의 재개조 되는 시기와 맞물려 감소하고 이어서 신생골의 침착으로 시간이 지날수록 증가한다^{22,23}. Brånemark등은 쥐의 경골에 24Ncm 식립된 평활면 임플란트의 reverse torque test에서 2주와 4주의 reverse torque가 각각 20.19Ncm으로 감소하였고 8주 이후에는 30Ncm로 증가하였다고 보고하였다²⁴. 본 실험에서 PTV를 통한 임시 임플란트의 안정성 평가는 임플란트 식립시의 불안정한 초기 고정, 임플란트의 작은 직경으로 인한 고정의 불안정성 등으로 인해 안정적인 수치를 나타내지 않아 구체적으로 수식화 하지는 않고 참고 사항으로 삼았다.

방사선 검사에서는 식립 초기에는 인접 발치와의 뚜렷한 방사선 투과상과 식립된 임시 임플란트 주위에 틈새들이 관찰되며, 초기 안정성이 부족한 일부 TI에서는 커다란 방사선 투과상을 관찰 할 수 있었으며, 4주, 8주 방사선 검사에서 시간이 지남에 따라 임시 임플란트 주변의 틈새들이 점점 없어지고 발치와도 점점 치유되는 양상을 보였으나 초기 안정성이 부족했던 일부 실험군의 임시 임플란트에서의 방사선 투과상은 없어지지 않고 존재했다.

임시 임플란트의 골 유착에 대한 연구들 중 Zubery등은 개에서의 조직계측학 연구에서 즉시 식립 후 11~12주 동안 하중을 가한 실험군에서는 46.1%의 평균 BIC를, 하중을 가하지 않은 대조군은 54.0%의 평균 BIC를 나타냈다고 보고 하였다¹⁶.

Froum등은 인간에서 6~27개월 동안 즉시 하중을 가한 임시 임플란트의 조직계측학적 연구를 발표하였다. 21명의 환자에서 골내 임플란트 사이에 평

활한 표면을 가진 33개의 임시 임플란트를 식립하고 각각의 임플란트 치유 기간 동안 고정성 임시 보철물을 장착하여 사용한 후 트레핀 버를 사용하여 제거한 다음 조직 형태 계측학적 분석을 하였다. 평균 BIC는 $52.9\% \pm 13.81\%$ (25.1%에서 83%까지의 범위) 였으며 이는 기존의 평활면을 가진 임플란트의 조직계측학적 연구에서 보고된 결과들과 비슷한 결과라고 보고 하였다⁴⁴.

본 연구에서는 사용된 실험군은(Intermezzo, TM) RBM(resorbable blasted media)으로 표면 처리를 한 제품이고 대조군은(MDL) SLA(sandblasted with larger-grit and acid etched)방식으로 표면 처리된 제품이다. 광 등은 성견의 장골에 4종의 다른 표면을 가진 임플란트를 식립 하고 8주 후 조직 소견연구에서 각각의 BIC가 HA군에서는 $82.5 \pm 12.4\%$, SLA군에서 $66.3 \pm 18.2\%$, RBM군은 $51.1 \pm 12.3\%$, 평활면 표면군은 $50.15 \pm 18.1\%$ 이라고 발표하였다²⁵.

Novaes등은 성견에 4종의 다른 표면을 가진 임플란트를 발치 3개월 후 식립하고 봉합 한 뒤 하중을 가하지 않고 3개월의 치유 기간이 지난 뒤 조직계측학적 연구를 통한 임플란트 표면에 따른 골 유착율을 비교하였다. 이 연구에 따르면 임플란트의 중간 1/3부위의 평균 BIC가 평활면 표면군에서 41.1%, TPS 표면군에서 48.9%, HA 표면군에서 57.9%, RBM 표면군에서 68.5%라고 보고 하였으며 RBM표면군의 골유착율이 평활면 표면군의 골유착율 보다 높았다고 결론을 지었다²⁶. Evans등과 Novaes등은 임플란트 중간 1/3 부위에서 골 유착율을 산정하는 것을 제안 하였다^{27,28}. 일반적으로 성견을 대상으로 한 임플란트 실험의 경우 임플란트의 상부 1/3의 부위에서는 특히 협측 피질골판의 흡수와 임플란트의 평활면 collar 부위에서의 상피세포의 하방증식이 빈번하게 일어나고²⁹⁻³¹, 근단 1/3 부위에서는 임플란트 식립시 하치조관을 침범하거나 너무 근접하게 되고^{28,32} 조직계측학적 분석의 신뢰성을 떨어뜨릴 가능성이 있어 중간 1/3 부위의 골유착을 만을 산정하였다. 본 연구도 위의 제안을 고려

하여 전체적인 골유착율 이외에 중간 부위의 특정한 세 나사선을 선택 하여 이 부분의 골 유착율과 이 부위를 채우는 골량을 측정 한 결과는 전체 골유착율의 경우 4주 조직소견은 실험군(Intermezzo TM)이 39.40% (S.D. :7.35), 대조군(MDL)이 50.75% (1.48)의 결과를 보였으며, 8주 조직소견은 실험군이 44.05%(16.75), 대조군이 59.40%(0.00)의 골 유착율을 보였다. 그리고 임의의 특정 세 나사선 부위의 골 유착율과 이 부위를 채우고 있는 골량을 측정 한 경우를 보면 4주 조직 소견에서는 실험군이 72.6%의 골 유착율과 79.7%의 골량을 보였으며, 대조군에서는 70.4%의 골 유착율과 74.5%의 골량을 보였다. 8주 조직 소견에서는 실험군이 77.4%의 골 유착율과 79.7%의 골량을 보였고, 대조군은 82.9%의 골유착율과 85.2%의 골량을 보였다. 위의 실험 결과는 다른 여러 연구자들의 임플란트 표면에 따른 조직학적 연구 결과와 비교해 볼 때 큰 차이를 보이지는 않았으며 실험군과 대조군의 골 유착율의 비교에서도 골 유착 능력에 대한 차이가 있는 것 같지는 않다. 이 실험을 하면서 아쉬웠던 점은 시간이 충분히 주어지지 않아 발치 후 발치와가 충분히 치유 된 다음에 TI를 식립 하였다면 더 좋은 초기 안정성 및 골 유착율을 얻지 않았을까? 하는 점과 조건이 허락 한다면 좀 더 많은 수의 TI를 식립하여 결과치의 신뢰성을 좀 더 높였더라면 하는 아쉬움이다. 이 점은 앞으로 국산 TI에 대한 좀 더 많은 임상 및 동물 연구를 통하여 보완 되어지고 많은 데이터들이 축적 되어야 할 것이다.

V. 결론

국산 TI의 초기 골 유착에 대한 연구가 조직학적 평가, 방사선학적 평가 등으로 이루어 졌으며, 이 연구 결과를 기초로 하여 다음과 같은 결론을 내릴 수 있었다.

1. 성공적인 임시 임플란트의 골 유착을 위해서는 주위 조직의 손상을 최소화 할 수 있는 섬세한

수술이 요구되며, 무엇보다도 임시 임플란트의 초기 안정성이 매우 중요한 요소로 작용한다.

2. 식립 된 임시 임플란트들은 시간이 경과함에 따라 표면 주위에 신생 골조직의 형성을 의미 하는 임상적, 조직학적 소견을 보였으며, 골유착율 또한 증가하는 양상을 보였다.
3. 실험군과 대조군의 조직학적 소견 및 골 유착율은 다른 기존의 임플란트나 임시 임플란트에 대한 조직학적 실험들의 결과와 유사한 결과를 보였다.

이번 연구는 국산 임시 임플란트의 골 유착에 대한 능력을 평가하는데 좋은 계기를 마련해 주었다.

참고문헌

1. Brånemark PI: Osseointegration and its experimental back ground. J Prosthet Dent 1983;50:399- 410.
2. Alberktsson T, Dahl E, Enbom L, et al. Osseointegrated oral implants: A Swedish multicenter study of 8.139 consecutively inserted Novel pharma implants. J Periodontal 1988;59:287-296.
3. Froum S, Emtiaz S, Bloom MJ, Tarnow DP. The use of transitional implants for immediate fixed temporary prostheses in cases of implant restorations. Pract Periodontics Aesthet Dent 1998;10:737-746.
4. Petrungaro PS. Fixed temporization and bone-augmented ridge stabilization with transitional implants. Pract Periodontics Aesthet Dent 1997;9:1071-1078.
5. Nagata M, Nagaoka S, Mukunoki O. The efficacy of modular transitional implants placed simultaneously with implant fixtures. Compend Contin Educ Dent

- 1999;20:39-42, 44.
6. Bichacho N, Landsberg CJ, Rohrer M, Davidovich Y. Immediate fixed transitional restoration in implant therapy. *Pract Periodontics Aesthet Dent* 1999;11: 45-51.
 7. Bohsali K, Simon H, Kan JY, Redd M. Modular transitional implants to support the interim maxillary overdenture. *Compend Contin Educ Dent* 1999;20: 975-978.
 8. Petrungaro PS. Reconstruction of severely resorbed atrophic maxillae and management with transitional implants. *Implant Dent* 2000;9:271-277.
 9. Minsk L. Interim implants for immediate loading of temporary restorations. *Compend Contin Educ Dent* 2001;22: 186-196.
 10. Brown MS, Tarnow DP. Fixed provision- alization with transitional implants for partially edentulous patients: A case report. *Pract Periodontics Aesthet Dent* 2001;13:123-127
 11. Simon H, Angelo A Caputo. Removal torque of immediately loaded transi- tional endosseous implants in human subjects. *Int J Oral Maxillofac Implants* 2002;17:839-845
 12. Krennmair G, Weinländer M, Schmidinger S. Provisional implants for anchoring removable interim prostheses in edentulous jaws: A clinical study. *Int J Oral Maxillofac Implants* 2003;18:582-588
 13. Ahn MR, An KM, Choi JH, Sohn DS. Immediate loading with mini dental im- plants in the fully edentulous mandible. *Implant Dent* 2004;13:367-372
 14. Froum SJ, Simon H, Cho SC, Elian N, Rohrer MD, Tarnow DP. Histologic evaluation of bone implant contact of immediately loaded transitional implants after 6 to 27 months. *Int J Oral Maxillofac Implants* 2005;20:54-60
 15. Chopard RP. Histomorphometric evalua- tion of new bone formation in the dia- betic rats submitted to insertion of the temporary implants. *J Braz Dent* 2004;15:no2
 16. Zubery Y, Bichacho N, Moses O, Tal H. Immediate loading of modular transi- tional implants: A histologic and histo- morphometric study in dog. *Int J Restorative Dent* 1999;19:343-353
 17. Brånemark PI: *Introduction to osseoin- tegration in Clinical Dentistry*. p.l. Berlin, Chicago, Tokyo, Quintessence, 1985
 18. Albrektsson T, Brånemark PI, Hansson HA, & Lindström J : *Osseointegrated ti- tanium implants: requirements for en- suring a long-lasting, direct bone to im- plant anchorage in man*. *Acta Orthopaedica Scandinavica* 1981;52: 155-170.
 19. Brånemark PI, Hansson BO, Adell R, Breine U, Lindström J, Hallen O, Öhman O : *Osseointegrated implants in the treatment of the edentulous jaw. Experience from a 10-year period*. *Scandinavian Journal of Plastic Reconstructive Surgery* 1981; 16: 1.-132
 20. Adell R, Lekholm U, Rockler B, Brånemark PI : *A 15-year study of os- seointegrated implants in the treatment of the edentulous jaw*. *International Journal of Oral Surgery* 1981; 10:387-416
 21. Meredith N: *Assessment of implant sta- bility as a prognostic determinant*. *International Journal of Prosthodontics*

- 1998;11: 491-501
22. Bra°nemark PI, Zarb GA, Albrektsson T., : Tissue integrated prostheses : osseointegration in clinical dentistry,1985: 1-343 Chicago: Quintessence.
 23. Roberts WE, Garetto LP, De Castro RA: Remodeling of devitalized bone threatens periosteal margin integrity of endosseous titanium implants with threaded or smooth surfaces: indications for provisional loading and axially directed occlusion. Journal of Indiana Dental Association1989; 68: 19.24
 24. Bra°nemark KR, Ohnrell LO, Nilsson P, Thomsen P:Biomechanical characterization of osseointegration during healing: an experimental in vivo study in the rat. Biomaterials 1997; 18:969-978
 25. Kwak JW, Kim TH, Park HJ, Oh HK: 성견 장골에서 임플란트 표면 처리 방법에 따른 골 유착 효과. 대한악안면성형재건외과학회지 2004; 26: 531-540
 26. Novaes AB Jr, Souza SL, Oliveira PT, Souza AM, : Histomorphometric Analysis of the Bone-Implant Contact Obtained with 4 Different Implant Surface Treatments Placed Side by Side in the Dog Mandible, INT J ORAL MAXILLOFAC IMPLANTS 2002;17:377-383
 27. Evans GH, Mendez AJ, Caudill RF.: Loaded and nonloaded titanium versus hydroxylapatite-coated threaded implants in the canine mandible. Int J Oral Maxillofac Implants 1996;11:360-371
 28. Novaes AB Jr, Vidigal GM Jr, Novaes AB, Grisi MFM, Polloni S, Rosa A. Immediate implants placed into infected sites: A histomorphometric study in dogs. Int J Oral Maxillofac Implants 1998;13:422-427
 29. Block MS, Kent JN, Kay JF.: Evaluation of hydroxylapatitecoated titanium dental implants in dogs. J Oral Maxillofac Surg 1987;45:601-607
 30. Gammage DD, Bowman AE, Meffert RM, Cassingham RJ, Davenport WA.: A histologic and scanning electron microscopic comparison of the osseous interface in loaded IMZ and Integral implants. Int J Periodontics Restorative Den1990;10:125.135.
 31. Weber HP, Buser D, Donath K, et al.: Comparison of healed tissues adjacent to submerged and non-submerged unloaded titanium dental implants. Clin Oral Implants Res 1996;7:11-19
 32. Lincks J, Boyan BD, Blanchard CR: Response of MG63 osteoblast-like cells to titanium alloy is dependent on surface roughness and composition. Biomaterials 1998;19:2219-2232

Study on osseointegration of a Korean Transitional implant system in beagle dog

Wook-Jae Lee, Jong-Won Jung, Yun-Sang Kim, Sung-Hee Pi, Hyung-Keun You,
Hyung-Shik Shin

Department of Periodontology, School of Dentistry, Wonkwang University

Purpose : Recently, dental implant systems have been widely used for the treatment of the extraction site, but we have been confronted with many limitations in esthetics, phonetics and function. Transitional implants(TI) were developed as a method of providing fixed provisional restorations during conventional implant healing. Until now, little data have been provided on korean transitional implants.

The purpose of this study is to evaluate the implant placement site histologically after 4 weeks and 8 weeks.

Materials and Methods : Test group(Intermetzzo™ MEGAGEN, KOREA) and control group(Mini Drive Lock, Intra Rock, U.S.A.) were immediately placed in interseptal or interproximal bone of beagle dog after mandibular premolars extraction, and had a healing period with non-submerged state but without loading. Both TI surfaces were composed of rough surfaces.

Results : In the test group, the average percentage of BIC were respectively 39.40%(SD7.35) after 4 weeks and 44.05%(16.76) after 8 weeks, and In the control group were 50.75%(1.48) and 59.40%(0.00).

Discussion : We evaluated the initial ability of the osseointegration of TI through this study. Because TI is placed with a conventional implant simultaneously and loaded immediately, the ability of osseointegration is a very important factor for the success of TI during the initial healing phase.

Conclusion : The results of the histological evaluation of these two groups were similar to those mentioned in other studies for osseointegration of implant.