대한세포병리학회지 제 17 권 제 2 호
The Korean Journal of Cytopathology
17 (2) : 136-142 2006
ISSN 1017-0391

자궁목 융모샘 샘암종의 세포 소견
-2예 보고-

단국대학교병원 병리과

김 봉 희

= **Abstract** =

Cytologic Features of Villoglandular Adenocarcinoma of the Uterine Cervix
- A Report of Two Cases -

Bohng Hee Kim, M.D.

Department of Pathology, Dankook University Hospital

Villoglandular adenocarcinoma of uterine cervix has recently been described, and is characterized by good prognosis and occurrence in young women, except a small number of cases. Morphologically, it exclusively shows villoglandular growth and mild to moderate nuclear atypia, the cytologic diagnoses have been frequently missed due to interpretation error. We report here on the cytologic findings of two cases, and both cases were not diagnosed as adenocarcinoma before punch biopsy. One of these cases showed previously described characteristic features such as high cellularity and large tissue fragments with long villous fronds lined by columnar cell with mild nuclear atypia. The other showed moderate cellularity of somewhat smaller clusters without long villous structures. The clusters showed marked nuclear overlapping and the nuclei showed distinct moderate atypia with hyperchromasia and coarse chromatin pattern. The nucleoli were indistinct. Recognition of these features will be helpful to avoid underdiagnosis as a benign lesion, although diagnosis is still difficult in a portion of the cases.

Key words: Uterine cervix, Cytology, Villoglandular adenocarcinoma

논문접수 : 2006년 7월 18일
게재승인 : 2006년 9월 15일

책임저자 : 김 봉 희
주 소 : (330-715) 충청남도 천안시 안서동 산 16-5, 단국대학교병원 병리과
전 화 : 041-550-6979,
팩 스 : 041-561-9127
E-mail address: bohnghee@hanmail.net

서 론

자궁목의 융모샘 샘암종은 1989년[1]에 처음으로 소개된 샘암종의 아형으로, 외장성 유두상 성장을 보이고 예후가 좋으며 젊은 나이에 발생하는 것을 특징으로 한다. 비교적 예후가 좋기 때문에, 특정 조건하에서 원뿔절제술과 같은 고식적 치료를 시행하여 왔지만, 최근에는 재발로 인한 사망이 소수 보고 되면서 주의를 요하고 있다.

자궁목 융모샘 샘암종의 세포 소견을 주로 다룬 논문들은 4편으로[2-5] 총 18명의 환자의 자궁목 세포 도말검사가 보고되어 있다. 이들의 종양세포들이 경도 혹은 중등도의 이형성을 보였고 이런 소견으로 인하여 조직검사 전에 악성으로 진단된 예는 없거나 소수였다고 하였다. 그러나 증례들을 재검사한 결과, 알려진 세포 소견들을 잘 숙지함으로써 융모샘 샘암종을 시사할 수 있을 것이라고 하였다.

저자는 본 기관에서 자궁목 융모샘 샘암종 2예를 경험하여 세포 소견을 보고하면서, 감별진단, 특히 양성병변과의 감별에 중점을 두어 문헌고찰을 하였다.

증 례 1

임상 소견

환자는 44세 여자로 비정상적인 질출혈로 내원하였다. 내원 2년전 정기 검진시 자궁목 세포검사상 “비전형성 샘 상피세포”로 진단받았고, 동시에 시행한 생검상 만성염증으로 진단받았으며 편평원주상피 결합부가 포함되지 않았다고 기술되어 있었다. 과거력상 특이사항이 없었고, 가족력상 아버지가 위샘암종이 있었다. 내진 소견상, 자궁목에 미란이 관찰되어 세포검사와 생검을 동시에 시행하였고 샘암종과 고등급 편평상피내 암종으로 진단되었다. 병기는 IB1으로 Wertheim 수술과 골반 림프절 절제술을 시행하였다. HPV DNA검사는 시행하지 않았다. 이후 16개월의 추적관찰기간 동안 재발되지 않았다.

세포 소견

내원 2년전에 실시한 세포도말 검사의 재검이 가능하였다. 본 기관에서는 압설자와 솔을 병용하여 세포채취를 하였다. 통상의 도말표본에서 많은 종양세포들이 관찰되었으며, 부분적으로는 긴 유두상 가지들을 보이는 약 15 mm 장경의 큰 조직절편들이 도말되었고 (Fig. 1), 그 외에 상대적으로 작은 세포군집들이나 개개로 흩어진 이형성세포들도 많이 관찰되었다. 배경은 깨끗하였다. 다소 느슨한 군집이나 개개로 도말된 세포들에서 원주모양의 세포질이 잘 관찰되어, 속자궁목 세포 기원임을 알 수 있었다 (Fig. 2). 대부분의 종양 세포들의 핵은 중간 편평상피세포와 비교해서 약간 커지거나 비슷했고 다염색성도 경미하였으며, 핵소체는 없었다. 소수의 유사분열을 관찰하였다. 국소적으로 중등도의 핵크기 부동성이나 중등도의 다염색성과 과립성 염색질을 보였다.

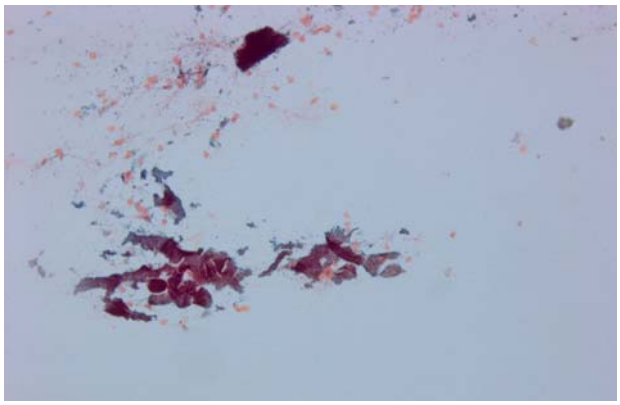

Fig. 1. Cytologic finding of case 1. On the low power field, there are large tissue fragments with long papillary fronds in a clear background. (Papanicolaou)

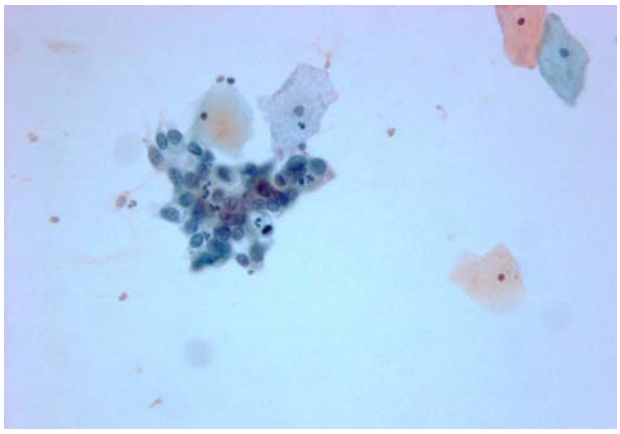

Fig. 2. Cytologic finding of case 1. Tumor cells are columnar and contain mucinous cytoplasm. The nuclei show regular appearance and mild hyperchromasia. One mitosis is present. (Papanicolaou)

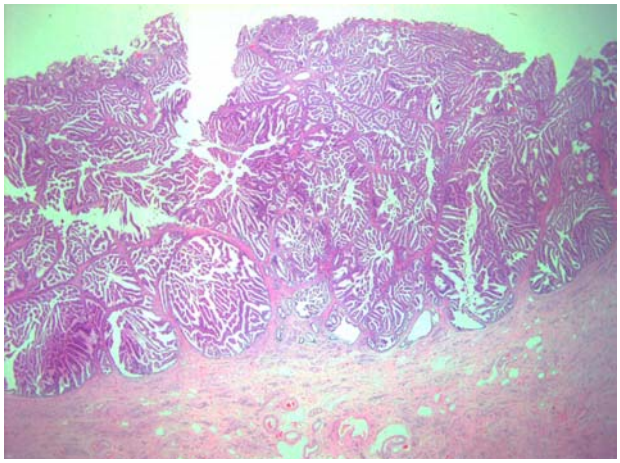

Fig. 3. Histological finding of case 1. The tumor exclusively shows villoglandular pattern and the invasive component is well demarcated.

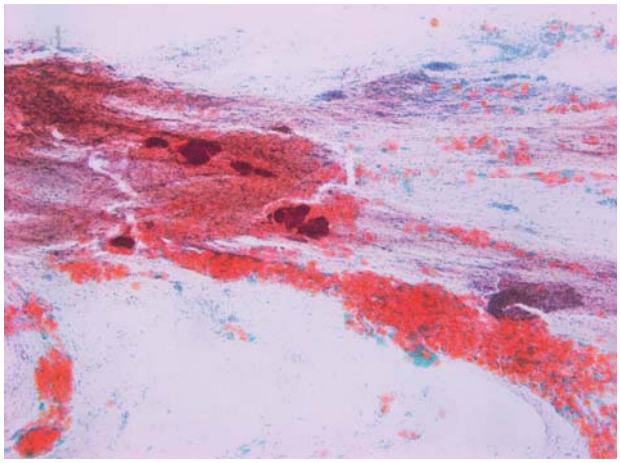

Fig. 4. Cytological finding of case 2. On the low power view, there are smaller tight clusters of atypical cells in a dirty background. (Papanicolaou)

육안 및 조직 소견

속자궁목에 4×2.5cm 종양이 있었으며, 자궁목 벽의 내측 2/3이내로 침윤하고 있었다. 약 90%가 융모샘 구조를 보였고 침윤경계부위에서도 경계가 좋았다 (Fig. 3). 종양은 점액성 상피세포들로 구성되어있었고 대부분에서 경도의 이형성을 보였다. 국소부위에서 융모샘 구조를 유지하면서 핵의 이형성이 중등도로 심해지고 흔한 유사분열을 보였다. 유사분열은 1개 고배율상 6개까지 관찰되는 부위도 있었으나, 평균 10개 고배율상 10.8로 관찰되었다. 림프관과 혈관의 침윤은 없었고, 림프절 전이도 관찰되지 않았다. 종양은 자궁체 하부를 침윤하였다. 편평원주 접합부 표면에서 0.9×0.6cm 크기의 체모양 구조를 보이는 통상의 샘암종과 0.9cm에 걸쳐 불연속적으로 존재하는 편평상피내 암종이 관찰되었다. 자궁주위조직, 질, 그리고 우측 부속기에는 특이 사항이 관찰되지 않았다.

증 례 2

임상 소견

환자는 47세 여자로 약 1년 전부터 발생한 비정상적 질출혈로 내원하였다. 과거력상 10년 동안 피임약을 복용하고 있었다. 3년 전 자궁경부 검사상 혹이 보인다는 말을 들었으며, 3년전과 2년전에 시행한 자궁경부 세포 검사상 양성병변으로 진단되었다. 금번에 시행한 내진상 자궁목외반과 미란이 관찰되고 콩만한 종괴가 보여 세포검사와 생검을 동시에 시행하였으며, 샘암종을 진단받고 Wertheim 수술과 골반 림프절 절제술을 시행하였다. 병기는 IB1이고, 수술 전 시행한 CEA와 AFP은 각각 0.904 ng/mL와 1.2 ng/mL로 정상범위였고, HPV DNA 검사는 시행하지 않았다. 2개월의 추적관찰기간동안 재발되지 않았다.

세포 소견

통상의 도말표본에서 세포충실성은 중등도로, 긴 유두모양 가지가 없는 세포군집들이 흩어져 있었고 (Fig. 4) 소수의 개별세포들이 관찰되었다. 도말배경은 염증세포나 변성 혹은 괴사세포들로 인하여 지저분하고 몇 개의 포식세포들도 관찰 되었다. 한 두개의 세포군집에서 고배율상 혈관 중심축이 관찰되어 유두상 구조임을 나타내었다 (Fig. 5). 세포 군집들은 대체로 밀도가 높고 핵의 중첩이 심하였으며, 흔히 다형핵 백혈구들의 침윤이 관찰되었다. 이들 세포군의 가장자리나 다소 느슨한 군집내에서 원주모양의 세포질이 관찰되어 속자궁 세포기원임을 알 수 있었으며, 한개의 로제트형성이 관찰되었다 (Fig. 6). 핵은 중간 편평상피세포에 비해 약간 커져있었고, 중등도의 다염색성과 과립성 염색질을 보였다. 핵소체는 분명치 않았고, 소수의 유사분열이 관찰되었다. 3년전에 양성병변으로 진단된 검체를 재검하였을 때, 종양세포로 이루

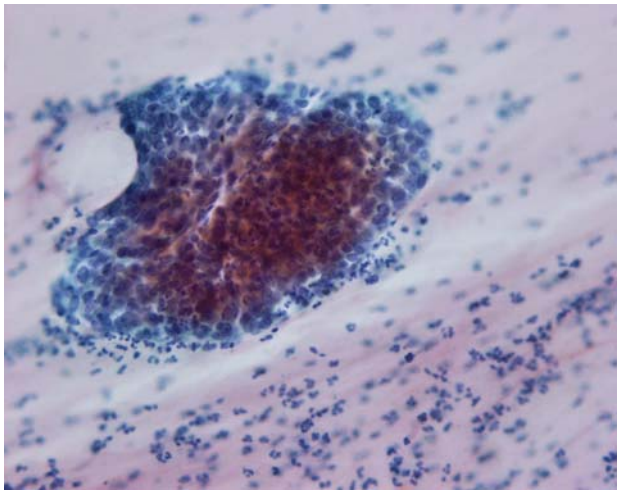

Fig. 5. Cytologic finding of case 2. On the high power field, a papillary structure containing central core is recognized. The tight cell cluster is infiltrated by polymorphs. (Papanicolaou)

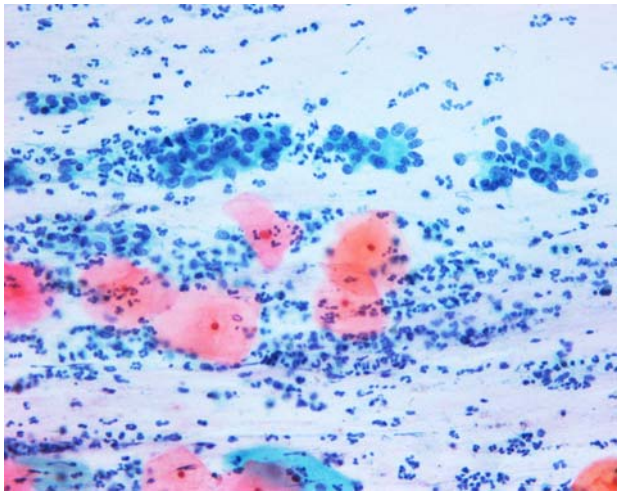

Fig. 6. Cytologic finding of case 2. In areas, tumor cells are columnar and contain mucinous cytoplasm. The nuclei show moderate anisonucleosis, hyperchromasia and coarse chromatin pattern. Only one rosette is seen. (Papanicolaou)

어진 소수의 작은 군집들이 금번 검체와 유사한 도말 배경에서 관찰되었다.

육안 및 조직 소견

속자궁목에 3.5×3.3×0.6cm의 외장성 융모성 성장을 보이는 종양이 관찰되었으며, 자궁체, 질 상부, 자궁 주위조직, 그리고 우측 부속기에는 특이소견이 없었다. 조직 소견은 95% 이상이 외장성 유두상 성장을

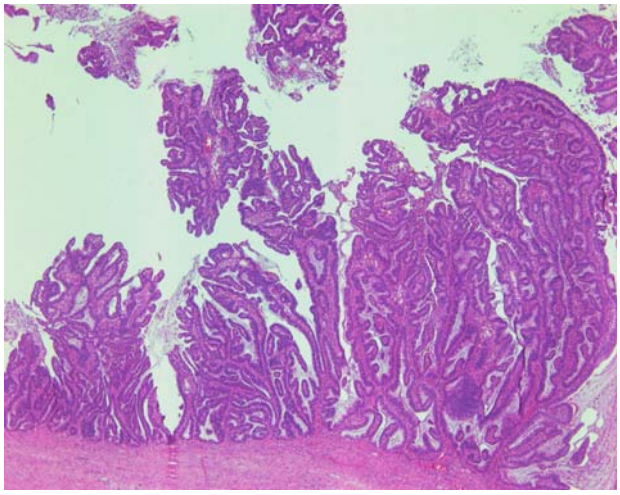

Fig. 7. Microscopic finding of case 2. The tumor shows exophytic villous growth.

보이고 (Fig. 7), 편평원주 접합부에서 3 mm 깊이와 7mm 넓이의 미세침윤 부위가 보였다. 종양은 거의 대부분이 점액을 함유하지 않은 세포들로 이루어져 있었고, 핵은 비교적 균일하게 중등도의 다염색성과 과립성 염색질을 보였다. 핵소체는 분명하지 않았다. 국소적으로 유사분열이 10개 고배율상 41개까지 보이는 부위가 있었으나, 10개 고배율상 평균 14.2개로 관찰되었다. 림프관과 혈관의 침윤은 없었고, 림프절 전이도 없었다. 동반된 상피내 종양을 관찰하기 위해 거의 전 자궁목을 조직검사 하였으나, 다른 병변은 동반되지 않았다.

고 찰

융모샘 샘암종은 1989년 Young과 Scully[1]에 의해 처음으로 자궁목 샘암종의 한 아형으로 기술되어, 현재까지 33편의 논문에서 약 130명의 환자가 보고 되었으며 일부 기관들[6,7]에 의하면 자궁목 샘암종의 4.2~4.8%를 차지한다고 하였다. 초기 논문들[1,8]에 의하면, 조직학적으로 외장성 유두상 성장을 하여 대부분 침윤이 없거나 표재성 침윤을 하고, 종양의 핵은 경도 혹은 중등도의 이형성을 보인다고 하였다. 모두 자궁 내에 국한된 종양으로 추적관찰기간 동안 재발이 없었으며, 예후가 좋으므로 임신을 원하는 경우 특정조건하에서 원뿔절제술등의 보존적인 치료방법을 허용하였다.

이후의 논문들에서는 재발[7,9-11]과 이로 인한 사망,[7,9,10] 림프절 전이,[6,7,10,12,13] 분화가 나쁜 다른 침윤성 암종의 동반,[7,10,14-16] 흔한 유사분열(평균 43/10 HPF),[6] 그리고 폐경기 여성에서의 발생[17,18]등 초기의 정의에 벗어나는 증례들이 소수 보고 되고 있다. 따라서 원뿔절제술 같은 고식적 치료에 대해 주의를 요하고 있으며,[9,14,15,17] 융모샘 샘암종의 정의가 앞으로 더 정확히 이루어져야한다고 주장하였다.[10]

본 논문의 증례 1은 대부분이 융모샘 구조를 보이고 침윤부위에서도 경계가 좋았으며 경도의 이형성을 보여 융모샘 샘암종으로 진단할 수 있었으나, 국소적으로 통상의 샘암종에서 관찰되는 체모양구조의 침윤성 암종이 관찰되었다. 증례 2는 95% 이상에서 외장성 유두상 성장을 보이고 중등도의 이형성을 보여서 초기[1,8]에 기술된 융모샘 샘암종에 부합하였다.

세포 소견에 대한 기술을 보면, 이형성을 보이는 속자궁목 세포들이 중등도 혹은 높은 세포밀도로 존재하고, 구조적으로는 가장자리가 매끈한 큰 조직조각이나 치밀한 군집형태로 나타나고, 거의 모든 증례에서 국소적으로나마 유두상 군집을 보였다. 세포 군집 내의 핵들은 과밀하게 모여 있거나 심한중첩을 보였다. 핵/세포질 비율이 높아 세포질이 거의 안보일수도 있고, 핵은 작고(중간 편평상피 핵의 1.5~2배까지 기술) 난형으로 다염색성을 보였다. 염색질은 과립상으로 고르게 분포되어 있었고, 핵소체는 뚜렷하지 않았다. 그 외에 상피내 샘암종 혹은 통상의 샘암종의 특징적인 세포소견으로 알려진 로제트 형성이나 페터링, 혹은 공모양 세포덩어리나 개개로 도말된 이형성 세포는 보고들 사이에 이견이 있었다.[2-5,17] 도말배경은 깨끗하거나 급성염증이나 신선 혈을 보였고, 괴사를 기술한 예는 1예[5]였다.

총 18명의 환자[2-5]에서 채취한 24개의 도말 슬라이드 중 “AGUS, favor neoplastic”이상으로 진단된 경우가 7개, 이형성세포 혹은 이상도말소견이 9개, 정상 혹은 양성 이형성이 8개였다. 조직검사[1]에서도 표면부위만 작게 채취된 3예에서는 처음 판독한 병리전문의가 양성병변으로 진단하였다고 하였다. 따라서 세포검사시 가장 주의하여야 할 점은 양성병변으로 간과하는 것이라 생각되며, 양성감별 진단으로는 반응성 속자궁목 세포, 미세샘증식, 자궁내막세포, 그리고 자궁관 화생세포 등이 있다.

반응성 속자궁목 세포에서는 벌집구조와 핵/세포질 비율이 유지되며, 핵의 중첩이 심하지 않고 뚜렷한 핵소체 외에는 악성을 시사할만한 핵의 특징을 보이지 않는다.[1,20,21,22] 또한 핵이 균일하게 커져있고 과립성 염색질을 보이나 핵소체가 분명하지 않은 소견은 반응성 속자궁목 세포에서는 생소한 소견이다.[25] 미세샘증식은 입방 혹은 원주세포와 편평상피화생 세포의 혼합구성으로 이루어지며, 구조상 작은 창들이 세포벽을 공유하는 것을 특징으로 한다.[22]

자궁내막세포의 경우는 브러시로 자궁목-자궁내막 경계부위를 문질러 세포를 채취하거나, 월경시 혹은 비정상적인 상황에서 저절로 자궁내막세포가 떨어져 나오는 경우가 있다. 전자의 경우[23]에는 가지를 치는 큰 조직조각이나 판상으로 나타나고, 후자의 경우[23,24]에는 작은 덩어리나 공모양으로 도말되는데, 분명한 자궁내막 기질세포를 인지하면 감별진단에 용이하나 자궁내막 상피세포만으로 이루어진 군집의 경우 핵이 중첩되어 보일 수 있어 융모샘 샘암종과의 감별이 필요하다. 양성 자궁내막세포의 핵은 모양이 균일하고 미세한 염색질을 갖으며, 심한 핵중첩이나 분명한 이형성은 관찰되지 않는다.

자궁관 화생세포는 섬모나 사이세포(intercalary cell)가 관찰될 수 있고, 핵은 균일하고 미세한 염색질 양상을 보이며, 유사분열이 관찰되지 않는다.

본 논문의 증례 1의 세포소견에서는 저배율에서도 쉽게 인지되는 큰 유두상 구조를 보았으나, 이형성이 미미하여 샘암종의 진단이 어려웠다. 그러나 유두상 구조는 상피내 샘암종이나 침윤성 샘암종 등 임상적으로 의미 있는 병변에서만 관찰되며, 반응성병변에서는 관찰되지 않는다.[19,20,21] 또한, Young과 Scully[1]는 “융모샘종(villous adenoma)에서 그 하방에 침윤성 샘암종이 있는 증례”를 보고한 두 논문을 소개하면서, 자궁목에서 융모샘 구조의 병변을 보면 이형성이 미미하더라도 하방의 침윤성 샘암종을 배제할 수 없다고 하였다. 한편, Young 등[1]과 Novotny 등[3]은 만성염증에서도 유두상 구조를 보일 수 있으나 이 경우에는 한 층으로 된 점액상피세포들로 피복되어있으며 이형성이 없다고 하였다.

본 논문의 증례 2는 저배율에서도 인지되는 유두상 조직편이라기보다는 상대적으로 작고 중첩이 심한 세포군집들이 있었고 다형핵 백혈구의 침윤과 소량의 세포질이 관찰되어 자궁내막세포와의 감별이 어려웠다. 그러나, 핵중첩이 덜한 부위에서 원주모양의 세포질을 관찰하고 통상의 샘암종과는 다른 중등도의 분명한 이형성을 확인하여 감별할 수 있었다.

양성병변이외의 감별질환으로는 상피내 샘암종, 편평상피내암종이 속자궁목 샘에서 병발한 경우, 그리고 전형적인 샘암종이 부분적으로 융모샘 성장을 하는 경우와 장액성 샘암종 및 투명세포 암종이 있다. 상피내 샘암종의 경우에는 로제트형성과 페터링 등 특징적인 소견이 잘 나타나거나, 유두상 구조나 큰 조직조각이 나타나지 않는 점 등이 감별에 도움이 된다.[1] 편평상피내암종이 속자궁목 샘에 관련된 경우는 종양세포들이 표면에서보다 작아지고 다소 원주모양을 가지며, 세포군집의 한쪽으로 정상 속자궁목 세포들이 보여 샘암종과의 감별에 어려울 수 있으나,[27] 유두상 구조는 나타내지 않는다. 전형적인 샘암종이나 기타 유두성장을 보이는 고등급 암종들은 심한 이형성, 큰 핵소체, 그리고 잦은 유사분열 등으로 감별한다.

결론적으로 자궁목 세포 도말 소견상 이형성이 미미하더라도 분명한 유두상 구조를 보이는 경우에는 악성을 배제할 수 없는 병변으로 인식하여 융모샘 샘암종에서 보이는 다른 소견들을 찾고 반응성 속자궁목 세포의 특징들이 부재함을 확인해야한다. 환자가 지속되는 관련 증상을 보이거나 내진상 유두상 종양을 보이는 임상소견도 진단에 도움이 된다.[5] 한편 소수에서는 심한 핵중첩을 보이나 유두상 구조가 분명치 않은데 이 경우에는 통상의 샘암종과는 다르나 분명한 이형성의 존재로 분화가 좋은 샘암종을 시사할 수 있다고 생각하였다. 하지만 분화가 좋은 통상의 샘암종과 융모샘 샘암종의 세포 소견의 차이는 앞으로 더 많은 증례에 대한 경험이 있어야 정립될 것으로 생각한다.

참 고 문 헌

1. Young RH, Scully RE. Villoglandular papillary adenocarcinoma of the uterine cervix. a clinicopathologic analysis of 13 cases. *Cancer* 1989;63:1773-9.
2. Ballo MS, Silverberg SG, Sidawy MD. Cytologic features of well-differentiated villoglandular adenocarcinoma of the cervix. *Acta Cytol* 1996;40:536-40.
3. Novotny DB, Ferlisi P. Villoglandular adenocarcinoma of the cervix: cytologic presentation. *Diagn Cytopathol* 1997;17: 383-7.
4. Chang WC, Matisic JP, Zhou C, Thomson T, Clement PB, Hayes MM. Cytologic features of villoglandular adenocarcinoma of the uterine cervix. *Cancer*(*Cancer Cytopathol*) 1999;87:5-11.
5. Khunamornpong S, Siriaunkgul S, Suprasert P. Well-differentiated villoglandular adenocarcinoma of the uterine cervix: cytomorphologic observation of five cases. *Diag Cytopathol* 2002;26:10-4.
6. Utsugi K, Shimizu Y, Akiyama F, Umezawa S, Hasumi K. Clinicopathologic features of villoglandular papillary adenocarcinoma of the uterine cervix. *Gynecologic Oncology* 2004;92:64-70.
7. Kaku T, Kamura T, Shigematsu T, et al. Adenocarcinoma of the uterine cervix with predominantly villoglandular papillary growth pattern. *Gynecologic Oncology* 1997;64: 147-52.
8. Jones MW, Silverberg SG, Kurman RJ. Well-differentiated villoglandular adenocarcinoma of the uterine cervix: a clinicopathological study of 24 cases. Int *J Gynecol Pathol* 1993;12:1-7.
9. Dede M, Deveci G, Deveci MS, et al. Villoglandular papillary adenocarcinoma of the uterine cervix in a pregnant woman: a case report and review of literature. *Tohogu J Exp Med* 2004;202:305-10.
10. Macdonald RD, Kirwan J, Hayat K, Herrington CS, Shawki H. Villoglandular adenocarcinoma of the cervix: clarity is needed on the histological definition for this difficult diagnosis. *Gynecologic Oncology* 2006;100:192-4.
11. Heron DE, Axtell A, Gerszten K, et al. Villoglandular adenocarcinoma of the cervix recurrent in an episiotomy scar: a case report in a 32-year-old female. *Int J Gynecol Cancer* 2005;15:366-71.
12. Garcea A, Nunns D, Ireland D, Brown L. A case of villoglandular papillary adenocarcinoma of the cervix with lymph node metastasis. *BJOG* 2003;110:627-9.
13. Khunamornpong S, Maleemonkol S, Siriaunkgul S, Pantusart A. Well-differentiated villoglandular adenocarcinoma of the uterine cervix: a report of 15 cases including two with lymph node metastasis. *J Med Assoc Thai* 2001;84:882-8.
14. Fadare O, Zheng W. Well-differentiated papillary villoglandular adenocarcinoma of the uterine cervix with a focal high-grade component: is there a need for reassessment? *Virchows Arch* 2005;447:883-7.
15. Bouman A, Oosterhuis GJ, Naudin ten Cate L, van Doorn GA. Villoglandular papillary adenocarcinoma of the cervix Beware of a wolf in sheep's clothing. *Eur J Obstet Gyncol Reprod Biol* 1999;87:183-9.
16. Collinet P, Prolongeau JF, Vaneecloo S. Villoglandular papillary adenocarcinoma of the uterine cervix. *Eur J Obstet Gyncol Reprod Biol* 1999;86:101-3.
17. Ajit D, Dighe S, Gujral S. Cytologic features of villoglandular adenocarcinoma of the cervix. *Acta Cytol* 2004;48:

288-9.
18. Reale D, Vitullo G, Di Virgilio M, Trubiani O, Pizzicannella G. Villoglandular adenocarcinoma of uterine cervix: a case report. *Pathologica* 2001;93:128-31.
19. Burja IT, Thompson SK, Sawyer Jr WL, Shurbaji MS. Atypical glandular cells of undetermined significance on cervical smears. a study with cytohistologic correlation. *Acta Cytol* 1999;43:351-6.
20. DiTomasso JP, Ramzy I, Mody DR. Glandular lesions of the cervix. validity of cytologic criteria used to differentiate reactive changes, glandular intraepithelial lesions and adenocarcinoma. *Acta Cytol* 1996;40:1127-35.
21. Raab SS, Isacson C, Layfield LJ. Atypical glandular cells of undetermined significance. cytologic criteria to separate clinically significant from benign lesions. *Am J Pathol* 1995;104:574-82.
22. Gray W, Mckee GT. Diagnostic cytopathology, 2nd ed. Churchill Livingstone, 2003:660-832.
23. Peralta-Venturino MN, Purslow MJ, Kini SR. Endometrial-cells of the "lower uterine segment" (LUS) in cervical smears obtained by endocervical brushings:a source of potential diagnostic pitfall. *Diagn Cytopathol* 1995;12:263-71.
24. Fadare O, Ghofrani M, Chacho MS, Parkash V. The significance of benign endometrial cells in cervicovaginal smears. *Adv Anat Pathol* 2005;12:274-87.
25. Lee KR, Miner LJ, Granter SR. Papanicolaou smear sensitivity for adenocarcinoma in situ of the cervix. a study of 34 cases. *Am J Clin Pathol* 1997;107:30-5.
26. Drijkoningen M, Meertens B, Lauweryns J. High grade squamous intraepithelial leison(CIN3) with extension into the endocervical clefts. difficulty of cytologic differentiation from adenocarcinoma in situ. *Acta Cytol* 1996;40:889-94.