

측두하악관절의 초음파영상과 자기공명영상에서 하악과두 외측면과 관절낭간 거리 측정치 비교

단국대학교 치과대학 구강악안면방사선학교실, *단국대학교병원 영상의학과
이태완 · 유동수* · 한원정 · 김은경

Comparison of the capsular width measured on ultrasonograph and MR image of the temporomandibular joint

Tae-Wan Lee, Dong-Soo Yoo,* Won-Jeong Han, Eun-Kyung Kim

Department of Oral and Maxillofacial Radiology, School of Dentistry, Dankook University

*Department of Diagnostic Radiology, Dankook University Hospital

ABSTRACT

Purpose : To evaluate the reliability and clinical usefulness of ultrasonography in the temporomandibular joint (TMJ).

Materials and Methods : Parasagittal and paracoronal 1.5 T MR images and 7.5 MHz ultrasonographs of 40 TMJs in 20 asymptomatic volunteers were obtained. Disc position using MR imaging was evaluated and the distance between the lateral surface of mandibular condyle and the articular capsule using MR image and ultrasonograph of 27 TMJs with normal disc position was measured and compared. Intraobserver and interobserver measurements reliability was evaluated by using interclass correlation coefficients (ICC) and measurement error. Also, the distance measured on ultrasonographs was compared, according to mouth position and disc position.

Results : The normal disc position was found in 27 of 40 asymptomatic joints. At the intraobserver reliability of measurement, ICC at the closed and open mouth position were 0.89 and 0.91. The measurement error was 0.4% and 0.5%. At the interobserver reliability, ICC at the closed and open mouth position were 0.92 and 0.81. The measurement error was 0.4% and 0.7%. At the TMJ with normal disc position, the distances between the lateral surface of mandibular condyle and the articular capsule measured on MR images and ultrasonographs were 2.0 ± 0.7 mm, 1.8 ± 0.5 mm, respectively ($p < 0.05$). On the ultrasonographs, the distances at open mouth position were 1.2 ± 0.5 mm ($p < 0.05$). At the TMJ with medially displaced disc, the distances at the closed and open mouth position were 1.3 ± 0.3 mm and 0.9 ± 0.2 mm ($p < 0.05$).

Conclusion : The results suggest ultrasonography of TMJ is a reliable imaging technique for assessment of normal disc position. (*Korean J Oral Maxillofac Radiol* 2006; 36 : 41-8)

KEY WORDS : Ultrasonography; Temporomandibular Joint; Magnetic Resonance Imaging

서 론

측두하악관절 내장은 측두하악관절의 기능장애로 관절원판과 하악과두의 해부학적 관계가 변해서 발생되며 주된 임상증상은 개구시 관절음, 동통, 개구제한이다.¹ 그러나 측두하악관절 내장의 임상증상이 없는 경우에도 관절원판

변위가 관찰된다.^{2,3}

측두하악관절의 관절원판을 검사할 수 있는 영상 진단법으로 측두하악관절 조영술과 자기공명영상이 있다. 측두하악관절 조영술은 간접적으로 관절원판의 위치를 관찰할 수 있는 방법이지만 술식과 관련된 통증, 조직 손상의 위험성, 환자의 불편감 등의 단점을 가지고 있다.⁴ 자기공명영상은 측두하악관절 조영술이나 전산화 단층촬영법에서 보다 측두하악관절의 관절원판과 후방조직을 명확하게 관찰할 수 있으므로 관절의 연조직을 평가하는데 가장 우수한 진단 영상 방법이다.⁵⁻⁷ 그러나 비용적인 측면에서의 단

접수일 : 2005년 11월 16일; 심사일 : 2005년 11월 17일; 채택일 : 2006년 1월 10일
Correspondence to : Prof. Won-Jeong Han
Department of Oral and Maxillofacial Radiology, School of Dentistry, Dankook University, San 29, Anseo-dong, Cheonan, Choongnam 330-716, Korea
Tel) 82-41-550-1984, Fax) 82-41-556-7127, E-mail) wjhan@dku.edu

점을 가지고 있으며 폐쇄 공포증 환자 등 일부 환자에서 사용이 제한되고 있다.

초음파촬영술은 1-10 MHz의 초음파를 생체 내에 입사시켜 조직의 경계면으로부터 되돌아오는 반사파를 이용하여 생체 내부구조를 영상화하여 진단하는 방법으로 비파괴적, 비침습적이며 연조직과 움직임 상이 우수하다. 또한 임상에서 쉽게 다룰 수 있고 결과를 곧바로 알 수 있으며, 장치가 소형이고 설치가 용이하다.⁸ 이러한 장점으로 인하여 측두하악관절부위에서 초음파촬영술이 적용되고 있다. Gateno 등⁹은 하악지 절골술(osteotomy) 시행 중 관절외에 대한 적절한 하악과두 위치를 결정할 때 초음파 촬영술을 이용하였고, Nabeih 등¹⁰은 측두하악관절 기능장애 진단시 비침습적이면서 고해상도의 영상을 얻을 수 있는 초음파 촬영술에 대한 임상 활용 가능성을 제시하였다. 또한 자기공명영상과 비교한 연구에서도 초음파촬영술이 관절원판 위치를 평가할 때 우수하며 관절원판의 정복을 평가할 때 신뢰할만한 진단 방법이라고 하였다.¹¹⁻¹³

측두하악관절의 초음파촬영술에서 관절원판 영상에 관한 여러 보고들이 있다. Emshoff 등¹⁴은 12 MHz 선형 탐촉자로 얻은 영상에서 하악과두의 고반향상(hyperechoic image) 상부에서 관찰되는 얇고 균일한 저반향 또는 동일반향 띠(hypo-to-isoechoic band)가 관절원판이며, 고반향상으로 관찰되는 하악과두와 관절윤기가 기준점 역할을 한다고 하였다. Tognini 등¹³은 8-20 MHz 탐촉자로 얻은 영상에서 하악과두의 고반향상과 관절외의 고반향상 사이에서 관찰되는 저반향의 윤륵(halo)으로 둘러싸인 얇은 고반향상이 관절원판이라고 하였다. Hayashi 등¹⁵은 초음파촬영술에서 관절원판을 직접 관찰하기 곤란하므로 하악과두 외측면과 관절낭간 거리를 측정하여 그 거리가 4 mm 이상일 경우 측두하악관절 내장을 의심할 수 있다고 하였고 Manfredini 등¹⁶은 하악과두의 고반향상과 관절낭의 고반향상 사이의 거리를 capsular width라 정의하고 이를 측정하여 측두하악관절 삼출의 간접표지(indirect marker)로 이용하였고

capsular width의 정상범위를 제시하였다. 그러나 정상 측두하악관절에서 관절원판의 일부만 하악과두 외측면에 부착되어 있으므로 Emshoff 등¹⁴이 언급한 것처럼 저반향상 전부를 관절원판이라 보기 어려우며, 7.5 MHz 탐촉자를 사용한 초음파영상에서는 Tognini 등¹³이 언급한 저반향상 사이의 얇은 고반향상은 관찰되지 않았다. 그러므로 본 연구에서는 Manfredini 등¹⁶이 언급한 하악과두와 관절낭의 고반향상 사이에서 관찰되는 저반향상의 거리를 측정하여 관절원판 위치의 간접표지로 이용하였다.

본 연구에서는 측두하악관절 내장의 임상증상이 없는 성인의 측두하악관절에서 자기공명영상과 초음파영상을 얻은 후 각각 영상에서 하악과두 외측면에서 관절낭간 거리를 측정하여 초음파영상에서 측정치의 재현성을 평가하고 측두하악관절에서 초음파영상의 활용도를 알아보고자 하였다.

재료 및 방법

1. 연구재료

측두하악관절 내장의 임상증상이 없는 성인 20명의 40개 측두하악관절을 대상으로 하였으며, 평균연령은 25±3세였다. 성인 20명은 자원자를 대상으로 하였으며, 이들은 사전에 본 연구에 대한 설명을 듣고 동의를 하였다.

2. 연구방법

1) 자기공명영상 획득

1.5T MR기기 Sigma Twinspeed EXCITE 11.0 (GE medical system, Milwaukee, USA)를 이용하여 자기공명영상을 획득하였으며, 영상두께(slice thickness)는 시상면(parasagittal) 영상에서 3 mm, 관상면(paracoronal) 영상에서 2 mm로 정하였다. 시상면 영상은 횡단면(axial) 영상에서 관찰되는 하악과두의 장축에 수직이 되게 얻었고(Fig. 1) 관상면 영상

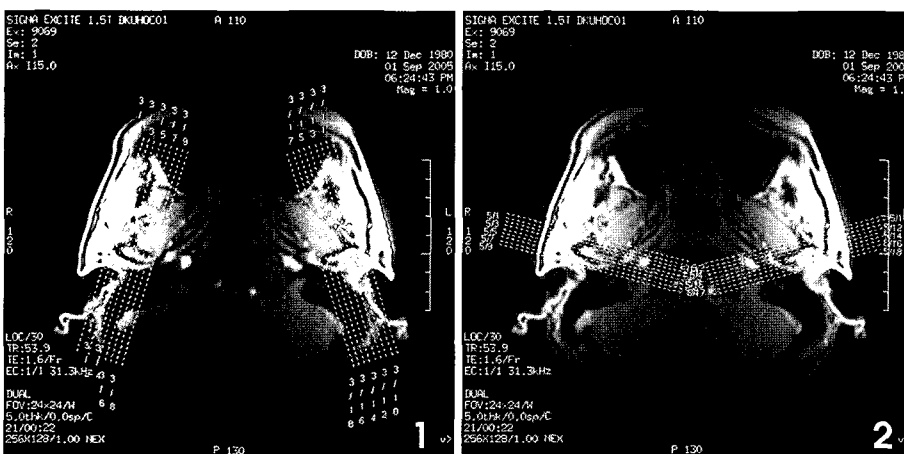


Fig. 1. The axial scout image with reference line of 3 mm slice thickness for parasagittal temporomandibular joint MR image.

Fig. 2. The axial scout image with reference line of 2 mm slice thickness for paracoronal temporomandibular joint MR image.

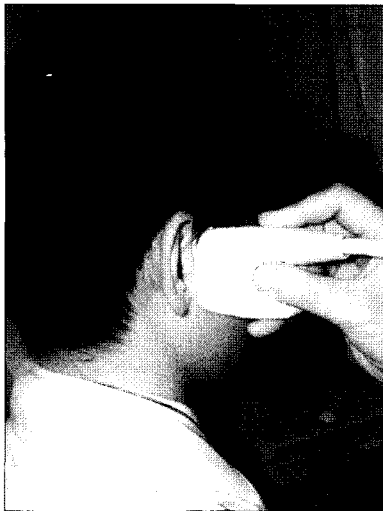

Fig. 3. The ultrasonographic scan of the temporomandibular joint region was performed with the transducer positioned parallel to the mandibular ramus and tilted until the shadow of the condyle was visualized.

은 하악과두의 장축에 평행하게 얻었다(Fig. 2). 시상면 영상은 폐구상태와 40 mm 개구상태에서 각각 T1 강조영상과 T2 강조영상으로 얻었고 관상면 영상은 폐구상태에서 T1 강조영상으로 얻었다. T1 강조 시상면 영상은 Fast spin echo (FSE)로 Repetition time (TR) 500-525, Echo time (TE) 10, 관심역 (FOV) 120이었고 T1 강조 관상면 영상은 Repetition time (TR) 450, Echo time (TE) 10-11, 관심역 (FOV) 100이었으며, T2 강조 시상면 영상은 Repetition time (TR) 525, Echo time (TE) 77-80, 관심역 (FOV) 120이었다.

2) 초음파영상 획득

7.5 MHz 선형 탐촉자(linear probe)가 장착된 B/W Digital ultrasound 128BW (SA6000II, Medison Co., LTD, Seoul, Korea)를 사용하여 구강악안면방사선학을 전공한 2인이 3개월 간격으로 2회 초음파촬영술을 시행하였다. 연구 대상자를 의자에 앉게 한 후 교합면이 바닥에 평행하게 머리를 위치시켰다. 상, 하악구치를 편안하게 교합시킨 폐구상태에서 탐촉자의 긴 면을 하악지의 장축과 평행하게 해당 측두하악관절 부위에 위치시켰다(Fig. 3). 이때 압력을 가하지 않은 상태로 탐촉자를 위치시켰다. 탐촉자를 경사시켜 하악과두 외측면이 명확하게 고반향상으로 관찰되도록 하였다. 그 후 하악과두 상부에서 관절낭을 나타내는 고반향의 선(hyperechoic line)이 명확하게 관찰되는 영상을 선택하였다(Fig. 4). 40 mm 개구상태에서도 초음파 영상을 얻었다(Fig. 5).

3) 자기공명영상에서 관절원판 위치 평가

구강악안면방사선학을 전공한 2인이 관절원판 위치를 평가하였으며, 의견이 일치하지 않은 경우에는 합의하여

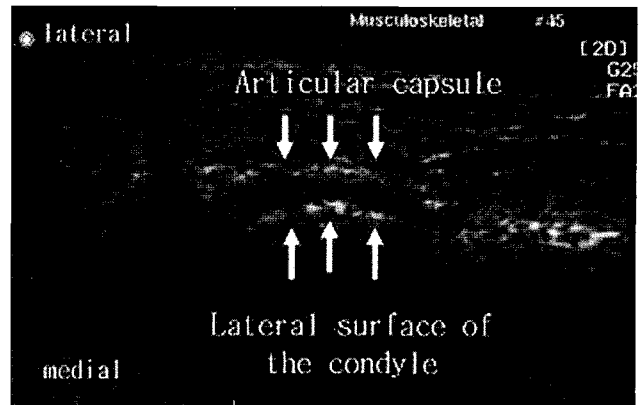


Fig. 4. The ultrasonograph at the closed mouth position.

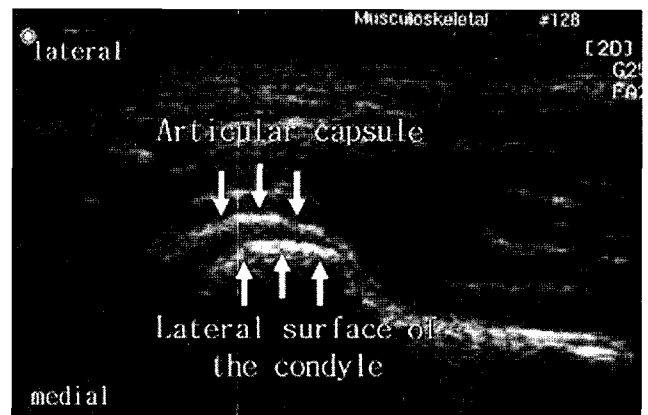


Fig. 5. The ultrasonograph at the open mouth position.

평가하였다. T1 및 T2 강조 시상면 영상에서 관절원판의 전방변위 여부를 관찰하였고, T1 강조 관상면 영상에서 관절원판의 내, 외방변위 여부를 관찰하였다.

4) 측정

(1) 자기공명영상에서의 측정

획득한 폐구상태의 T1 강조 관상면 영상들 중에서 하악과두의 내, 외측부위와 관절낭이 모두 가장 잘 보이는 영상을 선택하였다. 하악과두 외측면과 관절낭간 거리를 모니터 상에서 PACS 프로그램 (Multivox, Techheim Co. Ltd, Seoul, Korea)을 이용하여 직접 측정하였다. 하악과두부위 피부외형에 접선을 그은 후 그 선에서 수직으로 선을 내려 하악과두와 만나는 부위를 하악과두의 외측면으로 정하였다. 정해진 하악과두의 외측면에서 관절낭의 내측까지의 거리를 0.1 mm까지 측정하였다(Fig. 6).

(2) 초음파영상에서의 측정

하악과두 외측면에서 관절낭간 거리를 초음파촬영기의 모니터 상에서 직접 측정하였다. 하악과두 외측면의 고반향상 상부에서 관절낭의 고반향상 하부까지 거리를 폐구

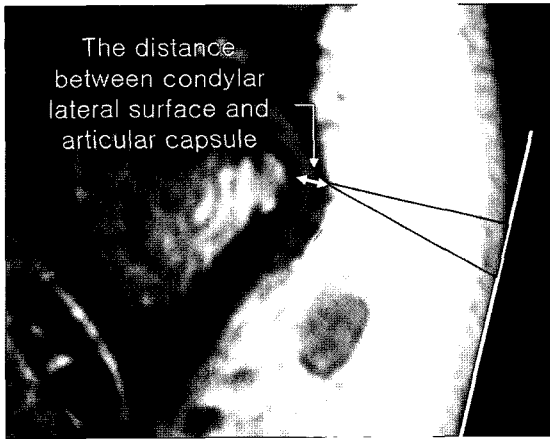


Fig. 6. The distance between condylar lateral surface and articular capsule was measured on paracoronal T1 weighted MR image.

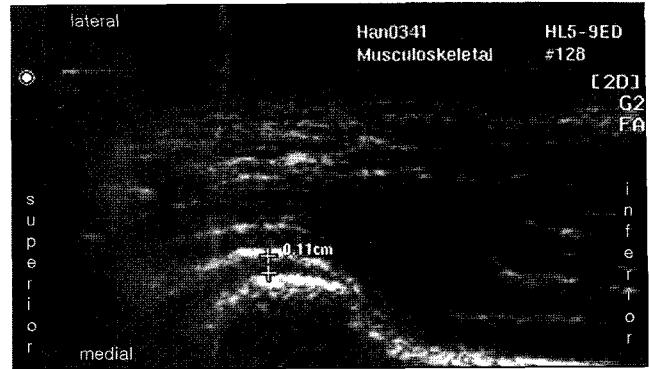


Fig. 8. Ultrasonograph shows the width measured as the distance between hyperechoic line of condylar lateral surface and that of articular capsule at the open mouth position.

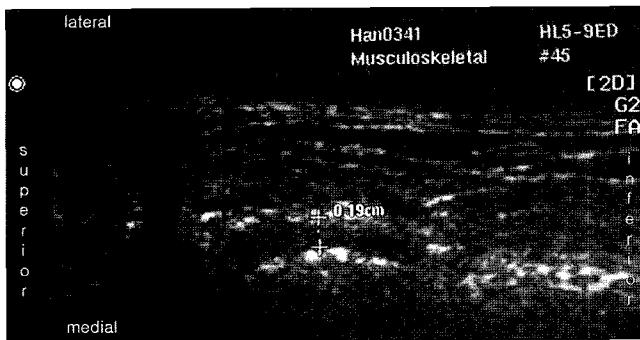


Fig. 7. Ultrasonograph shows the width measured as the distance between hyperechoic line of condylar lateral surface and that of articular capsule at the closed mouth position.

상태와 개구상태에서 각각 0.1 mm까지 측정하였다 (Figs. 7, 8).

5) 평가 및 분석

(1) 초음파영상에서 관찰자내와 관찰자간의 재현성 평가
초음파영상에서 하악과두의 외측면에서 관절낭간 거리 측정치에 대한 관찰자내 재현성 평가를 위해서 1인 관찰자의 2회 측정치의 급간 상관계수 (ICC, intraclass correlation coefficient)와 측정 오차 (MSE, measurement error)를 구하였다. 또한 관찰자간 재현성 평가를 위해서 2인 관찰자의 측정치의 급간 상관계수와 측정오차를 구하였다.¹⁷⁻¹⁹

급간 상관계수는 척도화 신뢰도 분석을 이용하여 구하였으며, 급간 상관계수가 0.4 이하이면 불량 (poor), 0.4-0.75 이면 보통 (fair to good), 0.75 이상이면 임상적으로 우수 (excellent)하다고 평가하였다. 측정오차는 $(2 \times \sqrt{\sum d^2 / 2n}) / (M1 + M2) \times 100$ 으로 정의하였다 (d: 첫 번째와 두 번째 측정치의 차, n: 두 번 측정한 횟수, M1: 첫 번째 측정치의 평균, M2: 두 번째 측정치의 평균). 측정오차가 8% 이하 일

때 입상에 적용 가능하다고 평가하였다.

(2) 관절원판 정상위치 측두하악관절의 자기공명영상과 초음파영상에서의 측정치 비교

관절원판위치가 정상인 측두하악관절의 자기공명영상과 초음파영상에서 하악과두 외측면에서 관절낭간 거리 측정치의 차이를 알아보기 위하여 paired t-test로 분석하였다.

(3) 관절원판 정상위치 측두하악관절의 폐구와 개구상태 초음파영상에서의 측정치 비교

관절원판위치가 정상인 측두하악관절의 초음파영상에서 하악과두 외측면에서 관절낭간 거리 측정치가 개구와 폐구상태에서 차이가 있는지를 알아보기 위하여 paired t-test로 분석하였다.

(4) 관절원판 정상위치와 관절원판 내방변위 측두하악관절의 초음파영상에서의 측정치 비교

초음파영상에서의 하악과두 외측면에서 관절낭간 거리 측정치가 관절원판 위치가 정상인 측두하악관절과 관절원판 내방변위된 측두하악관절에서 차이가 있는지를 알아보기 위하여 Mann-Whitney U 검정법으로 분석하였다.

결 과

1. 자기공명영상에서의 관절원판의 위치 (Table 1)

측두하악관절 내장의 임상증상이 없는 성인 20명의 40

Table 1. The number of the disc position of the temporomandibular joint detected on MR image in the asymptomatic volunteer

Normal	Displacement					Total
	A	M	AM	AL	L	
27 68%	4 10%	4 10%	2 5%	2 5%	1 3%	40 100%

A: anterior displacement, M: medial displacement, AM: antero-medial displacement, AL: antero-lateral displacement, L: lateral displacement

개 측두하악관절의 자기공명영상에서 관절원판 위치가 정상인 경우가 27개 측두하악관절이었다. 관절원판이 변위된 경우가 13개 측두하악관절이었으며 그 중 내방변위된 경우가 4개였다.

2. 초음파영상에서 관찰자내 측정치 재현성 (Table 2)

하악과두 외측면에서 관절낭간 거리 측정치에 대한 관찰자내 재현성은 폐구상태에서 급간 상관계수는 0.89, 측정오차는 0.4%였고 개구상태에서 급간 상관계수는 0.91, 측정오차는 0.5%로 매우 우수하였다.

Table 2. Reproducibility assessment of intraobserver measurement measured on the ultrasonograph

Closed mouth		Open mouth	
ICC	MSE	ICC	MSE
0.89	0.4%	0.91	0.5%

excellent ICC (intraclass correlation coefficient): 0.75 < clinically acceptable MSE (measurement error): 8% >

3. 초음파영상에서 관찰자간 측정치 재현성 (Table 3)

하악과두 외측면에서 관절낭간 거리 측정치에 대한 관찰자간 재현성은 폐구상태에서 급간 상관계수는 0.92, 측정오차는 0.4%였고 개구상태에서 급간 상관계수는 0.81, 측정오차는 0.7%로 매우 우수하였다.

Table 3. Reproducibility assessment of interobserver measurement measured on the ultrasonograph

Closed mouth		Open mouth	
ICC	MSE	ICC	MSE
0.92	0.4%	0.81	0.7%

excellent ICC (intraclass correlation coefficient): 0.75 < clinically acceptable MSE (measurement error): 8% >

4. 관절원판 정상위치 측두하악관절의 폐구상태에서 자기공명영상과 초음파영상 측정치 비교 (Table 4)

관절원판 위치가 정상인 27개 측두하악관절의 자기공명

Table 4. The comparison of capsular distance measured on the MR image and ultrasonograph at the normal disc position of the temporomandibular joint

	MR image	Ultrasonograph	p-value
Distance (mm)	2.0±0.7	1.8±0.5	0.26

statistically significant p < 0.05

영상과 초음파영상에서 하악과두의 외측면에서 관절낭간 거리를 측정한 결과 자기공명영상에서는 2.0±0.7 mm였고 초음파 영상에서는 1.8±0.5 mm로 두 측정치 간에 유의한 차이가 없었다 (p > 0.05).

5. 관절원판 정상위치 측두하악관절의 폐구 와 개구상태에서 초음파영상에서의 측정치 비교 (Table 5)

관절원판 위치가 정상인 27개 측두하악관절의 폐구상태 초음파영상에서 하악과두 외측면에서 관절낭간 거리 측정치는 1.8±0.5 mm였고 개구상태에서는 1.2±0.5 mm였다. 폐구상태에서보다 개구상태에서 하악과두 외측면에서 관절낭간 거리 측정치가 더 작았다 (p < 0.05).

Table 5. The comparison of capsular distance measured at the closed and open mouth state on the ultrasonograph at the normal disc position of the temporomandibular joint

	Closed mouth	Open mouth	P-value
Distance (mm)	1.8±0.5	1.2±0.5	0.00

statistically significant p < 0.05

6. 관절원판 정상위치와 관절원판 내방변위된 측두하악관절의 초음파영상에서의 측정치 비교 (Table 6)

관절원판이 내방변위된 측두하악관절의 하악과두 외측면에서 관절낭간 거리 측정치는 폐구상태에서 1.3±0.5 mm로 관절원판 정상위치 측두하악관절에서의 측정치보다 작았으며 (p < 0.05) 개구상태에서 0.9±0.2 mm로 관절원판이 정상위치인 경우보다 좁았다 (p < 0.05).

Table 6. The comparison of capsular distance measured on the ultrasonograph according to the disc position

	Normal position		Medial displacement	
	Closed mouth	Open mouth	Closed mouth	Open mouth
Distance (mm)	1.8±0.5*	1.2±0.5 [†]	1.3±0.5*	0.9±0.2 [†]

*,[†] : statistically significant (p < 0.05)

고 찰

측두하악관절 내장은 관절잡음과 측두하악관절 동통을 동반하는 기능장애로 관절원판과 하악과두간의 비정상적인 위치관계에 의해서 야기되나²⁰ 때로 임상증상이 없는 경우에도 관절원판의 위치이상 나타난다. Kircos 등²¹은 측두하악관절 동통, 관절잡음, 개구제한의 증상이 없고 이와 관련된 치료를 받은 적이 없는 21명을 대상으로 자기

공명영상을 시행한 결과 32%에서 관절원판이 전방변위 되었다고 하였으며, Katzberg 등²은 76명의 무증상군에서 자기공명영상을 시행한 결과 33%에서 관절원판 변위가 관찰되었다고 하였다. Larheim 등²²도 62명의 무증상군의 자기공명영상을 분석한 결과 35%에서 관절원판 변위가 있었다고 하였으며, 이중 2.4%에서는 완전 관절원판 변위, 21.8%에서는 부분 관절원판 변위로 관찰되었고 개구상태에서 모두 정상 위치되었다고 하였다. Ribeiro 등³은 56명의 무증상군에서 자기공명영상 검사 결과 25%에서 관절원판 변위가 있었고 이중 16%는 양측 측두하악관절, 18%는 편측 측두하악관절에서 관찰되었다고 하였다. 본 연구에서도 무증상 자원자 20명을 대상으로 자기공명영상을 시행한 결과 33%의 측두하악관절에서 관절원판 변위가 관찰되어 이전의 연구결과와 유사하였다.

자기공명영상은 측두하악관절의 해부학적 구조물 특히, 관절원판을 명확하게 보여준다. Tasaki 등²³은 55개 사체의 측두하악관절을 대상으로 자기공명영상의 정확도를 알아본 결과 관절원판의 위치와 모양 평가에 대해 95%의 정확도가 있었다고 하였으며 Rao 등²⁴은 27명의 측두하악관절 기능장애 환자를 대상으로 한 자기공명영상 연구에서 92%의 측두하악관절에서 관절원판 위치가 정확하게 관찰되었다고 하였다. Schwaighofer 등²⁵, Brooks 등²⁶, Crowley 등²⁷은 관절원판의 위치를 정확하게 평가하기 위해서 시상면 영상뿐만 아니라 관상면 영상도 중요하다고 하였다. 측두하악관절 내장 진단시 자기공명 영상은 정확한 진단 방법이라 볼 수 있으나²³ 비용적인 측면에서의 단점을 가지고 있기도 하다.

초음파영상은 비침습적이고 인체 내부의 연조직상과 움직임 상을 간편하게 볼 수 있다는 장점을 가지고 있다. Emshoff 등¹⁴, Hayashi 등¹⁵, Uysal 등²⁸은 측두하악관절 내장에 대한 초음파영상의 유용성에 대하여 연구하였으며, Tognini 등¹³은 자기공명영상보다 정확도는 낮지만 관절원판과 그 위치에 대한 정확도는 높았다고 하였다. 한편, Oliver 등²⁰은 초음파영상에서 관절원판 소견이 관찰자마다 다르고 술자 의존도도 높기 때문에 측두하악관절에 적용하기에는 더 논의가 이루어져야 한다고 하였다. 그러나 Hayashi 등¹⁵은 자기공명영상보다 진단의 감수성, 특이성, 정확도가 낮지만, 초등학교 연령대의 측두하악관절 내장의 종적 검사(longitudinal investigation)시 초음파영상이 유용하다고 하였다. 본 저자도 고비용, 긴 촬영시간, 제한적인 촬영조건 등의 단점을 이유로 자기공명영상을 시행하기 어려운 경우이고 임상적으로 측두하악관절 내장이 의심되는 경우에는 관절원판 변위에 대한 정보를 초음파영상을 통해 얻을 수 있으리라 생각되었다.

초음파영상의 종적 스캔(longitudinal scan)은 자기공명영상의 관상면 영상과 동일한 위치관계를 갖는다. 자기공명영상의 관상면에서는 하악과두 외측부(lateral pole)와 관절

원판의 외측 부착부(lateral attachment)가 관찰되며, 이들을 둘러싸고 있는 관절낭(articular capsule)이 관찰된다.³⁰ 그러나 초음파영상에서는 하악과두와 관절낭만 명확하게 관찰되고^{13,14} 관절원판은 명확하게 관찰되지 않는다. 일부 연구^{15,16}에서는 고반향상으로 관찰되는 하악과두와 관절낭사이의 거리를 측정하여 관절원판의 위치나 관절강내 변화를 관찰하였다. 그러므로 본 연구에서도 명확한 두 개의 고반향상 사이의 거리를 측정하여 관절원판 변위의 간접 표지로 이용하였다.

술자의 기술, 영상의 질, 판독 기준에 의존도가 높은 초음파영상^{11,12,14}에서 Hayashi 등¹⁵은 하악과두 외측부와 관절낭간 거리 측정치에 대한 술자내의 변이도(intraobserver variability)는 적었다고 하였으며, Emshoff 등³¹은 관절원판 위치평가에 대한 술자내의 일치도는 폐구상태에서 93%, 개구상태에서 88%였고 술자간의 일치도는 폐구상태에서 89%, 개구상태에서 84%였다고 하였다. 본 연구에서도 하악과두 외측면과 관절낭간 거리의 측정치 재현성 평가 결과 급간 상관계수가 관찰자내에서는 0.89-0.91, 관찰자간에서는 0.81-0.92였으며, 측정오차는 관찰자내에서는 0.4-0.5%, 관찰자간에서는 0.4-0.7%로 매우 우수한 결과를 보여주었다. 한편, Emshoff 등¹⁴은 관찰자간 및 관찰자내에서 재현성을 유지하기 위해서는 정형화된 훈련(training)을 통해서 지속적인 초음파촬영술 교육이 이루어져야 한다고 언급하였고, Elias 등³⁰은 측두하악관절영상에서는 관절원판 위치평가가 중요하므로 관절원판 판독을 위한 객관화된 변수(parameter)가 필요하다고 하였다.

초음파영상에서의 하악과두와 관절낭간 거리 측정치에 대한 연구를 살펴보면, Manfredini 등¹⁶은 약 2 mm보다 크면 측두하악관절의 삼출(effusion)을 예상할 수 있다고 하였다. Hayashi 등¹⁵은 임상증상이 없고 관절원판이 정상인 초등학생의 24개 측두하악관절 중에서 23개 측두하악관절의 측정치가 2-3 mm였고, 4 mm 이상일 때 측두하악관절 내장을 의심할 수 있다고 하였다. 본 연구에서 측정된 거리는 초음파영상에서 1.8 ± 0.5 mm, 자기공명영상에서 2.0 ± 0.7 mm였으며, 두 측정치 간에는 유의한 차이가 없었다. 그러므로 관절원판 정상위치 측두하악관절에서의 하악과두 외측면과 관절낭간 거리는 약 2 mm라고 볼 수 있다.

40 mm 개구상태에서 측정된 거리는 1.2 ± 0.5 mm로 폐구상태에서보다 유의하게 감소하였다. Schmitter 등³²은 무증상군의 관상면 자기공명영상으로 하악과두에 대한 관절원판의 위치를 평가한 연구에서 개구하는 동안 관절원판이 어느 정도 내방으로 이동한다고 보고하였다. Hayashi 등¹⁵은 관절원판의 전내방 변위가 하악과두 외측부에서 관절낭까지의 거리를 감소시키는 원인이 될 수 있다고 하였다. 그러므로 개구시 측정된 거리가 감소한 이유는 관절원판이 개구시 내방으로 이동되어 나타난 소견일 수 있으며 또한 개구시 하악과두의 전방 이동으로 인하여 측두골과

하악과두의 외측부에 부착된 관절낭이 당겨지면서 감소되었으리라 생각된다.

관절원판 정상위치와 내방변위된 측두하악관절의 측정치는 이전의 연구결과처럼 유의한 차이를 가지고 감소하였다. 외방변위된 측두하악관절에서의 측정치도 비교하고자 하였으나 본 연구는 무증상군을 대상으로 하였고 그 중 외방변위된 측두하악관절은 1개였으므로 가능하지 않았다. 그러나 외방변위된 측두하악관절의 측정치는 폐구상 상태에서 3.0 mm로 정상위치인 측두하악관절의 측정치 1.8 ± 0.5 mm보다 큰 측정치였다.

향후 측두하악관절 초음파영상의 임상적 유용성과 재현성을 좀더 알아보기 위하여 측두하악관절 내장 환자군에서 관절원판의 변위된 위치에 따른 하악과두에서 관절낭 간 거리를 측정하여 관절원판 정상위치 측두하악관절에서의 거리와 비교, 분석하는 연구가 이루어져야 할 것으로 생각된다.

참 고 문 헌

- Okeson J. Management of temporomandibular disorders and occlusion. 5th ed. St. Louis: Mosby-Year Book Inc; 2003. p. 205-16.
- Katzberg RW, Westesson PL, Tallents RH, Drake CM. Anatomic disorders of the temporomandibular joint disc in asymptomatic subjects. *J Oral Maxillofac Surg* 1996; 54: 147-53.
- Ribeiro RF, Tallents RH, Katzberg RW, Murphy WC, Moss ME, Magalhaes AC, et al. The prevalence of disc displacement in symptomatic and asymptomatic volunteers aged 6 to 25 years. *J Orofac Pain* 1997; 11: 37-47.
- Trumpy IG, Ericksson J, Lyberg T. Internal derangement of the temporomandibular joint: correlation of arthrographic imaging with surgical findings. *Int J Oral Maxillofac Surg* 1997; 26: 327-30.
- Westesson PL, Katzberg RW, Tallents RH, Sanchez-Woodworth RE, Svensson SA, Espeland MA. Temporomandibular joint: comparison of MR images with crysectional anatomy. *Radiology* 1987; 164: 59-64.
- Westesson PL, Katzberg RW, Tallents RH, Sanchez-Woodworth RE, Svensson SA. CT and MR of the temporomandibular joint: comparison with autopsy specimens. *AJR Am J Roentgenol* 1987; 148: 1165-71.
- Larheim TA. Role of magnetic resonance imaging in the clinical diagnosis of the temporomandibular joint. *Cells Tissues Organs* 2005; 180: 6-21.
- 진료영상학회. 초음파영상학. 서울: 대학서림; 2001. p. 2-3.
- Gateno J, Miloro M, Hendler BH, Horrow M. The use of ultrasound to determine the position of the mandibular condyle. *J Oral Maxillofac Surg* 1993; 51: 1081-6.
- Nabeih YB, Speculand B. Ultrasonography as a diagnostic aid in temporomandibular joint dysfunction. A preliminary investigation. *Int J Oral Maxillofac Surg* 1991; 20: 182-6.
- Jank S, Rudisch A, Bodner G, Brandlmaier I, Gerhard S, Emshoff R. High-resolution ultrasonography of the TMJ: helpful diagnostic approach for patients with TMJ disorder? *J Craniomaxillofac Surg* 2001; 29: 366-71.
- Brandlmaier I, Rudisch A, Bodner G, Bertram S, Emshoff R. Temporomandibular joint internal derangement: detection with 12.5 MHz ultrasonography. *J Oral Rehabil* 2003; 30: 796-801.
- Tognini F, Manfredini D, Melchiorre D, Bosco M. Comparison of ultrasonography and magnetic resonance imaging in the evaluation of temporomandibular joint disc displacement. *J Oral Rehabil* 2005; 32: 248-53.
- Emshoff R, Jank S, Bertram S, Rudisch A, Bodner G. Disk displacement of the temporomandibular joint: Sonography versus MR imaging. *AJR Am J Roentgenol* 2002; 178: 1557-62.
- Hayashi T, Ito J, Koyama JI, Yamada K. The accuracy of sonography for evaluation of internal derangement of the temporomandibular joint in asymptomatic elementary school children: comparison with MR and CT. *AJNR Am J Neuroradiol* 2001; 22: 728-34.
- Manfredini D, Tognini F, Melchiorre D, Zampa V, Bosco M. Ultrasound assessment of increased capsular width as a predictor of temporomandibular joint effusion. *Dentomaxillofac Radiol* 2003; 32: 359-64.
- Lin LI-K. A concordance correlation coefficient to evaluate reproducibility. *Biometrics* 1989; 45: 255-68.
- Henriksen M, Lund H, Moe-Nilssen R, Bliddal H, Danneskold-Samsøe B. Test-retest reliability of trunk accelerometric gait analysis. *Gait Posture* 2004; 19: 288-97.
- Emshoff R, Bertram S. The short-term effect of stabilization-type splints on local cross-sectional dimensions of muscles of the head and neck. *J Prosthet Dent* 1998; 80: 457-61.
- Sommer OJ, Aigner F, Rudisch A, Gruber H, Fritsch H, Millesi W, et al. Cross-sectional and functional imaging of the temporomandibular joint: radiology, pathology and basic biomechanics of the jaw. *Radiographics* 2003; 23: e14.
- Kircos LT, Ortendahl DA, Mark AS, Arakawa M. Magnetic resonance imaging of the TMJ disc in asymptomatic volunteers. *J Oral Maxillofac Surg* 1987; 45: 852-4.
- Larheim TA, Westesson PL, Sano T. Temporomandibular joint disk displacement: comparison in asymptomatic volunteers and patients. *Radiology* 2001; 218: 428-32.
- Tasaki MM, Westesson PL. Temporomandibular joint: diagnostic accuracy with sagittal and coronal MR imaging. *Radiology* 1993; 186: 723-9.
- Rao VM, Farole A, Karasick D. Temporomandibular joint dysfunction: correlation of MR imaging, arthrography and arthroscopy. *Radiology* 1990; 174: 663-7.
- Schwaighofer BW, Tanaka TT, Klein MV, Sartoris DJ, Resnick D. MR imaging of the temporomandibular joint: a cadaver study of the value of coronal images. *AJR Am J Roentgenol* 1990; 154: 1245-9.
- Brooks SI, Westesson PL. Temporomandibular joint: value of coronal MR images. *Radiology* 1993; 188: 317-21.
- Crowley C, Wilkinson T, Piehlingher E, Wilson D, Czerny C. Correlations between anatomic and MRI sections of human cadaver temporomandibular joints in the coronal and sagittal planes. *J Orofac Pain* 1996; 10: 199-216.
- Uysal S, Kansu H, Akhan O, Kansu O. Comparison of ultrasonography with magnetic resonance imaging in the diagnosis of temporomandibular joint internal derangements: A preliminary investigation. *Oral Surg Oral Med Oral Pathol Oral Radiol Endod* 2002; 94: 115-21.
- Jank S, Emshoff R, Norer B, Missmann M, Nicasi A, Strobl H, et al. Diagnostic quality of dynamic high-resolution ultrasonography of the TMJ-a pilot study. *Int J Oral Maxillofac Surg* 2005; 34: 132-7.
- Elias FM, Birman EG, Jorge WA, Homs C. Ultrasonography of the temporomandibular joint: where is the disc? *J Oral Maxillofac Surg*

- 2002; 60 : 1381.
31. Emshoff R, Jank S, Rudisch A, Walch C, Bodner G. Error patterns and observer variation in the high-resolution ultrasonography imaging of the disk position of the temporomandibular joint. *Oral Surg Oral Med Oral Pathol Oral Radiol Endod* 2002; 93 : 369-75.
32. Schmitter M, Kress B, Ludwig C, Koob A, Gabbert O, Rammelsberg P. Temporomandibular joint disk position assessed at coronal MR imaging in asymptomatic volunteers. *Radiology* 2005; 236 : 559-64.