

## 대장유리피판(Colon Free Flap)을 이용한 식도재건의 구제술

이상우 · 민경원

서울대학교 의과대학 성형외과학교실

### Salvage of Esophageal Reconstruction with Colon Free Flap

Sang Woo Lee, M.D., Kyung Won Minn, M.D.,

Department of Plastic and Reconstructive Surgery, Seoul National University College of Medicine, Seoul, Korea

Besides gastric pull-up or colonic interposition, microvascular technique in esophageal reconstruction has been approved reliable methods. When free intestinal transfer is considered, jejunal free flap is commonly used. We treated the patient who had undergone reconstruction with a right colon interposition and suffered from inability of swallowing because of stricture and necrosis of the interposed flap. Although we have planned jejunal free transfer, we couldn't use jejunum due to adhesion by previous gastrojejunostomy and colon interposition. Salvage procedure with microvascular free left colon flap was executed successfully. After 9 month follow-up, the patient was able to consume a normal diet.

**Key Words:** Esophageal reconstruction, Colon free flap

### I. 서 론

경부식도의 재건에는 여러 가지 방법들이 사용되어 왔다. 과거 전통적으로 사용되던 국소피판술로는 결장이나 위의 전위술 등이 있고,<sup>1,2</sup> 최근 미세혈관 문합술이 발전함에 따라 유리피판도 식도재건의 방법으로 각광 받고 있다. 유리피판의 종류로는 흔히 공장(大腸)이 사용되며, 이미 그 유용성과 신뢰성에 대한 많은 보고들이 있어왔다.<sup>3-6</sup> 대장도 식도재건을 위한 유리피판의 한 방법으로 문헌보고에서는 그 가능성이 확인되어 있는 있으나 아직 잘 사용되어지지 않

는 방법이다.<sup>7,8</sup>

저자들은 공장의 사용이 불가능했던 환자를 유리대장피판을 이용하여 식도재건에 성공하였고 이후 추적관찰에서 순조로운 연하의 회복이 있었기에 이를 문헌고찰과 함께 보고하는 바이다.

### II. 증 례

환자는 49세 여자로서 2003년 8월 자살을 목적으로 HCI 200 cc를 복용하였다. 폐혈증으로 타 병원에서 중환자실 치료 후 전신상태는 호전을 보였으나 식도와 위의 부식성 협착으로 인하여 2003년 11월 식도와 위의 분문, 유문을 절제하고 위루설치술 및 위-공장 문합술을 시행 받았다. 2004년 3월 같은 병원에서 식이를 위한 대장전위술을 시행 받았으며 당시 우측 대장을 사용하였다. 2주 후 환자는 연하를 시도하였으나 문합 부위의 누출 소견이 보여 배액관 삽입 후 2004년 4월 공장루설치술(jejunostomy)을 시행하였다. 2004년 7월 환자는 식이를 위한 식도재건을 위해 서울대학교병원에 내원하였다. 문합부의 누출을 확인하고자 식도내시경을 시도하였으나 문합부보다 근위부의 협착으로 실패하였으며, 식도조영술에서도 식도의 심한 협착만을 확인할 수 있었다(Fig. 1).

2004년 11월 협착부위와 이전의 문합부위 절제 및 유리공장 피판을 이용한 식도재건을 계획한 뒤 수술을 시행하였다. 수술 전 CT angiogram을 시행하여 상장간동맥(superior mesenteric artery) 및 그 분지가 완전함을 확인하였다. 경부절개와 쇄골 및 늑골의 절개를 통해 이전의 문합부위와 문합하였던 대장을 확인하였다. 식도와 위의 문합부위는 괴사되어 있었으며, 생존 가능한 남아있던 대장의 내경은 개통이 유지되어 있었다. 협착의 소견이 보이는 식도는 모두 절제하였다. 경부 박리 중 혈관문합에 쓰일 왼쪽 하갑상동맥(inferior thyroid artery)과 내경정맥(internal jugular vein)을 확인하였다.

공여부로 이용될 공장의 준비를 위해 개복 후 박리를 시행하였다. 하지만 이전의 수술로 인한 유착이 매우 심하여 공장을 사용할 수 없다고 판단되었고, 이에 횡행대장과

Received October 28, 2005  
Revised December 26, 2005

**Address Correspondence :** Kyung Won Minn, M.D., Department of Plastic and Reconstructive Surgery, Seoul National University Hospital, 28 Yongon-dong, Chongno-gu, Seoul 110-744, Korea. Tel: 02) 2072-3480 / Fax: 02) 742-3821 / E-mail: minnkw@snu.ac.kr

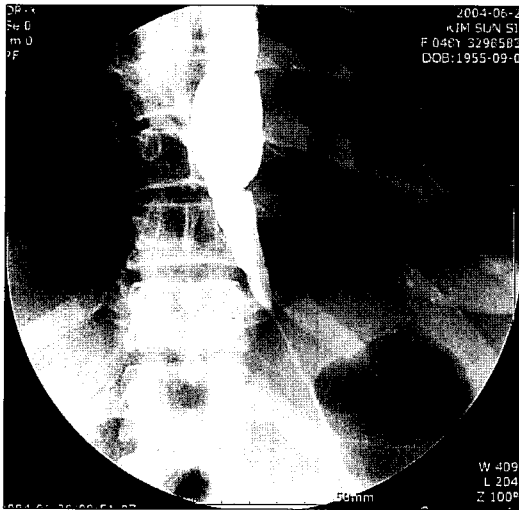


Fig. 1. Barium esophagography, showing stricture of cervical portion of esophagus.



Fig. 2. Intraoperative view showing the left colon segment with pedicle, left colic artery.

하행대장 및 이 부위를 담당하는 혈관경이 완전함을 확인한 뒤 대장유리피판 전위를 시행하기로 하였다. 좌결장동맥(left colic artery)을 혈관경으로 하여 좌측 대장을 약 20 cm의 길이로 채취하였다(Fig. 2). 이후 중결장동맥(middle colic artery)의 지배를 받을 것으로 예상되던 횡행대장의 허혈성 소견이 관찰되어 모두 절제한 뒤 남아있던 회장과 직장을 문합하였다.

좌결장동맥을 혈관경으로 하는 유리대장을 경부로 옮긴 뒤, 동맥은 하갑상동맥과 단단문합(end to end anastomosis)하였고 정맥은 내경정맥과 단측문합(end to side anastomosis)하였다. 남아있는 인두(pharynx)에 대장의 근위부를 단측문합하였고, 이전의 전위하였던 남아있던 대장에 원위부를 단단문합하였다(Fig. 3). 혈류재개 직후 이 식편이 조홍빛을 띠고 연동운동이 나타나는 것을 확인하

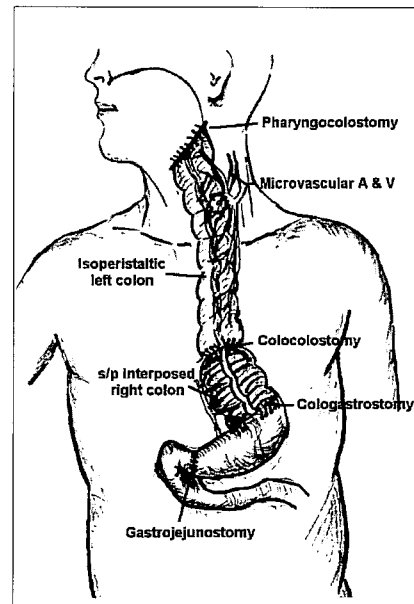


Fig. 3. Schematic of completed esophageal salvage reconstruction with free left colon.

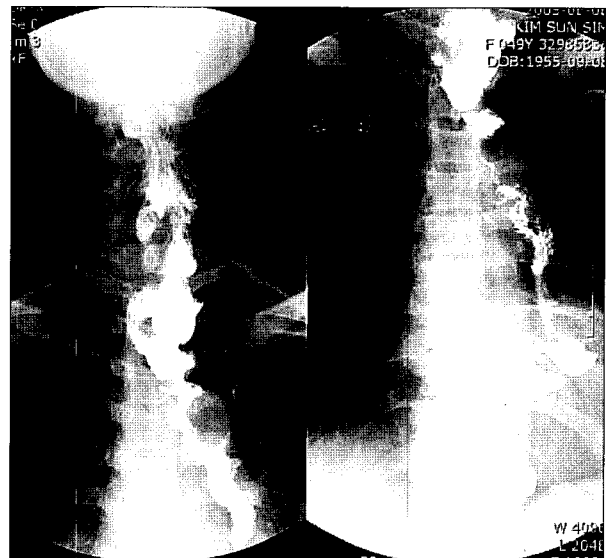

Fig. 4. Postoperative 9 months esophagography, showing well passage of barium through free colon flap.

였다.

수술 후 6주까지 공장루를 통하여 식이를 하였고, 6주째 식도조영술을 시행하여 누출이 없음과 조영제가 이식한 대장을 잘 통과함을 확인한 뒤 식이재활을 진행하였다. 수술 후 9개월째 경과관찰에서 환자는 입으로 식사를 잘 하고 있으며, 식도조영술에서도 정상적인 연동운동이 관찰되었다(Fig. 4).

### III. 고 찰

식도재건을 위한 수술방법 중 유리공장 이식술이 자주 시행되기 전 흔히 쓰이던 방법으로는 위전위술과, 유경장관을 이용하는 대장 및 공장전위술이 있고, 대흉근 근피판술(pectoralis major myocutaneous flap)과 전완부 유리피판술(radial forearm free flap) 등의 피부 및 근피판술이 있다.

위전위술은 위의 충분한 혈류 공급, 유동성과 길이 때문에 식도재건에 좋은 방법이나 수기가 복잡하고 기능적인 문제가 있다. 유경장관을 이용하는 경우는 유경의 길이 제한으로 인두와 경부식도 대체에는 제한이 있다.<sup>9</sup> 하지만 이러한 술식들은 현재에도 일차적으로 이용되는 방법이다. 피부 및 근피판술은 공여부의 결손 및 피부 모발, 피판 길이의 제한 등의 피부판에서 나타나는 단점들로 인해 현재 흔히 사용되어지는 술식들은 아니다.

유리장관 전이술을 이용한 식도의 재건은 1959년 Seidenberg 등<sup>10</sup>에 의해 유리공장 전이술이 소개된 후 미세혈관수술의 발전과 함께 꾸준히 증가하여 왔으며, 경부 식도재건에 일차적인 방법으로 널리 사용되고 있다. 유리장관 전이의 장점으로 방사선 치료를 받았거나 반을 환자에서도 피판의 생존률이 높은 점과 이전 방법으로 수술 실패 시에 이용 가능한 점, 유경의 제한을 받지 않아 이동성이 좋은 점, 결과가 예측하기 쉬어 입원기간이 짧고 식이 재활이 쉬운 점 등이 있다.<sup>9</sup>

대장을 이용한 유리장관 전이술은 1987년 Roger<sup>7</sup>가 개를 이용한 실험에서 공장을 이용한 식도재건보다 우월하다고 보고하였으나, 2000년 Wei<sup>11</sup>의 횡행대장을 이용한 식도재건의 증례보고 외에는 일차적인 식도재건에 이용되었다는 보고는 찾기 힘들다.

식도재건에 있어 대장이 공장보다 몇 가지 유리한 점이 있다. 유리공장으로 식도재건 시에 가장 흔히 발생하는 누공의 원인으로 문합부위 내경의 차이가 있는데, 대장은 내경이 크기 때문에 인두와 연결 시 내경의 크기 차이가 적고, 따라서 대장에 의한 식도재건에서는 누공의 발생이 적음을 기대할 수 있다. 그리고 공장에 의한 재건시 발생하는 연하곤란의 원인이 부종이나 식도와 부조화된 공장 자체의 연동운동에 의한 것이라면, 대장은 연하가 수동적으로 이루어지고 그 내경이 넓어 연하곤란이 일어나는 경우가 더 적을 것이다. 뿐만 아니라 대장은 허혈에 공장보다 덜 민감하여 혈관문합을 서두르지 않아도 되며, 혈관경이 굵고 길어서 혈관 문합이 더 용이하고 혈관경이 꼬이거나 꺾이는 일도 적다.

유리대장을 이용한 식도재건 시 문제점은 혈관경이 지배하는 부위가 명확하지 않다는 점이다. 저자들의 증례에

서도 중결장동맥의 지배를 받을 것으로 기대되던 횡행결장의 피사가 일어나 이를 모두 절제하였다. 이러한 문제점을 개선하기 위해서는 우선 혈관경의 혈류를 잠시 차단한 뒤 대장을 관찰하여 허혈이나 울혈의 소견이 어느 영역까지 있는지를 수술 중 확인해 보아야 하며, 수술 전 CT angiogram 등으로 혈류의 완전함을 미리 확인해야 할 것이다. 결장정맥 역시 그 위치와 굵기에 있어 변이가 있을 수 있고, 혈관벽이 얇고 흐물흐물하여 채취시와 문합시에 세심한 술기가 필요하다.

내시경적 방법이나 조영제를 이용한 방법으로 공여부로 사용할 대장을 미리 확인하여 용종이나 게실증이 있는지를 확인해야 한다. 대장 전이술을 이용한 식도재건 시에 6레에서 압이 발생하였다는 보고가 있다.<sup>12</sup>

식도재건 시 유리대장을 이용할 수 있는 적응증은 본 증례와 같이 이전 수술로 인한 유착이 있어 공장의 채취가 매우 힘들 때, 혹은 공장 유리피판술의 실패시와 같이 공장을 사용할 수 없는 상황에서 구제술을 위한 이차적인 공여부로서 사용되는 경우 등이다. 또한 저자들은 앞으로 유리대장을 이용한 식도재건술이 많이 행해져 수술에 대한 술기와 결과들이 축적되면, 대장유리피판도 식도재건의 일차적인 공여부로 널리 사용되리라 생각한다.

### REFERENCES

1. Heimlich HJ, Winfield JM: The Use of a gastric tube to replace or bypass the esophagus. *Surgery* 37: 549, 1955
2. Ferrer JM, Bruck HM: Jejunal and colonic interposition for non-malignant disease of the esophagus. *Ann Surg* 169: 533, 1969
3. Chang TS, Hwang OL, Wang-Wei: Reconstruction of esophageal defects with microscopically revascularized jejunal segments: A report of 13 cases. *J Microsurg* 2: 83, 1980
4. Fisher J, Payne WS: Salvage of a failed colon interposition in the esophagus with a free jejunal graft. *Mayo Clin Proc* 59: 197, 1984
5. Hester TR, McConnel FM, Nahai F, Jukiewicz MJ, Brown RG: Reconstruction of cervical esophagus, hypopharynx and oral cavity using free jejunal transfer. *Am J Surg* 140: 487, 1980
6. Park BW, Park WK, Yang KM: Reconstruction of esophagus by free jejunal flap. *J Korean Soc Plast Reconstr Surg* 22: 303 1995
7. Smith RW, Garvey CJ, Dawson PM, Davies DM: Jejunum versus colon for free oesophageal reconstruction: an experimental radiological assessment. *Br J Plast Surg* 40: 181, 1987
8. Sartoris A, Succo G, Mioli P, Merlino G: Reconstruction of the pharynx and cervical esophagus using ileocolic free autograft. *Am J Surg* 178: 316, 1999
9. Belsey RHR: Replacement of the esophagus with the colon. In Thomas WS(ed): *General thoracic surgery*. 4th ed,

- Malvern, Williams & Wilkins, 1994, p 1483
10. Seidenberg B, Rosenak SS, Huriwitt ES, Som ML: Immediate reconstruction of the cervical esophagus by a revascularized isolated jejunal segment. *Ann Surg* 149: 162, 1959
  11. Wei FC, Carver N, Chen HC, Tsai MH, Wang JY: Free colon transfer for pharyngo-oesophageal reconstruction. *Br J Plast Surg* 53: 12, 2000
  12. Lee SJ, Koay CB, Thompson H, Nicolaidis AR, Das Gupta AR: Adenocarcinoma arising in an oesophageal colonic interposition graft. *J Laryngol Otol* 108: 80, 1994