

## 17 $\alpha$ -Hydroxylase 결핍에 인한 남성이성반응양 1례

서울대학교 의과대학 산부인과학교실<sup>1</sup>, 서울대학교 의학연구원 인구의학연구소<sup>2</sup>,  
서울대학교 의과대학 내과학교실<sup>3</sup>

박경아<sup>1</sup> · 정연경<sup>1</sup> · 이정렬<sup>1</sup> · 최영민<sup>1,2</sup> · 이경훈<sup>1</sup> · 김희승<sup>1</sup> · 지병철<sup>1</sup>  
구승엽<sup>1,2</sup> · 서창석<sup>1,2</sup> · 김석현<sup>1,2</sup> · 김정구<sup>1</sup> · 문신용<sup>1,2</sup> · 김성연<sup>3</sup>

### A Case of Male Pseudohermaphroditism due to 17 $\alpha$ -Hydroxylase Deficiency

Keoung Ah Park<sup>1</sup>, Youn Kyung Chung<sup>1</sup>, Jung Ryeol Lee<sup>1</sup>, Young Min Choi<sup>1,2</sup>, Gyoung Hoon Lee<sup>1</sup>,  
Hee Seung Kim<sup>1</sup>, Byung Chul Jee<sup>1</sup>, Seung Yup Ku<sup>1,2</sup>, Chang Suk Suh<sup>1,2</sup>, Seok Hyun Kim<sup>1,2</sup>,  
Jung Gu Kim<sup>1</sup>, Shin Yong Moon<sup>1,2</sup>, Seong Yeon Kim<sup>3</sup>

<sup>1</sup>Department of Obstetrics and Gynecology, <sup>2</sup>Institute of Reproductive Medicine and  
Population, Medical Research Center, <sup>3</sup>Department of Internal Medicine,  
Seoul National University College of Medicine, Seoul, Korea

Female phenotype of a 46,XY male may originate from male pseudohermaphroditism due to 17 $\alpha$ -hydroxylase deficiency. Lack of cortisol increases adrenocorticotrophic hormone (ACTH) and mineralocorticoid production, leading to low renin hypertension and hypokalemia. A 41-year-old phenotypic female presented primary amenorrhea and hypertension. In the hormonal profile, the levels of serum estradiol, testosterone, rennin, and cortisol were decreased and ACTH and deoxycorticosterone were increased. Laparoscopic bilateral gonadectomy was performed, and corticosteroid, antihypertensive drugs, and estrogen were administered. We report this case with a brief review of the literatures.

**Key Words:** 17 $\alpha$ -hydroxylase deficiency, Male pseudohermaphroditism, Congenital adrenal hyperplasia

선천성부신증식증 (congenital adrenal hyperplasia, CAH)은 코티졸 (cortisol) 합성에 관여하는 효소의 결핍으로 발생하는 상염색체 열성 질환이다. 이중 17 $\alpha$ -hydroxylase 결핍 (17 $\alpha$ -hydroxylase deficiency)에 의한 선천성부신증식증은 46,XY인 남성에서 이성반응양 (male pseudohermaphroditism)을 유발한다. New 등이 최초로 남성이성반응양을 보고한 이후로<sup>1</sup> 국내에서는 3례가 보고되었다.<sup>2~4</sup> 17 $\alpha$ -hydroxylase 결핍에 의한 남성이성반응양의 임상양상은 혈중 테스토스테론 (testosterone), 에스트로겐 (estrogen)의 감

소에 의하여 이차성징의 미발현, 액와모 및 음모의 결손, 원발성 무월경 등의 여성 표현형 (female phenotype)을 보이고, 광물부신피질호르몬 (mineralocorticoid)인 deoxycorticosterone (이하 DOC로 약함) 및 corticosterone의 과다생성에 의하여 고혈압, 저칼륨혈증이 발생한다.

본 연구에서는 원발성 무월경과 고혈압을 주소로 내원한 41세의 외형상 여성에서 17 $\alpha$ -hydroxylase 결핍에 의한 남성이성반응양 1례를 경험하였기에 간단한 문헌고찰과 함께 보고하는 바이다.

주관책임자: 최영민, 우) 110-744 서울특별시 종로구 연건동 28, 서울대학교 의과대학 산부인과학교실  
Tel: (02) 2072-2385, Fax: (02) 762-3599, e-mail: ymchoi@snu.ac.kr

\*본 연구는 보건복지부 보건의료기술연구개발사업의 지원에 의하여 이루어진 것임 (01-PJ10-PG6-01GN13-0002).

\*\*This study was supported by a grant of the Korea Health 21 R&D Project, Ministry of Health & Welfare, Republic of Korea (01-PJ10-PG6-01GN13-0002).

## 증 례

환 자: 박O희, 41세, 미혼  
주 소: 원발성 무월경 및 고혈압  
산과력: 0-0-0-0

현병력: 환자는 사춘기 이후에도 이차성징이 발현되지 않았으며 월경이 없었으나 이에 대한 검사 및 치료를 받지 않고 지내던 중 11년 전 고혈압 진단을 받았다. 이후 항고혈압제인 amlodipine 5 mg을 매일 경구 복용하였으며, 2005년 3월부터 혈압 조절이 되지 않아 본원 내과로 전원 되었다. 내과 치료 중 원발성 무월경에 대해 검사 및 치료를 위해 산부인과로 의뢰되어 2005년 3월 25일 산부인과 외래를 방문하였다.

가족력: 특이 소견은 없었다.

과거력: 고혈압 이외의 특이 소견은 없었다.

이학적 소견: 외형상 여성 표현형이었으며 신장은 188 cm, 체중은 90 kg이었다 (Figure 1). 고혈압으로 amlodipine 5 mg을 매일 경구 복용하였으나 2005년 3월부터 수축기 혈압은 160~200 mmHg, 이완기 혈압은 100~150 mmHg로 고혈압이 잘 조절되지 않고 있었다. 유방과 유두의 발육은 Tanner stage 1으로 빈약하였으며, 액와모 및 음모는 없었고 외부생식기는 여성 표현형이었으나 발육이 유아형 (infantile)

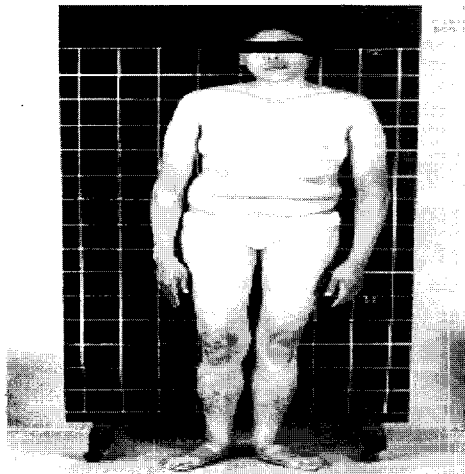


Figure 1. Frontal view of the patient without secondary sexual characteristics.

으로 부진하였으며 음핵비대는 관찰되지 않았다 (Figure 2). 내진상 자궁 및 자궁 부속기는 촉진되지 않았으며 질의 깊이는 sound를 이용하여 측정하였을 때 3 cm이었고, 맹낭 (blind pouch)을 형성하고 있었다.

검사 소견

생화학적 검사: 일반혈액검사, 혈액응고검사, 전해질 검사, 신장기능검사, 요검사는 정상이었으며, 간기능검사상 alkaline phosphatase가 170 (정상범위 30~115) IU/L로 상승되어 있었고 총 빌루리빈은 1.7 (정상범위 0.2~1.2) mg/dl로 상승되어 있었다.

세포유전학 검사: 말초혈액을 이용한 염색체 검사상 46,XY 핵형이 관찰되었다.

호르몬 검사: 혈중 황체형성호르몬 (luteinizing hormone, LH)은 6.8 (남성 정상범위 1.0~5.3) mIU/ml, 난포자극호르몬 (follicle stimulating hormone, FSH)은 37.8 (남성 정상범위 1.3~8.1) mIU/ml로 증가되어 있었으며, 에스트라디올 (estradiol)은 12 (남성 정상범위 9~53) pg/ml로 정상범위였다. 그리고 혈중 프로게스테론 (progesterone)은 16.5 (남성 정상범위 0.13~1.26) ng/ml로 증가되어 있었으며, 혈중 테스토스테론은 0.1 (남성 정상범위 2.7~10.7) ng/ml 미만으로 감소되어 있었다.

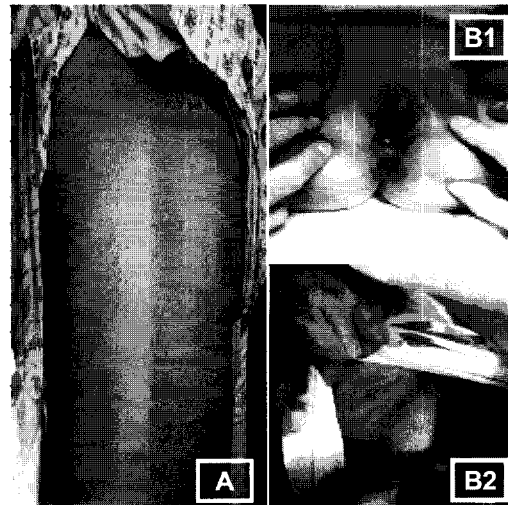
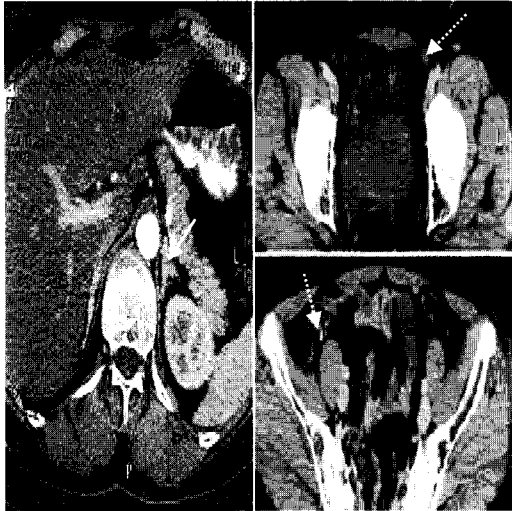

Figure 2. Lack of secondary sexual characteristics. A. Underdeveloped breast: Tanner stage I. B. External genitalia showing absence of pubic hair and infantile appearance (1) and absence of axillary hair (2).

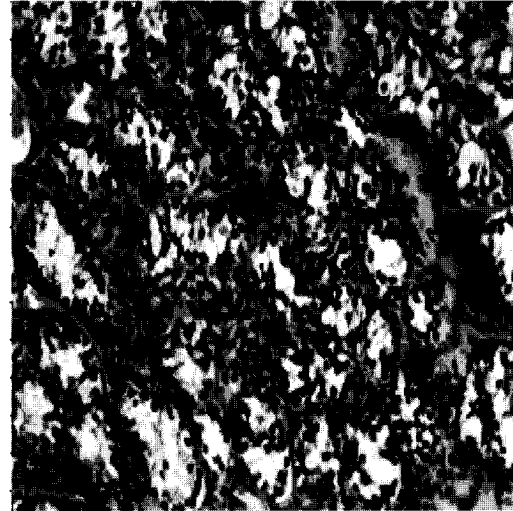


**Figure 3.** Abdominal computed tomography. Solid arrow: adrenal hyperplasia, Broken arrow: atrophic testis (upper: left, lower: right).

혈중 dehydroepiandrosterone sulfate (DHEA-S)는 176 (남성 정상범위 800~5600) ng/ml로 감소되어 있었으며, deoxycortisol은 2.3 (정상범위 0~9) ng/ml로 정상범위였다. 혈중 알도스테론 (aldosterone)은 173 (정상범위 50~194) pg/ml로 정상범위였으나 부신피질자극호르몬 (ACTH)은 342 (정상범위 0~60) pg/ml, DOC는 2.32 (남성 정상범위 0.08~0.28) ng/ml로 증가되어 있었다. 또, 혈장 레닌 활성도 (plasma renin activity)는 0.3 (정상범위 1.0~2.5) ng/ml/hour, 코티졸은 0.8 (정상범위 5~25) µg/dl로 감소되어 있었다.

방사선 검사: 복부 초음파 검사상 골반강 내 자궁 및 자궁 부속기는 보이지 않았고, 좌측 서혜부에 위축된 고환 (atrophic testis)으로 보이는 구조물이 관찰되었다. 복부 전산화 단층촬영상 우측 부신은 정상이었으나 좌측 부신은 전반적인 증식을 보여 부신증식증에 부합되는 소견을 보였으며 좌측 서혜부와 우측 복강 내에 위축된 고환이 관찰되었다 (Figure 3).

수술 소견: 상기 검사의 결과를 종합하여 17 $\alpha$ -hydroxylase 결핍에 의한 남성가성반응양으로 진단하였고 복강 내 및 좌측 서혜부에서 관찰되는 위축된 고환을 제거하기 위하여 2005년 7월 22일 복강경을 이용한 우측 고환제거술과 서혜부의 좌측 고환제



**Figure 4.** The section of testes shows immature and patch atrophic seminiferous tubules but no spermatogonia (H & E stain,  $\times 400$ ).

거술을 시행하였다. 수술은 전신마취 하에 시행하였으며 수술 소견상 복강 내 자궁 및 자궁 부속기는 없었고 우측 복강 내 및 좌측 서혜부에 존재하는 고환을 제거하였다.

병리조직학적 소견: 육안 소견상 우측 고환의 크기는 3.5 $\times$ 1 $\times$ 0.5 cm으로 막으로 둘러싸여 있었고, 우측 부고환 (epididymis)은 회백색과 노란색을 띠는 연부조직으로, 적출된 조직의 크기는 각각 1.8 $\times$ 1 $\times$ 0.5 cm, 1.6 $\times$ 0.7 $\times$ 0.3 cm이었다. 좌측 고환의 크기는 5.5 $\times$ 2.7 $\times$ 1 cm로 고형성 종괴의 소견은 관찰되지 않았다. 현미경적 소견상 정세관 (seminiferous tubule)에서는 Sertoli 세포의 발생장애 (dysgenesis)가 관찰되었고 정세관의 기저막 (basement membrane)은 섬유화 (fibrosis) 및 석회화 (calcification)된 소견을 보였다 (Figure 4).

수술 후 경과: 수술 다음날부터 보행이 가능하였으며 수술 후 2일째 특별한 문제없이 퇴원하였다. 수술 후 6일째부터 estradiol valerate 2 mg을 매일 경구 복용하였다. 이후 prednisolone 7.5 mg, amlodipine 10 mg, spironolacton 25 mg, estradiol valerate 2 mg을 매일 경구 복용하였고 2006년 1월 13일 혈압이 180/92 mmHg로 측정되어 이후 candesartan 8 mg을 추가로 복용하고 있다.

## 고 찰

남성가성반응양은 유전적인 남성이 성분화 과정 중 불완전한 남성화가 일어나 부분적으로 혹은 완전하게 여성 표현형으로 분화되는 것으로 고환여성화증후군 (testicular feminization syndrome, androgen insensitivity syndrome), 5 $\alpha$ -reductase 결핍증 (5 $\alpha$ -reductase deficiency), 테스토스테론 생합성장애 (testosterone biosynthesis defects), 생식샘자극호르몬 저항 고환 (gonadotropin-resistant testis), 항뮐러호르몬 결핍증 (anti-müllerian hormone (AMH) deficiency), Swyer 증후군 등이 원인으로 알려져 있다. 이중 테스토스테론 생합성장애는 콜레스테롤 (cholesterol)이 테스토스테론으로 대사되는 과정에 관여하는 5가지의 효소 (20,22-desmolase, 3 $\beta$ -hydroxysteroid dehydrogenase, 17 $\alpha$ -hydroxylase, 17,20-desmolase, 17 $\beta$ -reductase) 중 하나 이상 결핍이 될 경우에 발생하며, 이중 20,22-desmolase, 3 $\beta$ -hydroxysteroid dehydrogenase, 17 $\alpha$ -hydroxylase는 성호르몬뿐만 아니라 부신의 호르몬 합성에도 관여하므로 결핍될 경우 남성가성반응양과 더불어 선천성부신증식증을 초래하게 된다.<sup>5,6</sup>

본 증례는 17 $\alpha$ -hydroxylase 결핍으로 인한 남성가성반응양으로 상염색체 열성으로 유전되는 것으로 알려져 있다. 특히 10번 염색체의 10q24.3에 있는 CYP17유전자 (P450c17)는 부신과 고환에서 17 $\alpha$ -hydroxylase와 17,20-lyase의 활성화에 관여하며, 이 유전자의 돌연변이로 인한 효소의 결핍에 의해 남성가성반응양이 발생하게 된다.<sup>6-8</sup>

이 질환에 이환된 남성들은 17 $\alpha$ -hydroxylase 결핍에 의한 테스토스테론의 저하로 Wolffian 관의 미분화, 잠복고환 및 남성형 외성기의 발달장애를 초래하고, Sertoli 세포에서 분비되는 항뮐러호르몬의 합성은 정상이므로 자궁 및 자궁 부속기, 질상부 1/3은 형성되지 않는다. 결국 맹낭의 질과 유방의 발육 저하, 액와모 및 음모의 결손 등 이차성징을 보이지 않는 여성의 외부생식기를 가진 여성 표현형을 보인다.<sup>9,10</sup> 그러나 환자에 따라서는 어느 정도의 테스토스테론이 생성되어 정상적이거나 소아형의 남성생식기 혹은 모호한 외성기를 갖는 경우가 있으며, 내부생식기의 경우 작은 고환과 위축된 정세관, 그

리고 Leydig 세포의 비대 (hypertrophy)가 관찰되는 것으로 보고되었다.<sup>1,10</sup>

콜레스테롤로부터 합성된 pregnenolone 및 프로게스테론은 알도스테론, 코티졸, 테스토스테론, 에스트로겐을 합성하는 전구물질로 17 $\alpha$ -hydroxylase는 코티졸, 테스토스테론, 에스트로겐의 합성에 관여하는 효소로 작용한다. 따라서 17 $\alpha$ -hydroxylase의 결핍은 혈중 코티졸 및 성호르몬 농도의 저하를 초래하고, 그 결과 광물부신피질호르몬인 DOC과 corticosterone의 증가 및 성선자극호르몬의 증가를 유발한다. 또 부신에서는 코티졸 합성의 장애로 인하여 뇌하수체로부터 부신피질자극호르몬의 분비를 자극하고 선천성부신증식증이 발생하여 혈중 광물부신피질호르몬의 농도가 증가한다.

또, DOC과 corticosterone의 혈중 농도가 증가하여 sodium의 보유 및 칼륨의 소실이 발생하고, 이차적으로 삼투압에 의한 혈장량이 증가하여 고혈압이 발생하고, 레닌 및 알도스테론의 생성 및 분비가 감소한다. 고혈압의 발생 시기는 아직까지 정립된 바 없으며, 대부분은 사춘기에서 20대에 이차성징의 미발현 및 원발성 무월경을 주소로 내원하여 진단이 되는 경우가 많고, 드물게 유아기에 발생하는 경우도 보고된 바 있다.<sup>10,11</sup> 40대나 50대에 고혈압이 진단된 예도 있으며 고혈압의 정도는 경한 경우부터 심한 경우까지 다양하다.<sup>10</sup> 또 대사성 알칼리혈증, 저칼륨혈증에 의한 전신적인 근무력감을 호소하기도 하며, 성호르몬 합성의 저하로 인하여 골형성장애 (osteodystrophy), 장신, 고환관증 (eunuchoidism) 등이 동반되기도 한다. 그러나 DOC과 corticosterone은 미약하지만 글루코코르티코이드 (glucocorticoid)로서 작용하기 때문에 이 호르몬의 증가에 의하여 코티졸의 결핍에 의한 전신쇠약감, 피로감, 체중감소, 오심, 구토 등의 증상은 나타나지 않는다.

남성가성반응양을 유발하는 17 $\alpha$ -hydroxylase 결핍의 진단은 원발성 무월경, 이차성징의 미발현, 액와모 및 음모의 결손, 외부생식기의 발육부전, 고혈압 등의 임상양상을 확인하고, 혈중 전해질 검사를 통하여 저칼륨혈증의 여부를 확인해야 한다. 또, 기본적인 내분비 검사를 통하여 혈중 부신피질자극호르몬, DOC, corticosterone 및 성선자극호르몬의 증가와 estrogen, testosterone 등의 성호르몬, 17-hydroxypro-

gesterone, 코티졸, 레닌, 알도스테론의 저하를 확인할 수 있다. 그러나, 본 예에서는 알도스테론이 정상 소견이었으며, 실제로 상당수의 증례에서 알도스테론이 정상 또는 증가된 소견을 보였으며, 알도스테론의 이러한 차이에 대한 정확한 기전은 밝혀져 있지 않다.<sup>10</sup> 또한 부신피질자극호르몬 자극검사를 시행하여 성호르몬의 생성 반응을 살펴봄으로써 17 $\alpha$ -hydroxylase의 분비 능력을 확인할 수 있다.<sup>10,13</sup>

이외에도 24시간 소변을 수집하여 17-deoxysteroid의 대사물인 proenenediol, tetrahydrocorticosterone (THB), tetrahydrodeoxycorticosterone (THDOC)의 소변 내 증가를 통하여 17 $\alpha$ -hydroxylase의 결핍을 확인할 수 있는 것으로 보고된 바 있다.<sup>1,12,13</sup>

감별해야 할 질환으로서 남성가성반음양의 가장 흔한 원인인 고환성 여성화 증후군은 세포질 내 안드로겐 (androgen) 수용체의 변이에 의해 발생하며, 성염색체 열성 (X-linked recessive) 유전양상을 보인다. 안드로겐에 대한 세포질 내 수용체 반응의 부재로 Wolffian 관의 미분화를 보이고 항뮐러호르몬의 정상적인 생성에 의하여 자궁 및 자궁 부속기, 질상부 1/3은 형성되지 않아 17 $\alpha$ -hydroxylase의 결핍에 의한 남성가성반음양과 유사하다. 그러나 사춘기 때에 유방의 발달이 현저하고, 17 $\alpha$ -hydroxylase의 결핍과는 달리 혈중 테스토스테론의 농도가 정상이거나 약간 상승하며, 혈중 에스트로겐의 농도가 정상 남성의 경우보다 높다는 특징을 보인다.

17 $\alpha$ -hydroxylase의 결핍에 의한 남성가성반음양의 치료를 살펴보면 우선 부신피질호르몬을 투여하여 뇌하수체로부터 부신피질자극호르몬의 분비 및 DOC 및 corticosterone의 생성을 억제하여 고혈압을 치료하고, 이차성징의 발달을 위하여 에스트로겐을 투여하거나, 액와모 및 음모의 발달을 위해 테스토스테론을 선택적으로 투여한다. 또 모호한 (ambiguous) 외부생식기에 대한 치료로 필요에 따라 질성형술 (vaginoplasty) 및 음핵비대 (clitomegaly) 절제술을 시행할 수 있고, 유전적으로 결정된 성에 대한 인식보다는 신체적, 정신적인 성에 대한 배려를 해야 하며 필요한 경우 정신과적인 치료를 병행해야 한다.<sup>10</sup>

복강 내 잠복고환의 경우 종양이 발생할 수 있다. 그 빈도는 25% 정도로 주로 미분화세포종 (dysgerminoma), 생식선모세포종 (gonadoblastoma) 등이 주

로 발생하므로 예방적으로 반드시 고환을 제거하여야 한다.<sup>14</sup> 잠복고환의 제거는 주로 복강경을 이용하는데, 수술 후 회복이 빠르고 진단과 치료를 동시에 시행할 수 있다는 장점이 있어 보편적으로 시행되고 있다.<sup>15,16</sup>

본 연구에서는 원발성 무월경 및 고혈압을 주소로 내원한 41세 된 외형상 여성인 환자에서 17 $\alpha$ -hydroxylase의 결핍에 의한 남성가성반음양 1예를 경험하였기에 간단한 문헌고찰과 함께 보고하는 바이다.

## 참 고 문 헌

1. New MI. Male pseudohermaphroditism due to 17 $\alpha$ -hydroxylase deficiency. *J Clin Invest* 1970; 49: 1930-41.
2. 손현식, 오용석, 유순집, 윤건호, 강무일, 홍관수 등. 17 $\alpha$ -수산화효소 결핍에 의한 남성가성반음양증 1예. *대한내분비회지* 1992; 7: 153-9.
3. 박창수, 이미리, 정은환, 김정구. 17 $\alpha$ -hydroxylase 결핍증에 의한 남성반음양 1예. *대한내분비회지* 1993; 8: 363-9.
4. 김재훈, 최소영, 김장흡, 김진홍, 나종구, 강창석. 17 $\alpha$ -hydroxylase의 결핍으로 인한 남성가성반음양 1례. *대한산부회지* 1997; 40: 896-901.
5. Berek JS. *Novak's gynecology*. 13th edition. Philadelphia: Lippincott Williams & Wilkins; 2002.
6. Leon S, Marc AF. *Clinical gynecologic endocrinology and infertility*. 7th ed. Philadelphia: Lippincott Williams & Wilkins; 2005.
7. Matteson SB, Leonard JP, Chung BC. Assignment of the gene for adrenal P450c17 to human chromosome 10. *J Clin Endocrinol Metab* 1986; 63: 789-91.
8. Chung BC, Picado-Leonard J, Haniu M, Bienkowski M, Hall PF, Shively JE, et al. Cytochrome P450c17 (steroid 17 $\alpha$ -hydroxylase/17,20-lyases): cloning of human adrenal and testis cDNAs indicates the same gene is expressed in both tissues. *Proc Natl Acad Sci USA*. 1987; 84: 407-11.
9. Tvedegaard E, Firederiksen V, Olgaard K, Starup J. Two cases of 17 alpha-hydroxylase deficiency-one

- combined with complete gonadal agenesis. Acta Endocrinol 1981; 98: 267-73.
10. Yanase T, Simpson ER, Waterman MR. 17 $\alpha$ -hydroxylase/17,20-lyase deficiency: from clinical investigation to molecular definition. Endocr Rev 1991; 12: 91-108.
  11. Heremans GFP, Moolenaar AJ, Van Gelderen HH. Female phenotype in a male child due to 17 $\alpha$ -hydroxylase deficiency. Arch Dis Child 1976; 51: 721.
  12. Kershner AK, Borut D, Kogut MD, Biglieri EG, Schambelan M. Studies in a phenotypic female with 17 $\alpha$ -hydroxylase deficiency. J Pediatr 1976; 89: 395-400.
  13. Rohmer V, Barbot N, Bertrand P. A case of male pseudonephroditism due to 17-hydroxylase deficiency and hormone profiles in the nuclear family. J Clin Endocrinol Metab 1990; 71: 523-9.
  14. Portuondo JA, Neyro JL, Barral A, Gonzalez-Gorospe F, Benito JA. Management of phenotypic female patients with a XY karyotype. J Reprod Med 1986; 31: 611-5.
  15. Kristiansen SB, Doody KJ. Laparoscopic removal of 46XY gonads located within the inguinal canals. Fertil Steril 1992; 58: 1076-7.
  16. Kriplani A, Abbi M, Ammini AC, Kriplani AK, Kucheria K, Takkar D. Laparoscopic gonadectomy in male pseudohermaphrodites. Eur J Obstet Gynecol Reprod Biol 1998; 81: 37-41.

= 국문초록 =

46,XY 핵형인 남성에게서 17 $\alpha$ -hydroxylase의 결핍이 있을 경우 성호르몬의 생성장애로 인해 남성가성반응양에 의한 여성 표현형을 보이게 된다. 코티졸이 결핍되면 부신피질자극호르몬의 증가 및 이로 인한 광물부신피질호르몬의 합성이 증가되어 저레닌성 고혈압, 저칼륨혈증이 발생한다. 41세 된 여자 환자가 원발성 무월경과 고혈압을 주소로 내원하였다. 46,XY 핵형을 보였으며, 호르몬 검사상, 혈중 에스트라디올, 테스토스테론, 레닌, 코티졸이 감소되어 있으며 부신피질자극호르몬 및 deoxycorticosterone이 증가되어 있어 17 $\alpha$ -hydroxylase 결핍에 의한 남성가성반응양으로 진단되었다. 이 질환의 치료로 복강경을 이용한 양측 고환적출술을 시행하였고, 부신피질호르몬과 항고혈압 재제, 에스트로젠을 투여하였다. 본 연구에서는 위 증례에 대하여 간단한 문헌고찰과 함께 보고하는 바이다.

**중심단어:** 17 $\alpha$ -hydroxylase 결핍, 남성가성반응양, 선천성부신증식증