

성장기 부정교합환자의 근신경계 부조화를 해소한 종례: 교정치료 과정과 결과를 모니터링하기 위한 근전도검사(EMG)의 임상적 응용

강릉대학교 치과대학 교정학 교실

차봉근 · 이남기 · 최동순 · 김상호

I. 서 론

"The masticatory apparatus is controlled and powered by nerve and muscle. Neuromuscular relations are less easy to describe, to measure, and to study than bone and tooth relationships, but obviously no less important."

- R.E. Moyers(1956) -

두개악안면 골격의 형태와 기능간의 상호관계에 대해서는 이미 19세기말, 20세기 초 W Roux¹나 D Arcy Thomson 등의 선학들에 의해 언급되고 있다.

두개악안면 영역의 성장발육과 밀접한 연관성을 갖는 근신경계는 전후방적, 수직적 골격관계 뿐 아니라 횡적인 골격관계 등 삼차원적 공간상에서 상호 영향을 주고받게 된다. 그림 1에서와 같이 가토의 동물실험에서 편측 디스크를 절제한 경우 반대측과 비교하여 오웬돌기(coronoid process)가 길어진 것을 관찰할 수 있다.² 이것은 디스크 적출에 의해 측두근의 인장력이 강화되어 악골의 형태가 변화된 경우로서 소위 Moss³의 functional matrix 이론의 근간이 되는 periosteal matrix의 변화에 의한 골격형태의 변화를 보여주는 중요한 자료가 될 수 있다. 따라서 근신경계적 이상과 부정교합과의 정확한 관계를 밝히기

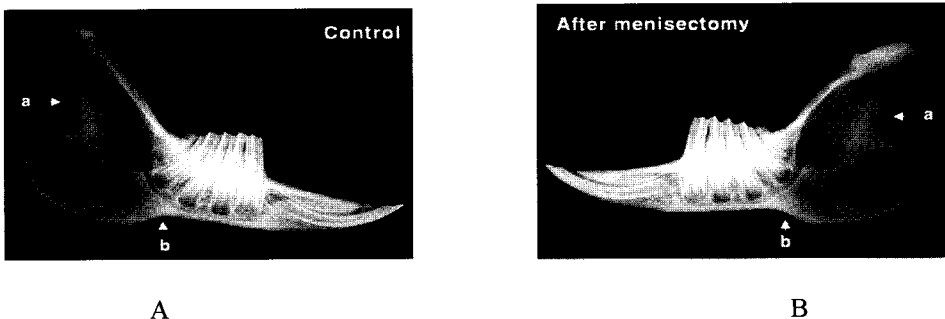


그림 1. 편측 디스크 절제가 하악골 형태변화에 미치는 영향을 보여주는 동물(가토) 실험. A) 정상군, B) 디스크를 절제한 실험군에서의 오웬돌기(coronoid process) 및 하악골의 형태변화. 디스크가 절제된 하악골에서 오웬돌기의 발달 및 posterior ramal notch(a) antegonial notch(b)의 골극이 심해진 것을 관찰할수있다

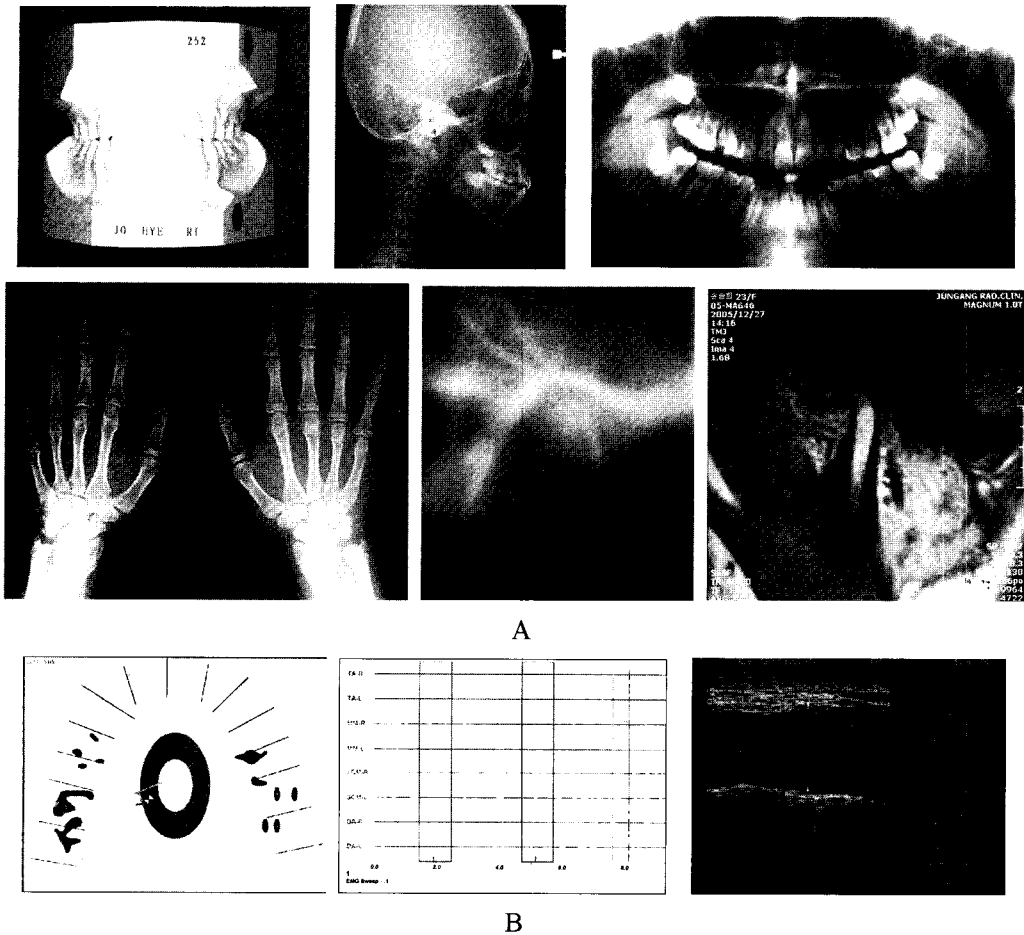


그림 2. A) 전통적인 교정 진단자료. 좌측부터 석고모형, 두부계측방사선사진, 파노라미방사선사진, 수완부방사선사진, 단층촬영법, 자기공명영상. B) 보조적 진단자료. 좌측부터 교합력검사, 근전도검사, 초음파검사.

위해서는 다양한 진단방법과 그 기준치가 마련되어 있는 통상적인 두부계측방사선 분석 외에도 교합력검사, 근전도검사(electromyography, 이하 EMG), 초음파검사, thermography 등 다양한 보조적 진단수단이 필요하며 이러한 방법은 미래의 교정진단에 필수적 진단술 혹은 중요한 보조 진단술이 되리라고 생각한다(그림 2).

특히 왕성한 근육의 양적 혹은 질적인 변화와 골격의 성장이 발생하는 성장기 아동의 경우 이러한 근신경계 변화는 이에 상응한 골격계의 변화를 야기하게 되므로 부정교합에 대한 예후의 평가나 치료 결과의 안정성을 평가하는데 중요

한 요소가 될 수 있다.

이러한 중요성에도 불구하고 아직까지 이에 대한 교정 의사의 관심 부족과 더불어 실질적으로 이용 가능한 임상적인 가이드라인이 부족한 상태이다. 이에 저자들은 본 대학병원 교정과 내원한 약 1300명의 교정환자들에 대한 표면 근전도검사(surface EMG)를 실시하여 다양한 가설을 수립하여 통계적 연구를 시행하고 있다. 본고에서는 이러한 연구의 일부로서 성장기 아동의 교정 및 악정형치료에 의해 orofacial functional matrix의 주요 구성요소인 교근, 측두근 등의 근육부조화를 해소하고 이를 표면 근전도검사를

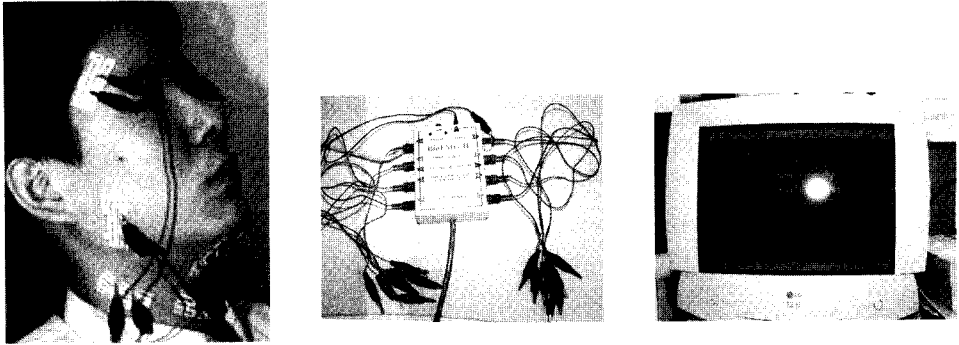


그림 3. BioEMG II®를 이용한 표면 근전도검사.

통해 모니터링한 3 증례를 소개하고자 한다.

표면 근전도 검사

필자는 표면 근전도 검사를 위해 BioEMG II[®] (Bio-research Associates, Inc., Milwaukee, WI, USA)를 사용하며 악안면 영역에서도 특히 측두근 (Temporalis anterior, 이하 TA), 교근 (Superficial part of masseter muscle, 이하 MM), 악이복근 (Digastric anterior, 이하 DA), 흉쇄유돌근 (Sternocleidomastoid muscle, 이하 SCM)을 중심으로 측정하며, 각각의 위치는 그림 3과 같다.⁴ Electrodes 부착 부위는 70%알코올 솜으로 깨끗이 닦고, 촉진을 통해 근육의 부위를 확인한 후, 근육의 주행 방향과 평행하게 부착하며, 검사 중 피검자는 진료용 의자

에 바른 자세로 앉아 FH 평면이 지평면과 평행을 유지하도록 한다. 근활성도는 통상적으로 안정위시(physiological rest position), 물 연하시 (swallowing), 최대 폐구시(clenching)와 같이 3가지 상태에서 측정한다(그림 4). 필자의 생각으로는 이러한 계측치는 환자마다 개인차가 심하므로 측모두부방사선사진 계측치처럼 정상치를 상정하여 비교하는 것 보다는 환자 개개 근육의 상대적 비교(intrapatient relative value)가 임상적으로 더 중요하다고 판단된다.

II. 증례

증례 1: 단순 치아치조성 비대칭을 갖는 I 급 환자에서 교정치료를 통해 근신경계 부조화를 해소한 증례

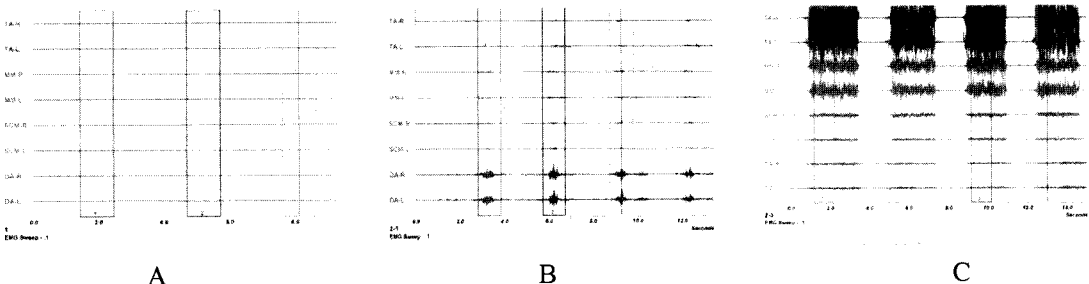


그림 4. 표면 근전도검사 결과. A) 안정위시. B) 물 연하시. C) 최대 폐구시. TA: 전측두근, MM: 교근, SCM: 흉쇄유돌근, DA 악이복근 전복, R: 우측, L: 좌측, 단위는 μV .

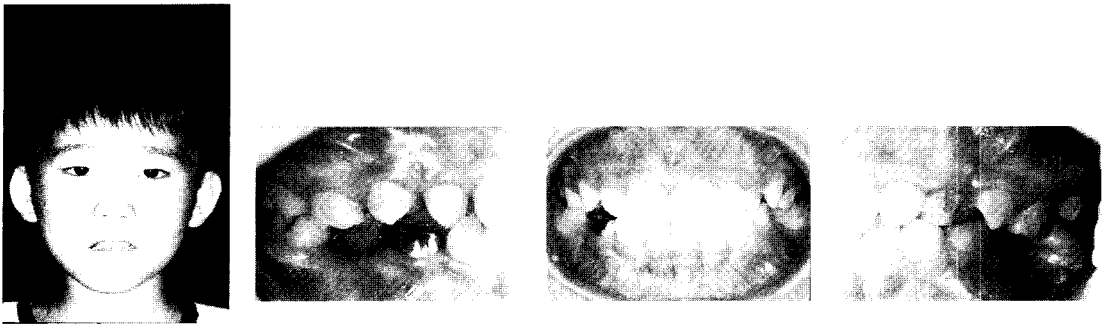


그림 5. 종례 1. 8세 7개월의 남환. 초진시 구외 구내 사진. 골격성 I급으로 치성비대칭과 치아 맹출공간 부족을 보이고 있다.

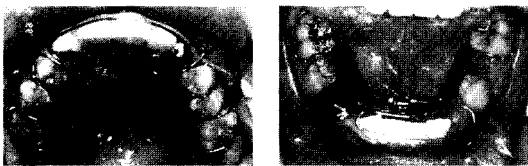

그림 6. midline correction type의 상교정장치 (active plate).

송곳니가 나지 않음을 주소로 내원한 8세 7개월 혼합치열기의 남환으로 구외소견상 직선형 얼굴형을 보이고 구내소견상 #13, 43 맹출 공간이 거의 소실된 상태로 상하악의 치열중심선(dental midline)이 우측으로 2mm 변위를 보였다. 또한 #12, 43은 반대교합 상태였고 상악전치는 설측경사를 보이고 있었다(그림 5). 임상관찰과 측모 두부계측방사선사진 분석결과 환자는 치성

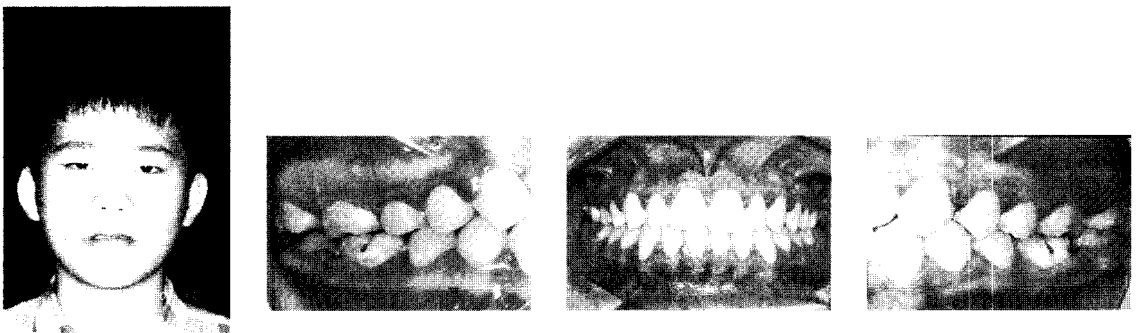


그림 7. 치료종료시 구외 구내 사진.




그림 8. 치료전(좌측)과 치료종료시(우측)의 안정위(상단) 및 최대폐구시(하단)의 근활성도.

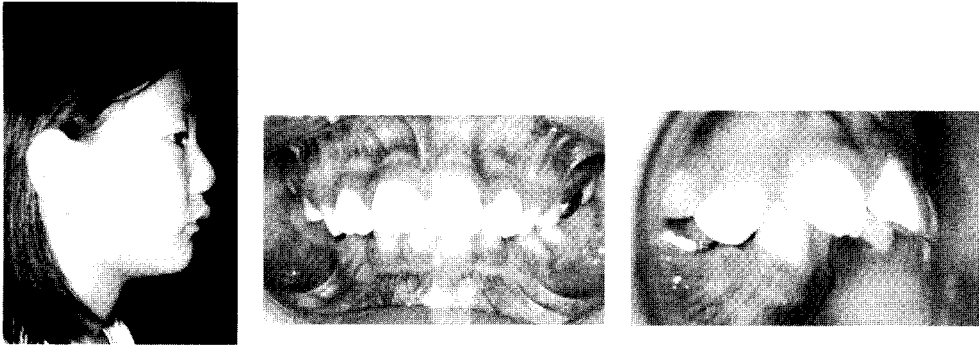


그림 9. 증례 2. 7세 10개월의 여환. 초진시 구외 구내 사진. 골격성 II급 부정교합으로 큰 수평피개 교합을 보이고 있다.

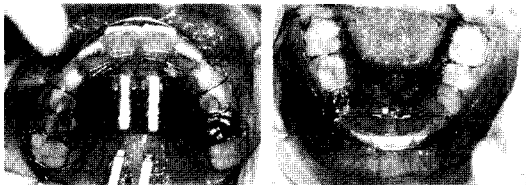

그림 10. 상악 장치의 guiding plate와 하악 장치의 guiding plane으로 구성된 double plate.

비대칭과 공간 부족이 동반된 골격성 I급 부정교합으로 진단되었다. 또한 안정위시의 근전도상에서 측두근의 활성도가 긴장되어 있었고, 최대 폐구시의 근전도상에서는 측두근과 교근의 좌우 근활성도 차이가 심하여 근신경계의 부조화도 보이고 있었다(그림 8).

치료계획은 치아 맹출공간을 확보하고, 치성 비대칭을 조기에 개선함으로써 근기능 부조화를 개선하는 것이 필요하다고 판단되어 그림 6과 같은 midline correction type의 상교정장치(active plate)를 장착하여 악궁을 확장하기로 하였다. 10개월간의 치료를 통해 #13, 43부위에 많은 공간이 확보되었고, 또한 치열 중심선도 거의 개선이 되었으며, 이 후 고정식 교정장치를 이용하여 비발치로 20개월간 치료를 진행하였다. 치료 종료시 안모는 양호하게 유지되었고, 치열 중심선은 얼굴 중심선과 잘 일치되고 있었으며, 적절한 교합 관계를 관찰할 수 있었다(그림 7).

또한 그림 8과 같이 안정위시의 근전도에서 치료전 긴장되어 있던 측두근의 근활성도는 치료종료시에는 낮아져 측두근과 교근의 균형이 개선되었고, 또한 좌우 균형도 잘 이루고 있었으며, 최대 폐구시의 근전도에서는 측두근의 좌우 근활성도 차이가 치료전 30 μ V에서 치료종료시 6 μ V로 교근에서는 좌우 차이가 치료전 16 μ V에서 치료종료시 8 μ V로 감소되어 좌우 근육의 균형이 개선된 것을 관찰할 수 있었다.

증례 2: 골격성 II급 환자에서 악정형치료를 통해 근신경계 부조화를 해소한 증례

윗니가 빠드러졌음을 주소로 내원한 7세 10개

표 1. 치료 전 후 측두 두부계측방사선사진 중첩 계측치.

	Norm	Before Tx.	After Tx.
SNA	82.0	78.4	78.6
SNB	80.0	74.8	76.4
ANB	2.0	3.6	2.2
A to N-FH	-2.9	-5.6	-4.9
Midfacial length	83.9	85.9	86.3
Mandibular length	102.9	101.7	108.6
Mandibular Plane Angle	25.4	25.8	27.1
Mx 1-APo	6.2	10.7	9.5
Md 1- APo	3.0	-0.9	2.6

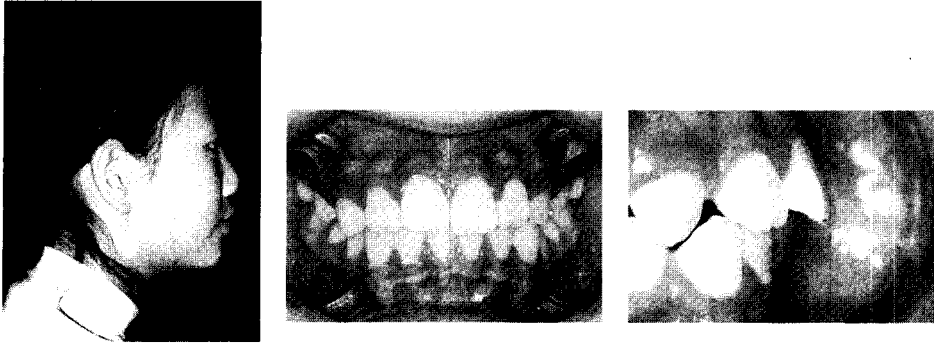


그림 11. 12개월간의 악정형치료 후의 구외 구내 사진.

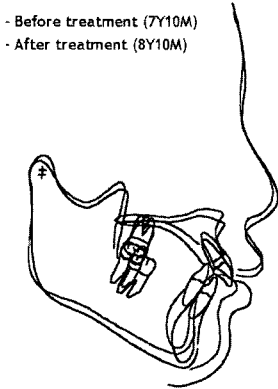


그림 12. 치료 전 후 측모 두부계측방사선사진 중첩.

월의 여환으로 볼록한 측모와 하악골의 후퇴를 보였으며, 구내소견상 큰 수평피개와 깊은 수직 피개 및 상하악궁의 협착이 관찰되었다(그림 9). 임상 관찰과 측모 두부계측방사선사진 분석결과 상악 전치의 심한 순측경사와 약간의 하악골 열성장이 동반된 골격성 II급 부정교합으로 진단되었다(그림 12, 표 1). 또한 치료 전 안정위시 근전도에서 우측 교근의 활성도가 약간 긴장되어 있었으며, 최대폐구시 근전도에서는 측두근과 교근의 좌우 근활성도 차이가 심하였다(그림 13).

치료계획으로는 상하악궁의 확장과 함께 하악골의 전방성장을 함께 도모할 수 있는 double plate를 사용하여 치료하기로 하였다(그림 10).⁵

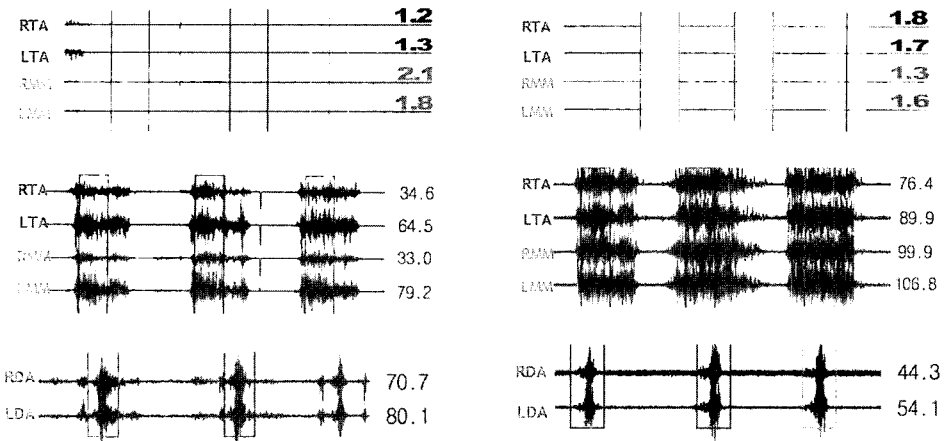


그림 13. 치료 전(좌측) 후(우측)의 안정위(상단), 최대폐구시(중간), 연하시(하단)의 근활성도.

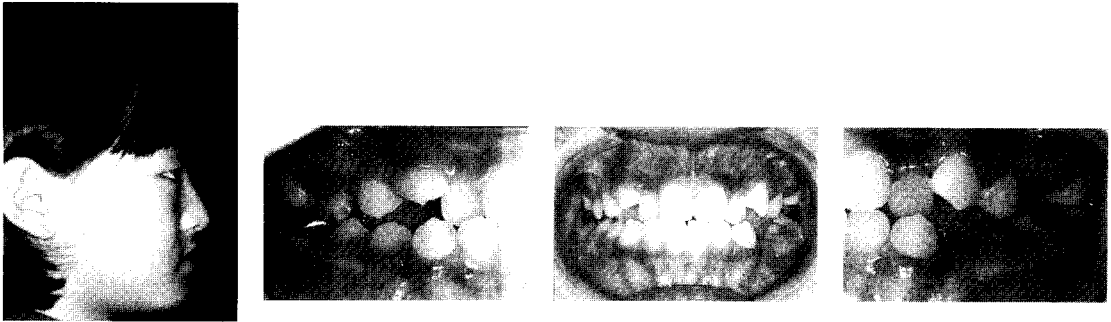


그림 14. 증례 3. 11세 5개월의 여환. 골격성 III급 부정교합으로 중안면부 함몰과 전치부 반대교합을 보이고 있다.

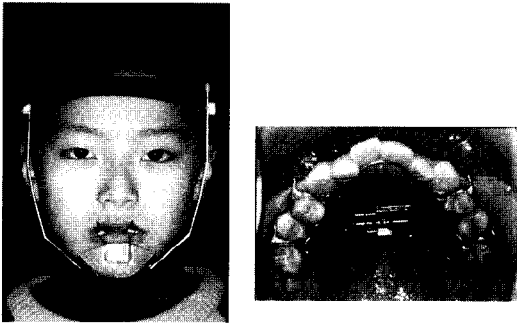


그림 15. 상악골 전방견인 장치인 facemask와 상악 확장을 위한 급속구개확대장치(RME).

물론 환자가 아직 이차성징을 보이지 않는 등 Stockfish⁶가 주장하는 악기능장치 치료의 최적기인 사춘기 최대성장기보다는 이른 시기이지만 큰 수평피개교합을 조기에 개선함으로써 근신경계의 부조화를 조기에 개선한다는 측면에서 치료를 시작하기로 하였다.

12개월간의 악정형 치료후 안모는 상당히 개선되었고 수평피개의 많은 감소와 과개선된 구치부 교합관계를 확인할 수 있었으며(그림 11), 측모 두부측방사선사진 중첩상 상악골 성장의 억제와 함께 하악골 성장의 증가가 상당히 관찰되었다. 반면 II급 activator 장치류의 부작용 중의 하나인 하악 전치의 순측경사는 거의 보이지 않았다(그림 12, 표 1).

또한 그림 13에서와 같이 안정위시 근전도에서 치료전 긴장되어있던 우측 교근의 활성도가

치료후 감소하여 측두근과 교근 및 두 근육의 좌우 근활성도가 조화롭게 되었고, 최대폐구시 근전도에서는 측두근의 좌우 근활성도 차이가 치료전 29.9 μ V에서 치료후 13.5 μ V로, 교근에서는 46.2 μ V에서 6.9 μ V로 감소하여 좌우 근육의 균형이 개선되고 있음을 확인할 수 있었다. 또한 연하시 근전도에서 악익복근의 활성도가 치료후 상당히 감소되었다.

증례 3: 골격성 III급 환자에서 악정형치료를 통해 근신경계 부조화를 해소한 증례

아래턱이 나왔음을 주소로 내원한 11세 5개월의 여환으로 구의 소견상 오목한 측모를 보였고, 구내소견상 전치부 반대교합과 상악골의 협착 및 하악골의 2mm 우측편위로 인한 치열중심선 불일치가 관찰되었다(그림 14). 임상관찰과 측모 두부측방사선사진 분석결과 상악열성장과 하악과성장이 혼재된 골격성 III 급 부정교합으로 진단되었으며(그림 17, 표 2), 치료계획은 상악골의 협착과 하악골의 편위 요인을 해소하기 위한 급속구개확대장치(rapid maxillary expander, 이하 RME)와 열성장된 상악골을 전방견인하기 위한 facemask를 사용하기로 하였다(그림 15).

10개월 동안 RME와 facemask를 이용한 치료를 통해 현저한 안모의 개선과 수평피개교합의 개선을 얻을 수 있었으며 이 후, 비발치에 의한 고정식 교정장치를 통해 23개월간 치료를 더 진행한 후 모든 치료를 종료하였다. 치료 후 양호

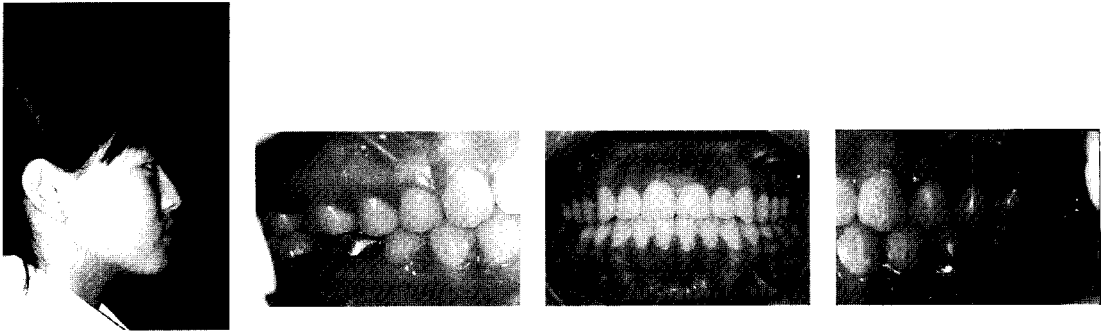


그림 16. 치료종료시 구외, 구내 사진.

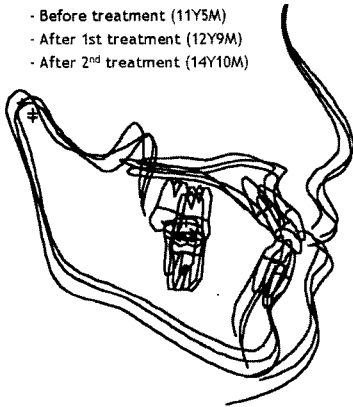


그림 17. 치료 전 후 측모 두부계측방사선 사진 중첩.

한 안모와 교합관계가 이루어졌으며(그림 16), 측모 두부계측방사선사진 중첩 결과 약간 늦은 시기에 상악 전방전인을 시행했음에도 불구하고 1차 치료기간동안 상당한 상악골의 전방전인이 있었음을 확인할 수 있었다(그림 17, 표 2).

근활성도의 변화를 보면 안정위시 근전도에서 치료전 긴장되어 있던 우측 측두근의 활성도는 치료 종료시 낮아졌으나 좌측 측두근의 활성도는 오히려 증가되어 불안한 근전도 소견을 보이고 있었으나, 측두근과 교근의 비율인 T/M ratio 상에서는 치료전 3.4에서 종료시 1.4로 감소하여 상대적인 비율면에서는 상당한 개선이 관찰되었다. 최대폐구시 근전도에서는 측두근의 좌우 근

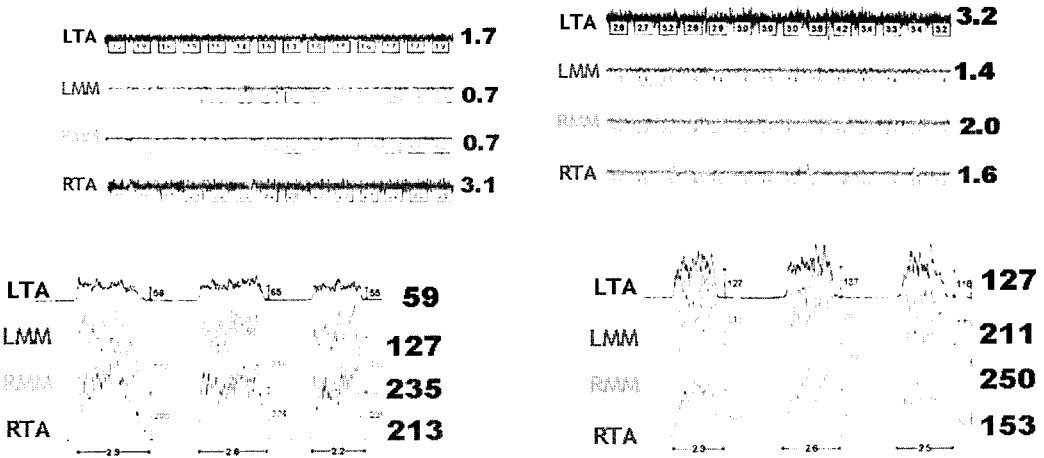


그림 18. 치료 전(좌측) 후(우측)의 안정위(상단) 및 최대폐구시(하단)의 근활성도.

표 2. 치료 전 후 측목 두부계측방사선사진 중첩 계측치.

	Norm	Before Tx.	After 1st Tx.	After 2 nd Tx.
SNA	82.0	83.4	86.9	85.9
SNB	80.0	83.8	84.3	84.0
ANB	2.0	-0.4	2.7	1.9
A to N-FH	-2.2	0.0	3.2	3.9
Midifacial length	87.3	84.6	89.5	93.3
Mandibular length	109.5	112.6	118.3	123.8
Mandibular plane angle	24.5	25.6	25.7	24.1
Mx 1 to APo	6.2	4.2	8.6	7.6
Mx 1 to FH	111.0	120.2	128.1	125.6
Mn 1 to APo	3.0	4.9	3.7	5.5
IMPA	90.0	89.0	86.1	91.1

활성도 차이가 치료전 154 μ V에서 종료시 26 μ V로 교근에서는 108 μ V에서 39 μ V로 감소하여 좌우 근육의 불균형이 많이 해소되었음을 확인할 수 있었다(그림 18).

한편 이 환자는 치료 종료 2년 후 그림 19와 같이 하악골의 잔여성장에 의한 약간의 재발현상이 관찰되었다.

III. 고 찰

현재까지 근전도 검사를 이용하여 부정교합과 저작근 활성도와의 관계에 대해 많은 연구가

어 왔고 다양한 결과를 보여 왔다. 김과차⁷의 연구에 의하면 영구치열기 환자에서의 안면 골격과 근활성도의 상관성은 최대감합위 보다는 안정위에서 더 유의성이 있으며, 안정위시 안면 골격과 근활성도의 상관성은 교근보다 측두근이 더 유의성이 있다고 보고 하였다. 따라서 안정위에서의 근전도측정이 수의적인 최대감압시의 근전도보다 더 신뢰할만한 진단적 가치가 있다고 생각된다.

Ingervall과 Thilander⁸는 하악골의 측방변위를 보이는 성장기 아동의 근전도 검사에서 안정위시 편위측 측두근의 활성이 높음을 보고하였다. 치성 비대칭을 보인 증례 1에서 초진시 #12, 43의 반대교합과 상악 전치의 설측경사에 의해 비정상적인 전치부 유도(anterior guidance) 및 하악골의 우측으로의 기능성변위가 있었던 것이 원인이 되어 측두근의 긴장이 유발된 것으로 사료되며, 이에 대한 조기 치료는 치료후 측두근의 긴장 감소로 나타났고, 측두근과 교근의 비율인 T/M ratio는 치료전 2.57에서 치료후 0.88로 감소되었다. 김과차⁹는 골격성 비대칭의 경우 안정위시 근전도에서 편위측 측두근의 활성이 높음을 보고하였는데, 증례 1은 치성 비대칭이나 하악의 기능성 변위를 조기에 치료함으로써 측두근과 교근의 부조화 및 좌우측 근육의 부조화가 향후 골격성 비대칭을 유발할 수도 있는 가능성을 조기에 차단하였다는데에 더 큰 의의가 있다고 본다.

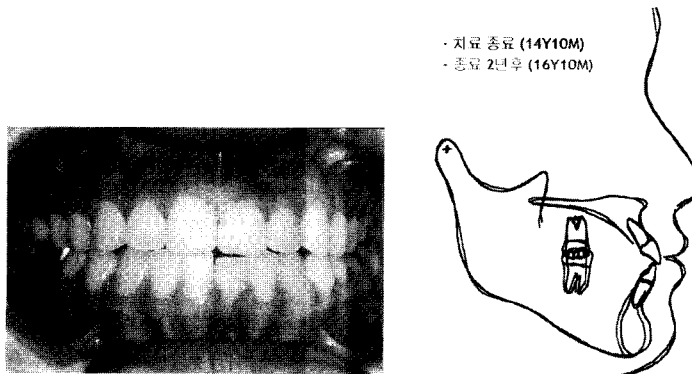


그림 19. 치료 종료 2년 후의 구내 사진 및 두부계측방사선사진 중첩.

한편, II급 1류 부정교합과 저작근 근활성도와 의 상관성에 대한 과거 선학들의 연구를 보면, Moyers¹⁰는 II급 1류 부정교합 아동의 안정위시 근전도에서 측두근의 활성이 증가됨을 보고하였으나, Ahlgren 등¹¹은 II급 1류 부정교합 아동과 정상 아동사이에 안정위시 측두근과 교근의 활성도는 차이가 없었고, 다만 저작시에 II급 1류 부정교합자에서 더 작은 근활성도를 보였으며 특히 측두근에 비해 교근의 활성도가 작았다고 보고하였다. Pancherz¹² 역시 II급 1류 아동이 저작시 교근의 활성이 작음을 보고하였고, 최대감합시에는 측두근과 교근 모두 정상군보다 작은 활성도를 보였다고 하였다. 이와 같이 연구자들마다 일부 일치되는 의견도 있으나 서로 상충되는 부분도 있으며, II급 1류 부정교합을 보인 증례 2는 딱히 어느 연구자의 결과와 일치된다고 보기에는 어려움이 있으나, 위의 연구자들이 한결같이 언급한 측두근과 교근의 조화 및 좌우측 근육의 균형이 치료 후에 얻어졌다는 데에 의의를 둘 수 있겠다. 또한 치료후 악이복근의 근활성도가 상당히 감소되었는데, 이는 치료전 큰 수평피개교합 때문에 발생하는 유아기형 연하(infantile swallowing) 패턴이 치료후 수평피개교합의 감소로 개선되었기 때문으로 사료된다. 한편 악이복근과 같은 설골상근(suprahyoid muscle)의 과활성은 수직적 성장을 유도하는 하나의 요인이 될 수 있기 때문에 본 환자에서 이 요인을 제거했다 것도 큰 의의가 되겠다. 참고로 악이복근 역시 절대적 수치 외에도 연하시 교근과 악이복근의 비율인 M/D ratio를 통해 상대적으로 평가하는 것이 보다 적절하다고 본다.

안면 골격과 근활성도와 의 상관관계를 연구한 김과차⁷의 결과에 따르면 III급 부정교합자가 I급이나 II급 부정교합자에 비해 측두근의 활성이 높고, 또한 측두근과 교근의 비율인 T/M ratio가 III급에서 가장 높았음을 보고하였다. 골격성 III급 부정교합을 보인 증례 3의 경우 치료 후 안정위시 측두근과 교근의 비율이 3.4에서 1.4로 감소되어 거의 정상군과 유사해지긴 했으나 좌측 측두근은 치료전보다 오히려 증가된 소견이 있었는데, 어쩌면 이와 같이 근육간 근활성도의 불

완전한 균형이 그림 19와 같이 치료 종료 2년째의 회귀현상과 연관된 것이 아닌가 사료된다. 이와 같이 근전도는 회귀현상을 예측하고, 또한 치료 후 유지기간을 결정하는 좋은 지표가 될 수 있으리라 생각하며, 향후 이에 대한 더 많은 연구가 필요할 것이다.

IV. 결 론

안면 골격의 성장과 저작계의 하나인 근신경계는 매우 밀접한 관계를 갖고 있다. 따라서 성장기의 다양한 부정교합은 주변 근신경계와 서로 원인과 결과로서 상호 영향을 끼침에도 불구하고, 지금까지의 골격과 치아로 대표되는 통상적인 진단술로는 이와 같은 근신경계의 부조화를 진단하는 데 한계가 있기 때문에, 경조직과 더불어 연조직의 심미 및 기능을 추구하는 미래의 교정에는 근전도검사와 같은 보조적인 진단수단이 필요할 것으로 사료된다.

참 고 문 헌

1. Fränkel R, Fränkel C. Orthofacial Orthopedics with the Function Regulator. S Karger GmbH, München, Germany 1989:9-11.
2. 심은영, 이영준, 차봉근, 이석근, 문혁수. 측두하악 관절 골관절증에 의한 하악골 형태변화의 기전: 증례 및 동물실험을 통해서 살펴본 하악골 변형. 대한구강악안면병리학회지 2003;27(4):283-295.
3. Moss ML. The primacy of functional matrices in orofacial growth. Dent Pract Dent Rec 1968;19(2): 65-73.
4. 차봉근. 쉽게하는 성장기 아동의 교정치료 (3): 성장기 아동 교정진단의 보조자료: 미래 교정진단술에 대한 전망: EMG의 교정학적 적용. 대한임상치과교정학저널 2003;2(10):42-51.
5. 차봉근, 이남기. 쉽게하는 성장기 아동의 교정치료 (6): Double plate를 이용한 성장기 II급 부정교합 환자의 치료. 대한임상치과교정학저널 2004;3(14): 12-21.
6. Stockfish H. The principles and practice of dentofacial orthopedics. Quintessence London, UK 1995.

7. Kim CH, Cha BK. The relationship between craniofacial morphology and EMG activity in the masticatory muscles. master's thesis 2004.
8. Ingervall B, Thilander B. Activity of temporal and masseter muscles in children with a lateral forced bite. *Angle Orthod* 1975;45(4):249-58.
9. Kim SS, Cha BK. A study on the corelations between facial biotype, submentoververtex cephalometric measurements and surface EMG activity in patients with facial asymmetry. master's thesis 2002.
10. Moyers RE. Temporomandibular muscle contraction patterns in Angle Class II, division 1 malocclusions; an electromyographic analysis. *Am J Orthod* 1949;35 (11):837-57.
11. Ahlgren JG, Ingervall BF, Thilander BL. Muscle activity in normal and postnormal occlusion. *Am J Orthod* 1973;64(5):445-56.
12. Pancherz H. Activity of the temporal and masseter muscles in class II, division 1 malocclusions. An electromyographic investigation. *Am J Orthod* 1980;77 (6):679-88.

Corresponding author: Prof. Cha, Bong-Kuen

Department of Orthodontics, Kangnung National University Dental Hospital, 123, Chibyun-dong,
Kangnung-city, Kangwon-do, South Korea, 210-702 Phone: +82-33-640-3192
Fax: +82-33-640-3057, E-mail: korth@knusun.kangnung.ac.kr

ABSTRACT

Clinical Application of Electromyography for Monitoring Procedure and Result of Orthodontic Treatment ; A Report of Three Cases

Bong-Kuen Cha, Nam-Ki Lee, Dong-Soon Choi, Sang-Ho Kim

Department of Orthodontics, College of Dentistry, Kangnung National University

Traditionally, goals of orthodontic treatment fall into four categories: good tooth alignment, improvement of skeletal profile and good soft tissue, and rehabilitation of the normal function. Electromyography (EMG) has proven as useful tool in evaluating masticatory function among the maxillomandibular relationship and could be useful in accompanying orthodontic treatment objectives. But in pursuit of clinical application, it is necessary to systemize clinical guideline for diagnosis by EMG records in evaluating the effects of orthodontic, orthopedic, or surgical treatment.

This study present 3 orthodontic cases, which treatment results, ie neuromuscular balances of masticatory muscle, could be monitored by EMG procedure.