

## 완전 거치형 정맥도관의 완전 절단

김정태\* · 오태윤\* · 장운하\*

### Complete Fracture of Totally Implantable Venous Catheter

Jung-Tae Kim, M.D.\*, Tae-Yoon Oh, M.D.\*, Woon-Ha Chang, M.D.\*

The patient was a 42-year-old female with breast cancer who had an implantable central venous catheter inserted percutaneously into left subclavian vein for chemotherapy. The postinsertion chest x ray revealed that there was no compressive sign of catheter. Three months after insertion of the catheter, the patient was admitted to the hospital for 4th chemotherapy. The port was accessed but blood could not be aspirated and the catheter could not be flushed. A chest x ray revealed that the catheter was completely transected at the point where the catheter passed under the clavicle. Percutaneous removal of the distal fragment of the catheter was accomplished. The patient was discharged after successful removal of fragment of catheter.

(Korean J Thorac Cardiovasc Surg 2006;39:946-948)

- Key words:** 1. Catheter  
2. Fracture  
3. Embolization  
4. Percutaneous removal

### 증 례

유방암 3기인 42세 여자 환자는 항암치료를 위해 좌측 쇄골하 정맥을 통해 완전 거치형 정맥도관을 삽입하였다. 삽입 후 단순 흉부 사진상 도관의 위치는 좋았으며 다른 어떤 이상도 발견할 수 없었다. 환자는 도관에 관련된 어떠한 합병증도 없이 항암치료를 받고 퇴원하였다.

도관 삽입 3개월 후 환자는 6번째 항암치료를 받기 위해 입원하였으나 도관을 통하여 피가 역류되지 않았다. 즉시 시행한 단순 흉부 사진상 도관은 쇄골과 첫 번째 늑골이 만나는 부위에서 완전 절단되어 있었으며 원위 부분은 우심방에 위치해 있었다(Fig. 1). 심전도를 포함한 환자의 활력증후는 정상이었다. 근위부분은 국소마취 하에서 제거하였으며 원위부분은 우측 대퇴정맥을 통한 경피적

방법으로 제거한 후(Fig. 2) 환자는 다른 합병증 없이 퇴원하였다.

### 고 찰

중심 정맥 도관은 1979년 처음 사용된 이래로 암환자의 항암치료를 위해, 장기간의 정맥주사 항생제 사용, 영양 공급, 수분 보충 및 여러 번의 채혈을 위해 사용되고 있다 [1]. 현재에는 externalized 'Hickman' type과 완전 거치형 정맥도관(totally implantable venous device) 두 종류가 사용되고 있으나 후자가 더 흔히 사용되고 있다. 1984년 port-a-cath system이 처음 보고된 이래 반복된 정맥 천자나 중심 정맥 도관의 염증 등의 합병증은 많이 감소하였다. 또한 암환자의 활동성이나 삶의 질의 향상을 가져왔다.

\*성균관대학교 의과대학 강북삼성병원 흉부외과

Department of Thoracic and Cardiovascular Surgery, Kangbuk Samsung Hospital, Sungkyunkwan University School of Medicine

논문접수일 : 2006년 8월 11일, 심사통과일 : 2006년 9월 12일

책임저자 : 오태윤 (110-746) 서울시 종로구 평동 108번지, 성균관대학교 의과대학 강북삼성병원 흉부외과

(Tel) 02-2001-2152, (Fax) 02-2001-2148, E-mail: chto.h.oh@samsung.com

본 논문의 저작권 및 전자매체의 지적소유권은 대한흉부외과학회에 있다.

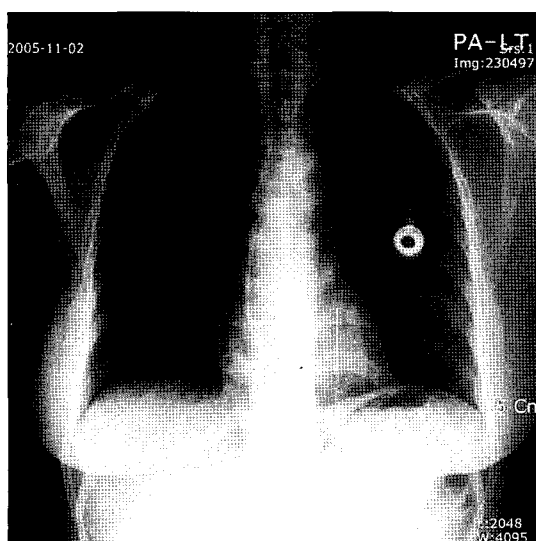


Fig. 1. Chest X ray reveals a complete fracture of the catheter.

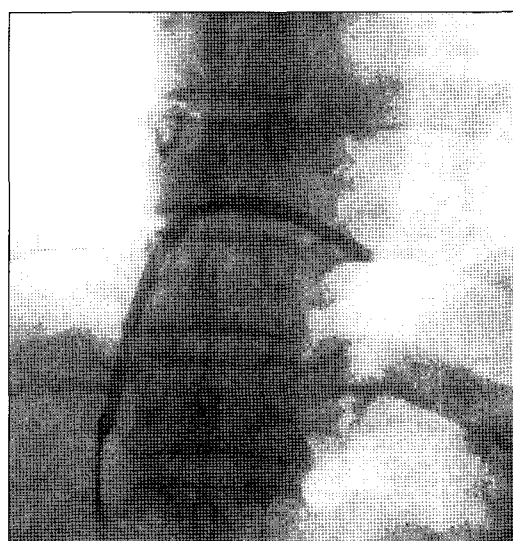

Fig. 2. Percutaneous retrieval of embolized catheter fragment.

도관을 설치하는 데는 직접 정맥을 절개하여 거치하는 방법과 introducer kit를 이용한 정맥천자 방법, 이 두 가지가 많이 사용된다. 그중 1983년 Aiken 등에 의해 처음 소개된 ‘peel-away’ sheath를 이용한 방법은 도관을 빠르게 삽입하는 데 도움을 주었다[2]. 일년 뒤, Aiken 등은 도관이 첫 번째 늑골과 쇄골 밑을 지나는 부위에서 좁아져 있는 것을 발견하고 pinch-off sign이라고 기술하였다[3]. Koonings와 Given은 100명의 환자를 후향적 조사를 하여 도관의 완전절단 없이 pinch-off sign을 보이는 경우가 5%라고 보고하였다[4]. Koch 등은 1,500명의 환자의 후향적 조사에서 합병증이 없는 경우가 87%라고 보고하였다[1]. 흔한 합병증으로는 감염(4.8%), 혈전증(3.2%), 위치이상(2.4%) 등이었다. 도관의 완전 절단은 아주 드문 합병증으로 약 0.2%정도에 해당된다. 1990년 Hinke는 방사선학적으로 도관의 비틀림의 정도를 구분하였는데(radiographic catheter distortion scale) grade 0는 도관이 첫 번째 늑골과 쇄골 사이에서 좁아짐 없이 완만한 곡선을 이루고 있는 것을 말하며, grade 1은 내경의 좁아짐 없이 굽어져 있는 겨우, grade 2는 쇄골 밑을 지날 때 내경이 좁아진 경우(pinch-off sign), grade 3는 첫 번째 늑골과 쇄골 사이에서 도관이 완전 절단되어 도관의 원위부가 우심방, 우심실 또는 폐동맥으로 이동된 것으로 구분하였다[5].

도관의 완전 절단의 원인으로는 쇄골과 첫 번째 늑골 사이에서 도관이 각 뼈들에 의해 오랜 기간 눌리며 또한 어깨의 움직임에 의해 더욱 심하게 눌림으로써 생긴다고 알려져 있다. 이러한 도관은 특징적으로 물고기 입(fish-mouth) 모양의 눌린 자국을 보이며 전자현미경소견상 거

철고 톱니모양의 면을 가지고 있어 반복적인 외부적 자극에 의한 것임을 시사한다.

이러한 pinch-off 증후군은 특수한 해부학적 구조에 의해 발생한다. 앞쪽으로 쇄골, 쇄골하근(subclavius muscle), 늑부리 인대(costocoracoid ligament), 뒤쪽으로는 첫 번째 늑골, 전사각근(anterior scalene muscle), 그리고 가운데에 늑쇄 인대(costoclavicular ligament)에 의해 연결되어 있는 쇄골과 첫 번째 늑골의 연결부위로 이루어진 공간을 costoclavicular space나 cervicoaxillary canal이라고 하며 이 삼각형의 공간 내에 도관이 잘못 위치해 있을 경우 pinch-off 증후군이 발생할 수 있다[6].

Pinch-off 증후군의 가장 흔한 징후 및 증상으로는 흉벽의 부어오름과 특히 어깨부위의 통증이다. 그 외 pinch-off 증후군을 암시하는 소견으로는 피의 역류가 되지 않거나 수액주입 시 저항이 있는 경우, 갑작스런 기침, 흉통 또는 심계항진 등이 있을 경우 의심해 볼 수 있다. 그러나 많은 환자들은 무증상으로 우연히 발견되는 경우가 많은데 이는 아마도 완전 절제된 도관의 원위부가 감각신경의 분포가 상대적으로 적은 우심실이나 폐동맥으로 이동하기 때문으로 생각된다. 이러한 환자들에게서 단순 흉부 사진은 확진하는 데 결정적인 역할을 한다.

완전 절단된 도관의 원위부는 경피적 방법으로 제거가 가능하며 치명적인 합병증을 초래하기 전에 가능한 한 진단되는 즉시 제거되어야 한다.

Pinch-off 증후군을 예방하기 위하여 일부 저자는 도관 삽입 시 좀 더 바깥쪽에서 삽입하거나[7] 또는 요측피정맥(cephalic vein)을 절개하여 직접 삽입하는 방법[8]을 제시

하였다.

결론적으로 완전 거치형 정맥도관의 완전 절단은 매우 드문 합병증 중의 하나이지만 일단 발생하면 매우 치명적인 결과를 초래할 수 있으므로 도관 삽입부위의 감각스런 통증이나 수액 주입 시 저항감이 느껴지면 pinch-off 증후군을 한 번 의심해야 하며 즉각적인 진단과 그에 따른 조치가 이루어져야 한다.

### 참 고 문 헌

1. Koch HJ, Pietsch M, Krause U, Wilke H, Eigler FW. *Implantable vascular access systems: experience in 1,500 patients with totally implanted central venous port systems.* World J Surg 1998;22:12-6.
2. Aiken DR, Catalano R, Minton JP. *Cental vein access in oncology patients: the "peel-away" sheath for rapid insertion.* J Surg Oncol 1983;22:81-3.
3. Aiken DR, Minton JP. *The "pinch-off sign": a warning of impending problems with permanent subclavian catheters.* Am J Surg 1984;148:633-6.
4. Koonings PP, Given FT. *Long-term experience with a totally implanted catheter system in gynecologic oncologic patients.* J Am Coll Surg 1994;178:164-6.
5. Hinke DH, Zandt-Stastny DA, Goodman LR, et al. *Pinch-off syndrome: a complication of implantable subclavian venous access devices.* Radiology 1990;177:353-6.
6. Han SH, Shin SJ, Hahn JS. *A case of pinch-off syndrome misdiagnosed by catheter related venous thrombosis.* Korean J Thromb Hemost 2002;9:47-51.
7. Klotz HP, Schopke W, Kohler A, et al. *Catheter fracture: a rare complication of totally implantable subclavian venous access devices.* J Surg Oncol 1996;62:222-5.
8. Di Carlo I, Cordio S, La Greca G, et al. *Totally implantable venous access devices implanted surgically: a retrospective study on early and late complications.* Arch Surg 2001;136:1050-3.

#### =국문 초록=

42세 여자 환자로 유방암으로 인한 항암치료를 위해 왼쪽 쇄골하정맥으로 완전 거치형 정맥도관(totally implantable venous catheter)을 삽입하였다. 삽입 직후 단순 흉부 방사선 사진상 도관에는 특이 소견이 없었다. 환자는 3개월 후 4번째 항암치료를 위해 입원하였으나 도관을 통해 피가 역류되지도 않고 주입되지도 않았다. 단순 흉부 방사선 사진상 도관이 쇄골 밑을 지나는 부위에서 완전 절단되어 있었다. 경피적 방법으로 도관의 원위부위를 성공적으로 제거한 후 환자는 퇴원하였다.

- 중심 단어 : 1. 도관  
2. 절단  
3. 색전  
4. 경피적제거