

구내 하악골 상행지 수직골 절단술 후 하악골 우각부의 수평적 길이 변화

박성연 · 정영수 · 최영달 · 박형식

연세대학교 치과대학 구강악안면외과학교실

Abstract (J. Kor. Oral Maxillofac. Surg. 2006;32:447-452)

CHANGES OF TRANSVERSE MANDIBULAR WIDTH AFTER INTRAORAL VERTICAL RAMUS OSTEOTOMY

Sung-Yeon Park, Young-Soo Jung, Young-Dal Choi, Hyung-Sik Park

Department of Oral and Maxillofacial Surgery, Oral Science Research Center, College of Dentistry, Yonsei University, Seoul, Korea

Purpose: In order to clarify the correlation of mandibular setback using bilateral intraoral vertical ramus osteotomy (BIVRO) and post-surgical transverse mandibular width (TMW), this study examined the pre- and postsurgical changes in hard and soft tissues of TMW and the relationship of TMW and the amount of mandibular setback.

Patients and Methods: One-hundred seven patients who had undergone BIVRO were evaluated radiographically and clinically. A comparison study of the changes in hard and soft tissue after surgery in all 107 patients was performed with preoperative, 1 month, 3 month, 6 month and 1 year postoperative posteroanterior cephalograms and clinical photographs by tracing. And this changes were evaluated in parts to amounts of mandibular setback.

Results: Statistically significant increases of TMW in hard and soft tissue from preoperative to postoperative 1 month were seen. TMW in hard tissue from 1 month to 1 year postoperative were gradually decreased. TMW in soft tissue was not changed uniformly but almost equal to pre-operative width. And there was no significant correlation between TMW and amount of mandibular setback.

Conclusions: The results show that mandibular setback using BIVRO did not significantly influence increasing of TMW in soft tissue.

Key words: Transverse mandibular width, Intraoral vertical ramus osteotomy, Mandibular setback, Hard and soft tissue

I. 서 론

하악골 전돌증을 외과적으로 개선시켜주는 대표적인 술식으로는 구내 하악골 상행지 수직골절단술(Intraoral Vertical Ramus Osteotomy : 이하 IVRO로 지칭)과 하악골 시상분할골절단술(Sagittal Split Ramus Osteotomy : 이하 SSRO로 지칭)이 있다^{1,5)}. 이 중 IVRO는 SSRO와 비교할 때 술식이 간단하고 수술시간이 짧으며, 술후 측두하악관절 장애나 감각이상에 대한 부담이 없다는 이유로 저자 등은 하악골 전돌증 환자에 있어서 선호하고 있다⁶⁻⁸⁾.

기본적으로 하악골을 후방이동시키는 술식들은 근심골편이 원심골편의 외측에 위치하게 된다⁹⁾. SSRO를 통한 하악골의 후

방이동 후에도 골편 사이의 공간이 생김에 의해 평균적으로 우각부 사이의 거리는 넓어진다는 보고¹⁰⁾가 있으나, IVRO를 통한 하악골의 후방이동 후, 좌우측에 측방으로 근심골편이 겹침으로 인해 하악골의 우각부간의 수평길이가 넓어지며, 이것이 술후 정면모습에서 심미적으로 불리하게 될 것이라는 의문점이 있었다. 하지만, 장기적으로 수술 후 하악골이 제 기능을 함으로써 골개조 현상에 의한 우각부간의 수평거리의 변화에 대한 보고는 드물었다. 그리고, 연조직 변화에 대한 지금까지의 대부분의 연구는 측면사진상에서 이루어져 오고 있지만¹¹⁾, 하악 우각부위의 골격변화에 따른 연조직 변화는 방사선 사진 및 정면 임상사진을 이용한 연구가 타당할 것이다. 또한, IVRO 후 하악골의 후퇴량이 우각부의 거리 변화에 영향을 미칠 것 이다라는 의문도 가질 수 있다.

이 연구의 목적은 BIVRO후 하악골 우각부간의 수평거리 (TWM)의 경조직 변화 및 연조직 변화, 하악골 후퇴량과의 연관성 및 연조직 외형에 미치는 영향을 분석하므로써 BIVRO후의 정면 안모 변화에 대한 임상적 결과를 예측하는데 도움을 얻고자 함이었다.

박 형 식

120-752, 서울시 서대문구 신촌동 134

연세대학교 치과대학 구강악안면외과학교실, 구강과학연구소

Hyung-Sik Park

Dept. of OMFS, College of Dentistry, Yonsei University,

134 Shinchon-Dong, Seodaemoon Gu, Seoul, 120-752, Korea

Tel: +82-2-2228-3138 Fax: +82-2-364-0992

E-mail: hspark709@yumc.yonsei.ac.kr

※ 이 논문은 1996년도 연세대학교 치과대학 교내연구비의 지원에 의해 이루어진 것임.

II. 대상 및 방법

Subjects and Material

1996년부터 2004년까지 연세대학교 치과대학병원 구강악안면외과에서 하악골 전돌증으로 진단되어 양측 구내하악골 상행지 절단술로 하악골 후퇴술을 시행받고 골편고정 없이 2주간의 약간 고정과 약간 고정 제거 후 하악골의 기능적인 운동을 위한 물리치료를 시행받은 환자 207명중, 1년 이상 측면 및 정면 두부 방사선 계측 사진과 임상사진이 잘 갖추어져 경조직 및 연조직 외형의 형태식별이 양호하여 추적관찰이 가능했던 환자들을 대상으로 하였다. 이들은 39명의 남자와 68명의 여자로 총 107명이었으며, 연령분포는 18세에서 33세까지로 평균연령은 22.3세였다. 하악만을 수술한 환자는 14명, 상하악 동시 수술을 받은 환자는 93명이었다.

측면 및 정면 두부 계측 방사선 사진은 수술 전과 수술 후 1개월(1M), 3개월(3M), 6개월(6M) 및 1년(1Y)에 연세대학교 치과대학병원 방사선과에 있는 Panoura 10-C X-ray기계(Yoshida 제품)에 이중 증감지가 들어 있는 카세트 및 6"×12" 및 8"×10" 후지(Fuji) X-ray film을 사용하여 FFD 5 feet, 85-90 Kvp, 10mA의 조건으로 촬영 후 통법의 현상과 정착을 하였다. 같은 시기에 동일한 공간에서 동일한 자세 및 시선을 유지하여 임상사진을 촬영하였다.

Analytic Method

하악골 후퇴량(AMS)은 측면 두부 방사선 사진상에서 수평 기준선(FH plane)에 평행한 선을 기준으로 한 하악 절치부의 수

평 이동량으로 측정하였다(Fig. 1). 근심 골절편 사이의 수평거리 변화량은 정면 두부 방사선 사진상에서 1996년 이병인¹⁰⁾ 등에 의해 확립된 방법을 이용하였는데 그 참고점과 선은 아래의 설명과 함께 Fig. 2에서 볼 수 있다.

1. BHP (Bony Horizontal Plane) : 양측 유양돌기(mastoid process)의 최하방점을 연결한 선
2. RM : 우측 유양돌기의 최하방점
3. RP : 우측 근심골절편의 최하방점
4. RV : RP점에서 양측 유양돌기를 연결한 선에 수선을 그었을 때 만나는 점
5. LM : 좌측 유양돌기의 최하방점
6. LP : 좌측 근심골절편의 최하방점
7. LV : LP점에서 양측 유양돌기를 연결한 선에 수선을 그었을 때 만나는 점

정면 임상 사진에서는 모든 사진들을 digitalize 하여 각 환자마다 내안각 사이의 거리를 30mm로 동일하게 조정하여 계측점과 선을 측정하였으며 아래의 설명과 함께 Fig. 3에서 볼 수 있다.

1. SHP (Soft tissue Horizontal Plane) : 양측 구각부를 연장한 선
2. RLC : 우측 구각부
3. LLC : 좌측 구각부
4. RFA : 양측 구각부를 연장한 선과 우측 안모의 외형선과 만나는 점
5. LFA : 양측 구각부를 연장한 선과 좌측 안모의 외형선과 만나는 점

분석에 이용된 측정치는 아래와 같이 얻었다(Fig. 2, 3).

1. BL (근심 골절편 사이의 수평거리) : RV에서 LV까지의 거리

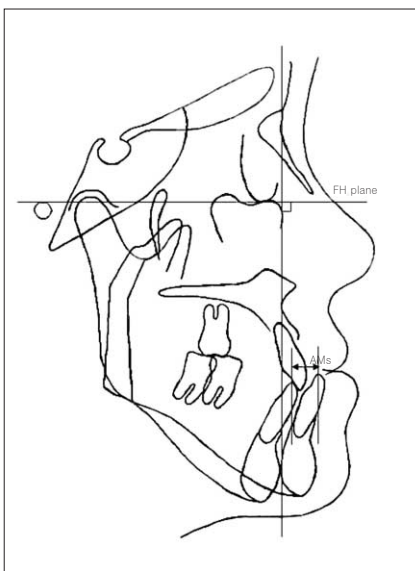


Fig. 1. Reference landmarks and planes on lateral cephalogram are illustrated.

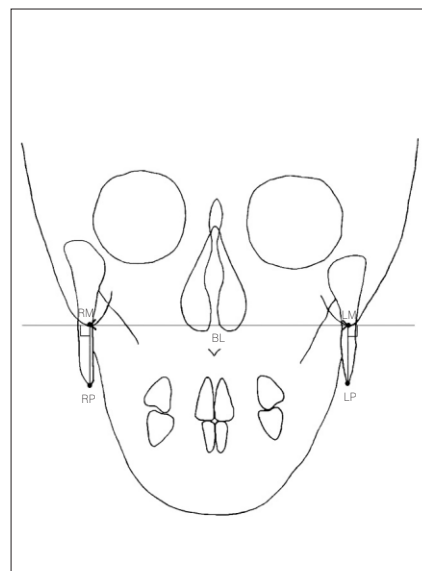


Fig. 2. Reference landmarks and planes on postero-anterior cephalogram are illustrated.

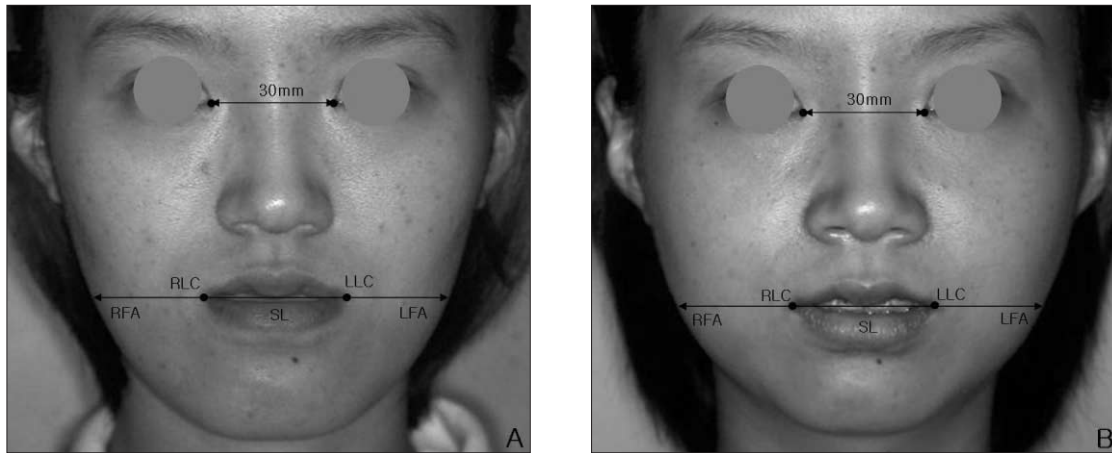


Fig. 3. Reference landmarks and planes on clinical photograph are illustrated. After the distance of bilateral medial canthus to 30mm was fixed, transverse mandibular width was estimated. A. Preoperative photograph, B. Postoperative photograph.

2. SL (연조직 우각부 사이의 수평거리) : RFA에서 LFA까지의 거리

측면 및 정면 두부 방사선 사진과 임상사진상의 각 참고점과 선은 0.07mm 두께의 아세테이트 종이 위에 한 명의 연구자에 의해 0.3mm 샤프 펜슬로 tracing 했고 모든 측정치는 같은 연구자가 0.1mm 단위까지 caliper를 사용하여 측정하였다. Tracing과 측정의 정확도 확립을 위해서 모든 수술 전 방사선 사진과 임상사진상에서 BL과 SL를 4번씩 tracing 하고 측정하여 paired t test로 측정상의 오차를 통계학적으로 평가하였다. 임상사진에서는 촬영시 동일한 확대율이 적용되지 않았기 때문에 연조직 우각부 사이의 수평거리 변화율을 측정하기 위해서 수술전의 SL를 기준(100)으로 고정시킨 후 각 시기마다 SL를 계산하였다.

이상에서 얻은 계측 항목(BL, SL)의 값을 SAS package for Windows version 8.1 (SAS Institute, Inc. USA) 통계프로그램을 이용하여 각 시점에서의 계측 항목의 평균 및 표준편차를 산출하였으며, 각 시점에서의 측정값들과 술전의 측정값 차이를 Paired t-test를 시행하여 구간별 유의성을 유의수준 0.05에서 검정하였으며, 하악골 후퇴량에 따른 변화량도 군에 따라 각각 같은 방법으로 시행하였다.

III. 결 과

* 측정 정확도를 알아보기 위한 반복 측정에서는 통계적으로 유의한 차이가 없었다 (P>0.05).

1. 하악골 후퇴량에 따른 분류 (Fig. 4)

: 연구대상 107명의 측면두부방사선사진상에서의 하악 절치부의 수평이동량을 측정하여 분류하였다.

A. 제 1군 : 하악골 후퇴량이 5mm 미만인 경우가 19 case

(17.8%)였다.

B. 제 2군 : 하악골 후퇴량이 5mm 이상, 10mm 미만인 경우가 54 case(50.5%)였다.

C. 제 3군 : 하악골 후퇴량이 10mm 이상인 경우가 34 case (31.8%)였다.

D. 전체 평균 하악골 후퇴량은 8.58mm였다.

2. 근심 골절편 사이의 수평거리 변화 (Table 1, Fig. 5)

A. 모든 환자에서 수술전에 비해 수술후 1개월의 근심 골절편 사이의 수평거리는 7.15mm가 증가하였으며, 수술후 1개월에서 3개월까지는 1.12mm, 3개월에서 6개월까지는 0.58mm, 6개월에서 1년까지는 1.47mm가 감소하는 것을 보였으며, 이 변화량들은 각각 통계학적으로 유의성이 있었다.

B. 1군의 환자들은 수술전에 비해 수술후 1개월의 근심 골절편 사이의 수평거리가 5.52mm 증가하고 수술후 1개월에서 3개월까지는 0.94mm 감소하였으며 통계학적으로 유의하였다. 이후 6개월, 1년까지는 감소하는 양상을 보였으나, 이 변화량들은 통계학적으로 유의성이 없었다.

C. 2군과 3군의 환자들은 근심 골절편 사이의 수평거리 변화는 모든 환자를 대상으로 했을 때와 같이 수술전에 비해 수술후 1개월에는 증가하였으며, 수술후 1개월에서 3개월, 6개월, 1년까지 감소하는 양상을 보였으며, 이 변화량들은 각각 통계학적으로 유의성이 있었다.

D. 수술 전과 수술 1년후의 근심골절편 사이의 변화량은 1군에서 1.56mm, 2군에서 3.41mm, 3군에서 4.33mm 증가하였으며, 전체적으로는 3.35mm 증가를 보였다. 각각의 변화량들은 통계학적으로 유의하였으나, 하악골 후퇴량과의 연관성은 유의성을 갖지 못했다.

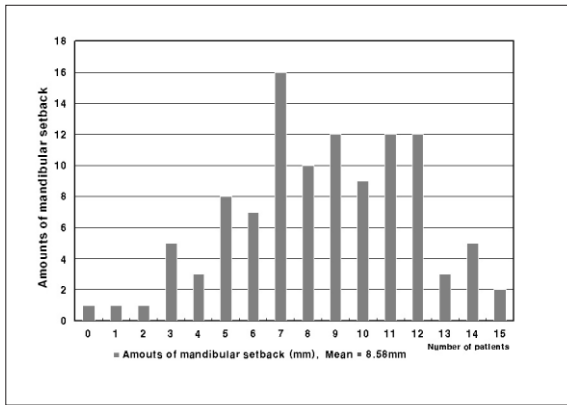


Fig. 4. This graph shows the distribution according to the amount of mandibular setback.

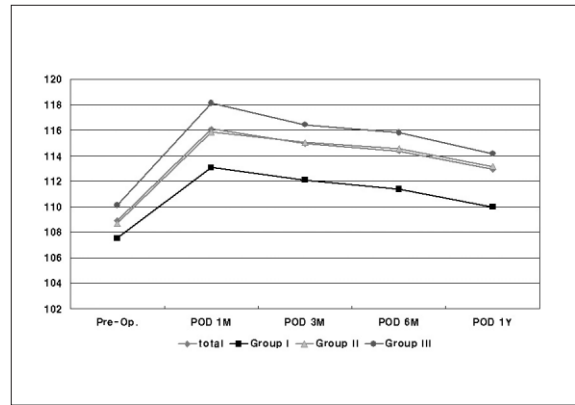


Fig. 5. This graph shows the changes of transverse mandibular width in hard tissue.

Table 1. Changes of transverse mandibular width in hard tissue.

Group	Time	POD 1M	POD 3M	POD 6M	POD 1Y	POD 1Y
		- Pre-Op.	- POD 1M	- POD 3M	- POD 6M	- Pre-Op.
Total (n=107)	Mean(mm)	7.15	-1.12	-0.58	-1.47	3.35
	S.D.	4.12	1.34	1.45	2.23	4.57
	p-value	S	S	S	S	S
Group I (n=19)	Mean(mm)	5.52	-0.94	-0.71	-1.40	1.56
	S.D.	4.72	1.26	2.26	2.91	5.32
	p-value	S	S	NS	NS	S
Group II (n=54)	Mean(mm)	7.18	-0.82	-0.51	-1.39	3.41
	S.D.	4.01	1.29	1.27	2.25	4.02
	p-value	S	S	S	S	S
Group III (n=34)	Mean(mm)	8.00	-1.67	-0.62	-1.64	4.33
	S.D.	3.6	1.27	1.06	1.65	4.54
	p-value	S	S	S	S	S

* S=p<0.05 (paired t-test)

3. 임상사건에서의 양측 연조직 우각부 사이의 거리 변화 (Table 2, Fig. 6)

- A. 모든 환자에서 수술전에 비해 수술후 1개월의 연조직 우각부 사이의 거리는 1.58%가 증가하였으며, 수술후 1개월에서 3개월까지는 1.65% 감소, 3개월에서 6개월까지는 0.64% 증가, 6개월에서 1년까지는 0.33%가 감소하는 것을 보였으며, 수술후 3개월 이후에는 통계학적으로 유의성이 없었다.
- B. 1군의 환자들은 수술전에 비해 수술후 1개월의 연조직 우각부 사이의 거리는 2.71% 증가하고 수술후 1개월에서 3개월까지는 감소, 3개월에서 6개월, 6개월에서 1년까지는 증가하는 양상을 보였으나, 수술 후 3개월 이후에는 통계학적으로 유의성이 없었다.
- C. 2군의 환자들은 수술전에 비해 수술후 1개월의 연조직

- 우각부 사이의 거리는 1.59% 증가하고 수술후 1개월에서 3개월까지는 감소, 3개월에서 6개월까지는 증가, 6개월에서 1년까지는 감소하는 양상을 보였으나, 수술전과 수술 후 1개월을 비교했을 때만 통계학적으로 유의성이 있었고 이후에는 통계학적으로 유의성이 없었다.
- D. 3군의 환자들은 수술전에 비해 수술후 1개월의 연조직 우각부 사이의 거리는 0.94% 증가하고 수술후 1개월에서 3개월까지는 감소, 3개월에서 6개월까지는 증가, 6개월에서 1년까지는 다시 감소하는 것을 보였으며, 수술후 1개월 이후엔 통계학적으로 유의성이 없었다.
- E. 수술 전과 수술 1년 후의 연조직 우각부 사이의 거리는 1군에서 0.89% 증가, 2군에서 0.01% 감소, 3군에서 0.60% 감소하였다. 전체적으로는 0.04% 감소하였고, 이 변화율 들은 각각 통계학적으로 유의성은 없었다.

Table 2. Changes of transverse mandibular width in soft tissue.

Group	Time	POD 1M	POD 3M	POD 6M	POD 1Y	POD 1Y
		- Pre-Op.	- POD 1M	- POD 3M	- POD 6M	- Pre-Op.
Total (n=107)	Mean(%)	1.58	-1.65	0.64	-0.33	-0.04
	S.D.	5.18	4.31	4.20	4.15	5.31
	p-value	S	S	NS	NS	NS
Group I (n=19)	Mean(%)	2.71	-2.22	0.19	0.21	0.89
	S.D.	3.81	3.87	5.49	4.30	7.19
	p-value	S	S	NS	NS	NS
Group II (n=54)	Mean(%)	1.59	-1.93	0.75	-0.65	-0.01
	S.D.	5.62	4.15	3.93	3.88	4.78
	p-value	S	NS	NS	NS	NS
Group III (n=34)	Mean(%)	0.94	-0.98	0.46	-1.10	-0.60
	S.D.	5.04	4.64	3.72	3.99	4.61
	p-value	S	NS	NS	NS	NS

* S=p<0.05 (paired t-test)

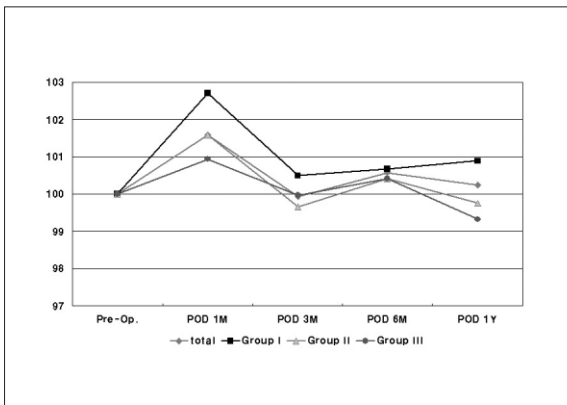


Fig. 6. This graph shows the changes of transverse mandibular width in soft tissue.

IV. 고 찰

전돌된 하악골을 외과적으로 후방이동시키는 방법은 대표적으로 IVRO와 SSRO가 있고, 술식에 따라서 각각 장단점을 가진다¹⁻⁹⁾. 저자 등은 하악골을 후방이동 시키는 데에 IVRO를 주로 이용하고 있는데, 이 술식을 적용하면서 드는 의문점 중의 하나로 좌우측에 측방으로 근심골편이 겹침으로 인해 하악골 우각부간의 수평길이가 넓어지고 이것이 술후 정면모습에서 하안면부가 오히려 넓어져 심미적으로 불리할 수도 있다는 것이다. 따라서 본 연구에서는 107명의 환자를 대상으로 IVRO 후에 하악골 우각부간의 수평길이 변화 및 하악골 후퇴량과의 연관성, 그리고 이러한 변화가 연조직 외형에 미치는 영향에 대해 연구하였다.

본 연구에서 후전방 두부규격 방사선 사진 상에서 양측 유양돌기의 최하방점을 연결한 선을 계측 기준선으로 설정을 하였

는데, 유양돌기는 방사선사진 상에서 쉽게 인식할 수 있으며 수술 전후에 변하지 않는 위치에 있기 때문이고, Baumrind와 Frantz^{12,13)}가 말한 “투사 오차”(error of projection)와 “인식오차”(error of identification)을 줄일 수 있다고 생각되었기 때문이다. 임상사진에서도 구각부가 쉽게 인식될 수 있는 점이기에 기준으로 설정을 하였다.

본 연구에서는 근심 골절편 사이의 수평거리 변화량이 하악골의 후퇴량에 따른 골간격 형성이나 골 접촉면적의 변화등에 영향을 받을 것이라는 가정하에 환자들을 하악골 후퇴량에 따라 세 군으로 나누었고, 그의 평균 후퇴량은 8.58mm를 보였다. Hall과 McKenna¹⁴⁾에 의해 수술 중의 하악각 부위의 골막 박리의 정도도 근심 골절편의 골개조 현상과 매우 밀접한 관련이 있다는 보고가 있지만, 본 연구에서는 동일한 술자에 의해 동일한 술식으로 수술이 진행되었기 때문에 골막박리의 정도가 거의 동일하리라 보고 이러한 인자는 고려하지 않았다.

근심 골절편 사이의 수평거리(BL) 변화를 관찰한 이전 연구를 보면 이병인¹⁵⁾ 등은 수술 직후에 비해서 술후 1년까지 점차적으로 감소하였으나 시간간격에 따른 유의성은 없었으며 각 항목간의 상관관계도 낮은 것으로 보고하였고, 본 연구에서는 수술전에 비해 수술후 1개월의 근심 골절편 사이의 수평거리가 7.15mm 증가하였고 수술후 1개월에서 1년까지 평균 3.17mm의 감소량을 보였고 각 시기마다의 변화량도 통계적으로 유의성이 있는 것을 보였다.

통계학적으로 유의하지는 않지만, 수술전에 비해 수술 1개월 후의 근심 골절편 사이의 수평거리 증가량은 1군에서 3군으로 갈수록 커지는 양상이 관찰되어 하악골 후퇴량이 클수록 수술 직후에 근심 골절편 사이의 수평거리가 더 넓어진다는 것을 볼 수 있다. 수술 후 1개월에서 3개월, 6개월, 1년까지의 수평거리 감소량은 각각의 군들끼리 비교를 해 보았을 때, 하악골 후퇴량이 수평거리 변화에 유의성 있는 영향을 주지는 않았다.

임상사진에서의 양측 연조직 우각부 사이의 거리(SL) 변화를 관찰한 연구에서는 오차의 가능성이 경조직에 대한 연구보다는 많을 것으로 생각되어지며 그에 따른 측정값들도 일률적이지 않은 변화양상을 관찰할 수 있었다. 전체 환자에서 수술 후 3개월까지는 경조직 변화 양상과 같이 연조직 우각부 사이의 거리가 수술 후에 증가한 후 감소하는 경향을 보였으나 그 이후에는 통계학적으로 유의성을 보이지 않을뿐더러 오히려 수술 후 3개월에서 6개월까지는 0.64% 증가한 후 1년까지 0.33% 감소하는 것을 관찰할 수 있었다.

군에 따른 연조직 우각부 사이의 거리 변화량도 경조직의 변화 양상과는 달리 1군에서 3군으로 갈수록 즉, 하악골 후방이동량이 클수록 수술 후에 우각부 사이의 거리 변화량이 감소하였고 수술 후 3개월 이후에는 각 군마다 다양한 변화양상을 보여졌다. 수술전과 수술 후 1년까지의 연조직 우각부 사이의 거리 변화량은 모든 군에서 1% 미만의 값을 가졌다.

결론적으로, 구내 하악골 상행지 수직골 절단술을 이용하여 하악골을 후방이동시킨 경우에 경조직의 우각부 사이의 거리는 수술 후에 증가하고 시간이 지나면서 점차적으로 감소하였으나, 수술전의 거리까지는 감소하지 않았다. 이에 따른 연조직 변화양상은 초기 3개월까지는 경조직 변화양상과 비슷하였으나 이후에는 매우 다양하고 불규칙적인 양상을 보였지만, 수술 후 1년째에는 수술전에 비해 1% 미만의 연조직 우각부 사이의 거리변화를 가진 것으로 보아 구내 하악골 상행지 수직골 절단술이 연조직 우각부 사이의 거리에 영향을 미치지 않는 것으로 생각된다. 그리고, 하악골 후방 이동량의 크기가 클수록 하악골 우각부의 넓이가 보다 크게 증가하는 것은 아니었으며 수술 후 넓이의 축소경향에도 영향을 미치지 못했다.

참고문헌

1. Caldwell JB, Letterman GS: Vertical osteotomy in the mandibular rami for correction of prognathism. *J Oral Surg* 1954;12:185.
2. Hall HD, Chase DC, Paylor LG: Evaluation and refinement of the intraoral vertical subcondylar osteotomy. *J Oral Surg* 1975;33:333.
3. Hinds EC, Kent JN: Surgical treatment of developmental jaw deformities. Saint Louis Mosby, 1972.
4. Moose SM: Surgical correction of mandibular prognathism by intraoral subcondylar osteotomy. *J Oral Surg* 1964;22:197.
5. Thoma KH: False prognathism. *J Oral Surg* 1962;20:380.
6. Akin RK, Waiters PJ: Experience with the intraloral vertical subcondylar osteotomy. *J Oral Surg* 1975;33:343.
7. Berhman SJ: Complication of sagittal osteotomy of the mandibular ramus. *J Oral Surg* 1972;30:554.
8. Wang JH, Waite DE: Vertical osteotomy vs sagittal split osteotomy of the mandibular ramus : comparison of operative and postoperative factors. *J Oral Surg* 1985;43:596.
9. Hall HD: Mandibular prognathism, in Bell WH (ed): *Modern Practice in Orthognathic and Reconstructive Surgery*. Philadelphia, PA, Saunders, 1992, p 2111.
10. Choi et al: Effect of Mandibular Setback via Bilateral Sagittal Split Ramus Osteotomy on Transverse Displacement of the Proximal Segment. *J Oral Maxillofac Surg* 2005;63:908-916.
11. Gallagher DM, Bell WH, Storum KA: Soft tissue changes associated with advancement genioplasty performed concomitantly with superior repositioning of the maxilla. *J Oral Maxillofac Surg* 1984;42:238-42.
12. Baumrind S, Frantz RC: The reliability of head film measurement. 1. Landmark identification. *Am J Orthod* 1971;60:111-127.
13. Baumrind S, Frantz RC: The reliability of head film measurement. 2. Angular and linear measures. *Am J Orthod* 1971;80:519.
14. Hall HD, Mckenna S: Further refinement and evaluation of intraoral vertical ramus osteotomy. *J Oral Maxillofac Surg* 1987;45:684-688.
15. 이병인, 박형식: 하악전돌증 환자의 구내 하악골 상행지 수직골 절단술 후 골절편들의 장기 형태개조에 관한 임상적 연구. *대한 구강악안면외과학회지*, Vol. 22 No 1, 1996.