

# 성견의 골신장술에서 골절단술시 재조합 인간 골형성 단백질-7적용에 따른 가골반응과 Osteocalcin 발현도에 대한 연구

조영철\* · 성일용\* · 변준호\*\* · 박봉욱\*\* · 김육규\*\*\* · 신상훈\*\*\* · 김종렬\*\*\*

\*울산대학병원 구강악안면외과 \*\*경상대학교 구강악안면외과

\*\*\*부산대학교 구강악안면외과

**Abstract** (J. Kor. Oral Maxillofac. Surg. 2006;32:317-326)

## EXPRESSION OF OSTEOCALCIN AND CALLUS REACTION DURING DISTRACTION OSTEOGENESIS WITH RECOMBINANT HUMAN BONE MORPHOGENIC PROTEIN-7 INJECTION

Yeong-Cheol Cho\*, Iel-Yong Sung\*, June-Ho Byun\*\*, Bong-Uk Park\*\*,  
Uk-Kyu Kim\*\*\*, Sang-Hun Shin\*\*\*, Jong-Ryoul Kim\*\*\*

\*Department of Oral & Maxillofacial Surgery, College of Medicine, Ulsan University

\*\*Department of Oral & Maxillofacial Surgery, College of Medicine, Gyeongsang National University

\*\*\*Department of Oral & Maxillofacial Surgery, College of Dentistry, Busan National University

**Purpose :** The aim of this study was to evaluate the effect of recombinant human bone morphogenetic protein-7 (rhBMP-7) injected on the rate of new-bone formation for distraction osteogenesis on dogs.

**Materials & Methods :** Twelve adult dogs were randomly selected into two groups of six dogs on each. Unilateral osteotomies were performed on the body of the mandible and an intraoral distractor was mounted to the mandible on dogs. One group was treated with injection of rhBMP-7 and the other group served as the control. RhBMP-7 was administered on the day of surgery by single injection into the medullary bone at the osteotomy gap. Distraction was performed five days after osteotomy as a rate of 0.5 mm twice per day for 10 days. The animals were then sacrificed at 2, 4, and 8 weeks after completion of the distraction. Two dogs in each group, totaling four dogs, were killed at 2 weeks, 4 weeks, and 8 weeks after completion of distraction, respectively. The lengthened mandibles were harvested and processed for radiographic and histological examinations. In addition, immunohistochemical examination using osteocalcin expression was studied.

**Results :** Radiographs showed accelerated regenerate ossification with maturation of new bone in the rhBMP-7 group comparing with the control group at the 4 weeks of the consolidation. There was no significant difference in the radiographic findings at the 2 weeks and 8 weeks of the consolidation period. Histological findings demonstrated increased bone healing pattern in the rhBMP-7-treated group during all observation period. The expression of osteocalcin immunoreactivity was hardly detected in the normal mandible of dog, but the expression was detected in all experimental rhBMP-7 treated specimens. There were also significant increasing in number of positive immunostaining cells and staining intensity of osteocalcin expression in the rhBMP-7 treated group compared with those of the control group on 2-weeks and 4-weeks. There was a significant decreasing in staining intensity of all both two groups on 8 weeks of consolidation period, but significant differences of immunostaining was not seen in two groups.

**Conclusions :** A single injection of rhBMP-7 at the time of osteotomy may stimulate the rate of regenerate ossification and increase callus maturation during distraction osteogenesis. In addition, it may shorten the distraction osteogenesis procedure and decrease the prevalence of complications associated with mandibular distraction osteogenesis.

**Key words:** Distraction Osteogenesis, rhBMP-7, Osteocalcin

## I. 서 론

### 김종렬

602-739 부산광역시 서구 아미동1 가10 번지  
부산대학교 치과대학 구강악안면외과학교실

### Jong-Ryoul Kim

Dept. of OMFS, College of Dentistry, Pusan National University

1-10, Ami-Dong, Seo-Ku, Pusan, 602-739, Korea

Tel: 82-51-240-7429 Fax: 82-51-244-8334

E-mail: jorkim@pusan.ac.kr

골신장술은 골절단술 후 점진적인 신장을 통한 골조직의 늘림에 의하여 나타나는 긴장-응력 (tension-stress) 효과를 통하여 살아있는 골조직에서 세포학적, 그리고 저세포학적 수준의 반응으로 대사적 활성, 혈관형성, 그리고 본질적으로 새로운 골이 절단된 골의 가장자리에서 분리된 골편의 중앙으로 구심성

으로 형성되게 되는 것이다<sup>1-3)</sup>. 골절단시 손상의 최소화, 신연 장치의 안정성, 적절한 신연속도 및 신연빈도, 그리고 풍부한 혈관화등 관련된 생물학적 요인 등에 대한 일련의 실험 및 임상연구로 성공적인 골신장술에 대한 많은 보고가 잇따르고 있으며 현재는 일정기간의 경화기 부여를 통한 통상적인 신연골 형성술 뿐 아니라 신연후 획득된 신생골의 보다 나은 골질개선과 함께 신연장치의 오랜 장착으로 인한 합병증이나 불편감의 감소를 위하여 부가적으로 시도될 수 있는 술식 등에 관한 연구도 진행되고 있는 상황이다<sup>4-6)</sup>.

골형성단백질 (bone morphogenic protein, BMP)은 골형성유도 물질로서 골속에 본질적으로 내재해 있으면서 태생기 이후 골 성장에 따른 골개조에 관여하다가, 골의 외상이나 질병 발생 시 다른 성장인자등과 함께 골형성을 유도한다.

골신장술과 관련하여 생체학적, 조직학적, 그리고 초음파 구조적 변화에 대해서는 많은 보고가 있지만 점진적으로 신장되는 계개골에서의 분자학적 기전에 관한 연구는 드문 상태이다. 골특이단백질 (bone-specific protein)이며 성숙한 조골세포의 활성화와 골형성에 대한 특이표지자로 역할을 하는 osteocalcin은 골에서 발견되는 가장 흔한 비교원질성 단백질로 골교체 (bone turnover)에도 중요한 역할을 하는 것으로 보고되고 있다<sup>7)</sup>. Osteocalcin의 발현은 성숙한 조골세포, 연골세포, 그리고 조상아세포등 일부 특이 세포에만 발현되는 것으로 알려져 있으며 이를 통하여 골신장술에서의 이의 발현은 신생골이 형성되는 부위의 골광화와 밀접한 관계가 있는 것으로 알려져 있다<sup>8,9)</sup>.

본 연구에서는 개를 이용하여 골절단술 후 일정기간의 잠재기를 부여하고 신연을 실시하는 일반적인 골신장술대신, 골절단술시 골형성단백질을 주입하고 신연을 실시하여 형성되는 신생골의 양상을 평가하고자 계획하였다. 골결손부 등을 포함한 여러분야에서 치료 잠재력이 보고된 재조합 인간 골형성단백질-7 (recombinant human bone morphogenic protein-7, rhBMP-7)이 골신장술에서 일회량의 주사주입을 통한 방법으로 골경화기가 아니라 초기 골절단술시에 적용되어 신생골의 형성속도에 미치는 능력을 osteocalcin의 발현을 통한 분자학적 기전으로 연구하고자, 저자는 개의 하악골 절단술 후 통상적인 방법에 의한 골신장술과 골절단술시 재조합 인간 골형성단백질-7의 주입을 실시한 골신장술에서 시기별로 신생골의 조직학적 변화와 비교원성 골기질 단백질인 osteocalcin의 발현에 대한 면역조직화학적 양상을 비교, 평가하였다.

## II. 연구재료 및 방법

### 1. 연구재료

연구에 사용한 동물은 체중 10kg내외의 잠종견 12마리였으며 이를 골절단시 골형성단백질-7 (rhBMP-7, R & D Systems®, Mn, USA)을 주입한 군 6마리를 실험군으로, 주입하지 않은 군 6마리를 대조군으로 나누어 실험한 후 희생시켜 조직표본을

제작하였다. 골형성단백질을 주입하는 것을 제외하고는 모든 동물들에 대하여 동일한 수술을 하고 그 이후 시기별로 정해진 실험처치를 똑같이 시행하였다. 골신연장치로는 라이빙거 구강내 신연장치 (Leibinger intraoral distractor, Leibinger®, Germany)를 이용하였다.

### 2. 연구방법

#### 1) 수술방법

실험동물의 전신마취를 위하여 체중 1kg당 염산케타민 (Ketalar®, 유한양행, 한국) 10mg과 2% 럼푼 (Rompun®, 한국바이엘, 한국) 2mg을 근육주사하였다. 마취가 된후 통상적인 방법을 통하여 수술부위를 소독한 후 에피네프린이 1:100,000의 비율로 섞인 2% 리도카인 (광명제약, 한국)으로 국소마취하였다. 하악골 우측부의 하연에 평행하게 장축의 피부절개를 하고 피하조직은 전기소작으로 절개하였으며 골신연장치를 위치시켜 제3소구치와 제4소구치사이 혹은 제4소구치와 제1대구치 사이에서 협, 설측 피질골절단술을 계획하여 하악 교합면에 수직으로 협, 설측 피질골 일부를 절단한 다음, 절단선 양쪽에 각각 2개씩의 골신연장치 나사를 서로 평행하게 삽입하고 이에 골신연장치를 결합시킨 후, 피질골절단을 완전히 하였다. 골신장장치를 동요도없이 단단히 결합하였다. 이후 협측 골막과 근육의 최대한 견인을 포함하여 협, 설측의 층별봉합을 실시하였다. 시술후 kg당 세파졸린 (Cefazolin sodium®, 유한양행, 한국) 20mg을 하루 2회 근육주사하였다. 골절단술후 5일간의 잠재기를 두었고 0.5mm씩 두 번에 걸쳐 하루 총 1mm의 골신장을 10일간 실시하였으며 이후 2, 4 그리고 8주의 경화기를 가졌다 (Fig. 2).

실험군에서 주입하는 재조합 인간 골형성단백질-7은 Mizu-

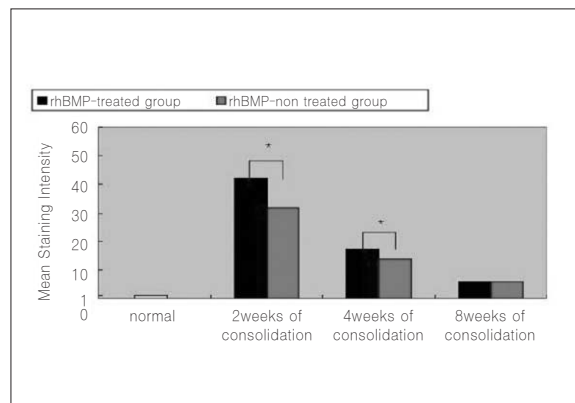


Fig. 1. Mean staining intensity for the osteocalcin in normal mandible, rhBMP-treated group and rhBMP-non treated group. An asterisk indicates statistically significant difference ( $p < 0.05$  by the Wilcoxon's rank sum test). rhBMP indicates recombinant human bone morphogenic protein.




Fig. 2. Schematic representation of the study protocol.



Fig. 3. Application of rhBMP-7 into the medullary bone at the osteotomy site.

moto 등<sup>10)</sup>에 의한 적용방법에 따라 일회량의 주사주입 방법으로 5mM의 염산 10 $\mu$ L 완충액에 20 $\mu$ g을 골절단부에 적용하였다 (Fig. 3).

#### 2) 방사선학적 검사

실험군과 대조군 모두에서 2, 4, 그리고 8주의 경화기에 일반 단순 방사선 촬영을 하여 신장되는 재생골의 변화를 방사선학적으로 관찰하였다.

#### 3) 조직학적 검사

골신장술 후 2, 4, 그리고 8주의 경화기 각 시기별로 실험군과 대조군 동물을 2마리씩 희생시켜 주위의 연조직을 조심스럽게 제거하고 신장되는 계재골 부위를 포함하여 약 5mm의 근, 원위부 골편이 포함되도록 채취하여 조직학적, 면역조직화학적 검사를 실시하였다. 적출한 골편을 10% 중성 포르말린 고정액에 24시간동안 고정하였으며 조직이 완전히 고정된 후 5% 질산용액에 약 1주일간 탈회시켰다. 이후 일반적인 조직처리 과정을 거쳐 파라핀 블락을 만들었으며 이를 4 $\mu$ m두께로 수개의 절편을 만들어 헤마토크실린-에오신 염색을 실시하였다.

#### 4) 면역조직화학검사

##### (1) 표본처리

탈파라틴 및 함수과정을 거친 4 $\mu$ m두께의 절편을 증류수에 수산화시킨 후 과산화수소가 첨가된 용액으로 내인성 과산화효소를 제거하고 인산염 식염수 (phosphate buffered saline, PBS)에서 10분간 3회 세척하고 정상혈청에 30분간 두었다. 그 후 조직 절편을 세척하지 않고 부드럽게 blotting한 후, 1:100으로 희석된 일차항체인 mouse monoclonal antihuman osteocalcin (Abcam, Cambridge, UK)을 37 $^{\circ}$ C에서 32분간 반응시켰다. 그리고 나서 PBS로 10분씩 3회 세척한 후 biotin을 부착한 이차항체 biotinylated polyvalent secondary antibody로 처리한 뒤 ABC (avidin-biotin horseradish peroxidase complex) 용액 (A;10  $\mu$ l, B;10  $\mu$ l in 1 ml PBS, Vector lab, CA, USA)으로 반응시켰다. 이후 DAB (diaminoben-

zine, Sigma, St. Louis, USA)와 과산화수소를 사용하여 발색하였으며 hematoxyline으로 핵을 대조염색하였다.

#### (2) 면역조직화학검사의 평가

Osteocalcin의 발현은 컴퓨터 시스템을 이용한 영상분석기 (AxioVision 4.3 program, Carl Zeiss, Germany)를 이용하여 염색강도(staining intensity/mm<sup>2</sup>)로 평가하였다. 실험동물에서 골신장술을 시행하지 않은 반대편 하악골 골체부위의 골을 채취하여 이에서 발현되는 osteocalcin을 기준으로 각각의 표본에서의 발현강도를 비교, 평가하였다. 각 표본에서 5개의 영상지역을 채택하여 측정하였으며 그 평균값을 구하였다.

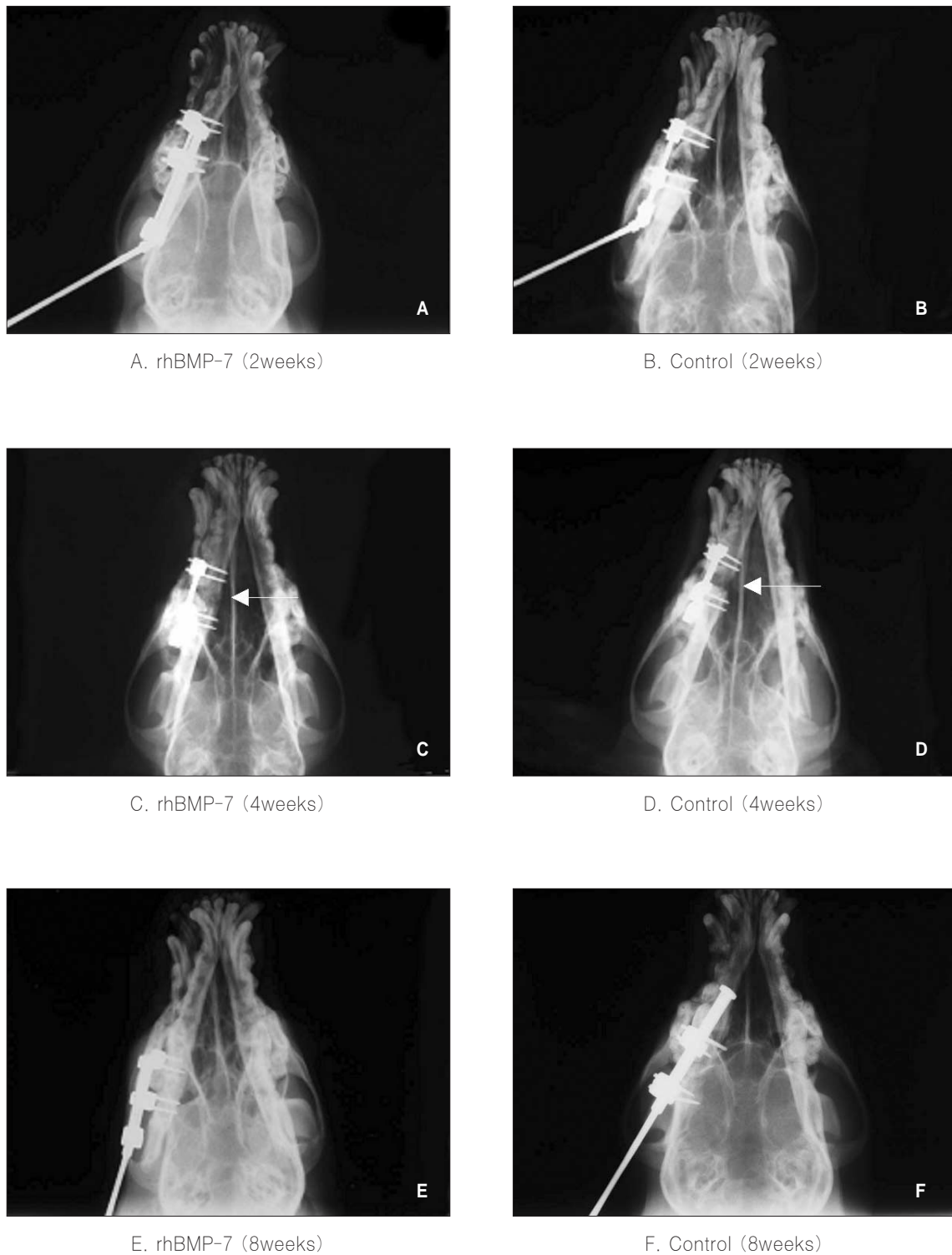
#### 5) 통계학적 분석

2, 4 그리고 8주의 경화기에서 실험군과 대조군에서의 osteocalcin의 발현정도에 대하여 윌콕슨의 서열합 검정 (Wilcoxon's rank sum test)을 통하여 비교, 분석하였으며 유의수준은 p<0.05로 하였다.

### III. 연구결과

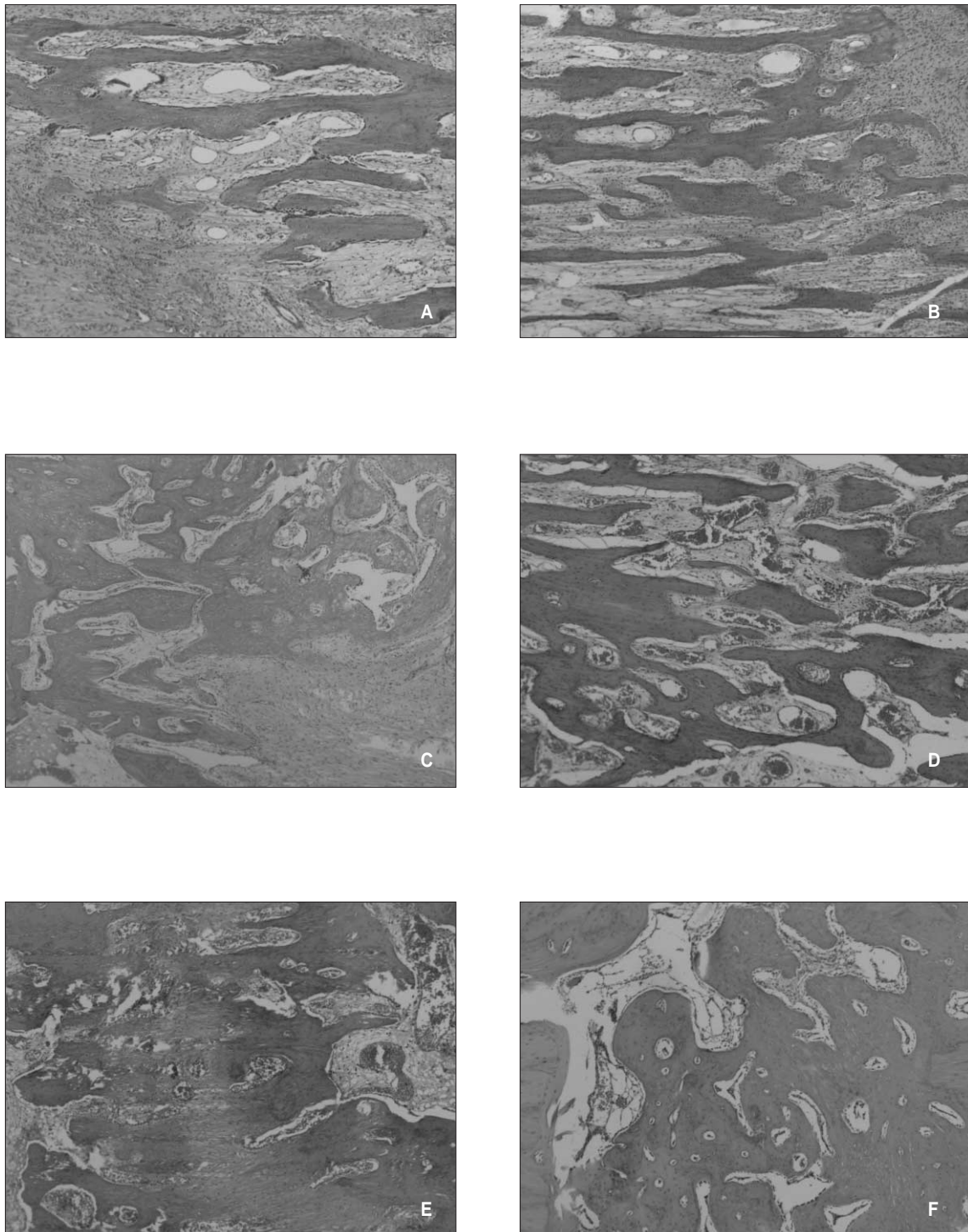
#### 1. 방사선학적 평가

각군 모두 경화기 2주에서 신장된 골절단부 대부분은 방사선투과성으로 관찰되었으나 골절단면에 인접한 부위에서는 약간의 방사선 불투과성이 관찰되었다. 두 군사이에서 방사선학적 평가로는 의미있는 차이점을 발견할 수 없었다. 경화기 4주에서는 두 군 모두에서 방사선 불투과성의 증가를 발견할 수 있었으며 방사선학적 골유합은 관찰할 수 없었으나 골신장부 중심에서의 방사선 불투과성은 대조군에서보다 실험군에서 뚜렷하였다. 경화기 8주에서는 실험군과 대조군 모두에서 방사선학적으로는 특별한 차이없이 신장된 재생골이 방사선투과성 지역의 계재없이 기존의 골절단부와 완전한 골유합을 나타내었다(Fig. 4).

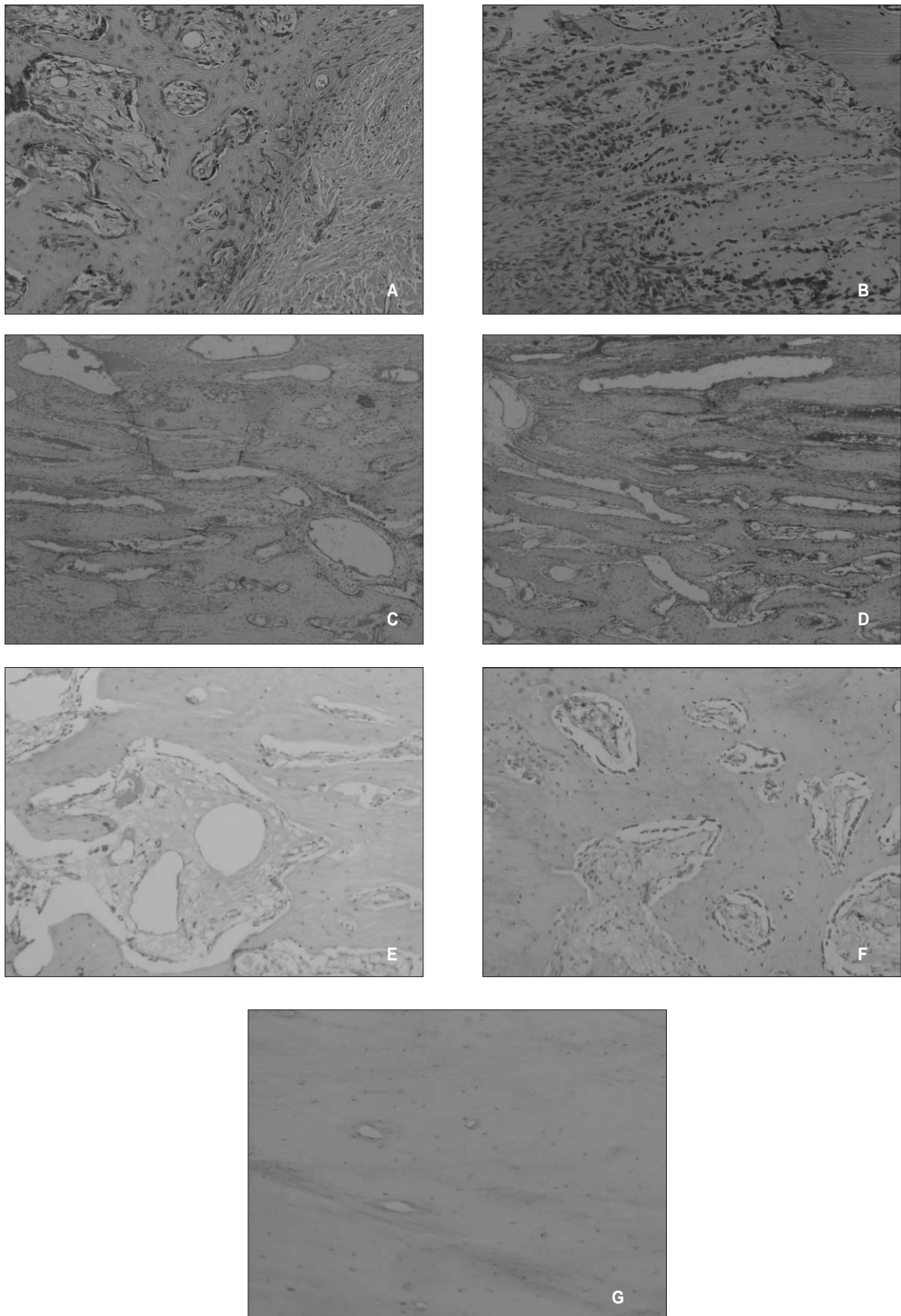


**Fig. 4.** Representative radiographs of experimental and control groups at the end of 2 weeks, 4 weeks, and 8 weeks of the consolidation period. There was no significant difference in the radiographic findings at the 2 weeks of the consolidation period. During the next 2 weeks, mineralization zones of the distraction regenerate progressed towards the central radiolucent zone. There is a significant increase in callus formation in the rhBMP-7 treated group compared with the control group at the end of 4 weeks of the consolidation period. At 8 weeks after the termination of distraction, the regenerate was completely consolidated in both groups. There was no significant difference in the radiographic findings at the 8 weeks of the consolidation period(A - F).





**Fig. 5.** Histological appearance of hematoxylin-eosin stain in the distraction site. Photomicrographs of control distracted mandibles (A, C, and E) and rhBMP-7-treated (B, D, and F) distracted mandibles at 2 week (top row), 4 weeks (middle row), and 8 weeks (bottom row) of consolidation, demonstrating increased bone healing in the rhBMP-7-treated group at all time points (hematoxylin-eosin stain; original magnification  $\times 40$ ).



**Fig. 6.** Immunohistochemical detection of osteocalcin expression. Photomicrographs of control distracted mandibles (A, C, E), rhBMP-7-treated (B, D, F) distracted mandibles, and normal mandible (G). Osteocalcin expression was hardly detected in the normal mandible of dog, but the expression was detected in all experimental specimens. (immunohistochemical stain, original magnification  $\times 100$ ).

## 2. 조직학적 평가

### 1) 경화기 2주군

방사선학적 평가에서는 경화기 2주에서 두 군사이 별다른 차이점을 발견할 수 없었으나 조직학적으로는 많은 차이를 알 수 있었다. 대조군에서 골신장부 중심은 대부분 섬유성 간엽 조직으로 교원질 섬유, 섬유아세포 유사 세포 및 다양한 크기의 혈관 등이 산재해 있었으며 골절단부 주변에는 기존의 성숙한 골과는 구별되는 무층골의 신생골 골소주 형성이 관찰되었다. 이러한 신생골 형성은 골절단부 주변에서 골신장부 중심부로 진행하고 있었고 막내골화, 연골 내골화 및 이들의 혼합형으로 연골유사 세포 (cartilage-like cell)에 의하지만 직접 골형성을 일으키는 연골양전이 골형성 (transchondroid bone formation) 부위 등 다양한 형태로 나타났으며 교원질 섬유 등의 배열은 골건인 방향과 평행하기도 하나 일반적으로 불규칙적이었다. 이와 달리 실험군에서는 골신장부 중심이 섬유성 간엽 조직과 함께 신생골 형성이 혼합되어 나타났고 이러한 신생골은 골세포로 피복되어 잘 배열된 미성숙 골소주의 양상이었으며 골절단부에서도 무층골의 형성과 함께 조골세포가 좀 더 풍부하게 관찰되었다 (Fig. 5). 대조군과 마찬가지로 다양한 형태로 골형성이 관찰되었으나 막내골화 양상이 확연히 증가되었으며 또한 교원질 섬유 및 신생혈관들도 대조군에 비하여 그 배열양상이 골건인 방향과 훨씬 평행하였다 (Fig. 5).

### 2) 경화기 4주군

대조군에서의 골신장부 중심은 여전히 섬유성 간엽 조직으로 구성되어 있으나 그 폭이 경화기 2주에 비하여 줄어든 상태이고 혈관의 증식과 함께 인접한 골절단부 주변에서부터 신생골형성이 증가된 양상을 나타내었으며 골소주의 두께 또한 많이 두꺼워졌다. 경화기 2주와 마찬가지로 아직 다양한 형태의 골형성이 나타나나 대부분은 막내골화였다. 이에 비하여 실험군에서는 골신장부 전반에 걸쳐 무층골의 신생골 형성이 나타났고 혈관이 같은 방향으로 확대되어 증식하는 소견이 뚜렷하였으며 골절단부 경계부위에서는 기존의 성숙골과 혼입되어 가는 소견을 관찰할 수 있었다. 골소주의 두께 또한 많이 증가한 소견을 나타내었으며 그 중심부는 여전히 섬유성 조직으로 구성되어 있으나 대조군에 비하여 상당히 좁은 범위로 나타났다 (Fig. 5).

### 3) 경화기 8주군

대조군에서 골신장부는 거의 대부분 신생골로 연결되었으며 기존의 성숙골과 융합되며 규칙적인 성숙한 층판성 골로 이루어졌으나 골신장부 중심의 인접부위에서는 미성숙 무층골이 관찰되었으며 중심부 일부에서는 이와함께 섬유, 연골성분이 아직 관찰되었다. 실험군에서는 골신장부는 신생골로 완전히 연결되었으며 그 양상 또한 대부분 성숙한 층판성 골형성을 보이며 중심부 일부에서 미성숙 무층골을 나타내기도 하나 대부분 성숙한 층판성 골형성을 나타내었다 (Fig. 5).

## 3. 면역조직화학검사의 결과

Osteocalcin의 발현은 컴퓨터 시스템을 이용한 영상분석기 (AxioVision 4.3 program, Carl Zeiss, Germany)를 사용하여 무작위로 절편을 4개의 절편을 선택하여 각 표본에서 5개의 영상지역의 염색강도를 측정하여 평가하였는데 골신장을 실시하지 않은 반대편 정상골에서의 osteocalcin의 발현은 매우 약하게 나타났으며 이의 염색강도를 1로 하고 각 표본에서의 발현양상에 대한 상대수치를 적용하여 염색강도를 분석하였다 (Fig. 1). 골신장을 실시한 모든 표본에서 이의 발현이 잘 나타났으며 경화기 초반에 가장 강하였고 경화기 후반으로 갈수록 그 발현 정도는 감소하였으나 경화기 8주군에서도 정상 보다 발현이 높았다. 또한 경화기 2주와 4주군에서는 재조합 인간 골형성단백질-7을 적용한 실험군이 대조군보다 유의성 있게 이의 발현 정도가 강하였으나 경화기 8주군에서는 두 그룹에서 비슷한 정도의 발현양상을 나타내었다.

경화기 2주군에서 재조합 인간 골형성단백질-7을 적용한 실험군에서는 골신장부 중심으로 골재생이 일어나는 부위에 이의 발현 정도가 강하게 나타났으며 미성숙 신생골을 피복하는 조골세포 뿐 아니라 섬유아세포와 유사한 형태의 세포를 포함하여 섬유성 간엽조직의 대부분의 세포들에서 이의 발현이 강하게 나타났으나 대조군에서는 섬유성 간엽조직에서의 발현이 현저히 저하되었다. 경화기 4주군에서는 2주군에 비하여 발현 정도가 많이 감소하였다. 실험군에서 신생골이 성숙되어가는 골절단면에 가까운 지역에서 발현이 많이 감소하고 골신장부 중심으로 갈수록 이의 발현이 증가하는 양상을 나타내었으며 대조군에서도 유사한 경향을 나타내었으나 실험군에서의 발현이 통계학적으로 유의성 있게 높았다. 경화기 8주군에서는 두 그룹에서 발현이 비슷하며 해면골을 피복하는 일부 조골세포와 골기질내의 성숙한 골세포들에 발현이 나타났다 (Fig. 6).

## IV. 총괄 및 고찰

전통적으로 악안면영역에서 시행되는 악교정수술 및 안면재건술은 받아들일만한 정도의 회귀량 등으로 현재 일반적으로 시행되고 있지만 이러한 시술에 의한 절단된 골격의 급속 이동은 연조직의 동반이동 부족으로 많은 제한을 받게되며 이러한 단점들에 대한 보완의 하나로 현재 널리 이용되고 있는 것이 골신장술이다. 이는 악안면 영역의 선천적인 기형, 후천적인 외상이나 질환등에 의한 골결손시에 많이 이용되고 있는 유리 비혈관화 골이식이나 유리 혈관화 골이식을 대체할 수 있는 치료법으로 최근에 각광받고 있으며 이와 동반하여 피부, 근막, 근육, 인대, 혈관 및 말초신경등을 포함한 다양한 조직에서도 점진적인 견인력에 의한 활발한 조직형성이 일어난다는 점이 강조되고 있다. 20세기 초기부터 잇따라 보고되고 있는 골신장술은 러시아 외과의사인 Ilizarov<sup>14)</sup>에 의하여 1950년대 이후 사지의 장골에 대한 연골성 골신장술을 통하여 기술



적으로 진보된 방법이 제시된 이후 정형외과적 조직공학에 급격한 발전을 가져왔으며 1973년 Snyder 등<sup>12)</sup>에 의하여 개의 하악골을 통한 막내골에 대한 적용으로 골신장술은 두개안면부의 재건에 많은 영향을 미치게 된다.

성공적인 골신장술을 위해서는 골절단시 손상의 최소화, 신연장치의 안정성, 골편의 견고한 고정, 골절단술 후 견인을 시작하기까지 골수내 혈관재생 등을 위한 적절한 치유기간의 부여, 적절한 신연속도 및 신연빈도, 그리고 목표한 길이만큼 골이 늘어난 후 성숙골로 골화되기까지 견고한 고정의 유지등이 중요하게 작용하며 연조직피개의 보존과 풍부한 혈관화 또한 필수 조건이다. 그러나 골신장술에서 고려해야할 이러한 요소들에 대하여 몇가지 제한점이 뒤따르게 되는데 비교적 긴 경화기로 인한 신연장치의 오랜장착으로 시간이 지남에 따라 신연장치의 견고성 부족, 동요, 이차성 감염 및 섬유성 골유합등이 나타날 수 있다. 따라서 현재는 저장도 초음파요법, 전기적 자극, 골수세포나 조골세포 유사 세포의 이식, 재조합 섬유아세포성장인자와 비타민 D 유사제의 응용, 수력기구를 통한 지속적 신장 및 신장력과 함께 압축력을 동반한 기계적 자극등 재생골의 성숙을 촉진시킬 수 있는 전략에 많은 관심을 가지게 되었으며 최근에 각광받고 있는 것이 골형성단백질이다<sup>13-18)</sup>.

C-말단부위 7개의 시스테인 (cysteines) 잔기를 가지고 있어 변환성장인자-베타의 상과에 포함되는 골형성단백질은 I형과 II형 수용체로 불리우는 막횡단 세린/서로닌 활성효소 (trans-membrane serine/theronine kinases)에 결합함으로써 그 기능을 개시한다. 골속에 내재하여 있는 내인성 단백질로 골형성단백질은 재생골 골화과정의 순차적인 다단계의 거의 모든 과정에 관여하게 된다<sup>19,22)</sup>. 정확한 기전이 완전히 밝혀지지 않았으나 주지의 사실로 존재하는 골의 흡수와 새로운 골로의 치환 과정은 전신적 그리고 국소적 신호체계를 통하여 조골세포와 파골세포 전구체에 영향을 미쳐 나타나는 반응으로 이러한 관점에서 볼 때 골형성단백질은 국소적인 신호전달로 골수에 존재하는 간엽줄기세포가 골형성전구체와 조골세포로 분화하는데 관여하는 것으로 여겨진다<sup>23,24)</sup>. 골형성단백질은 현재 약 17개가 알려져 있으며 골형성단백질-1을 제외하고는 모두 변환성장인자-베타 (transforming growth factor- $\beta$ )의 상과 (superfamily)이며 이들중 골형성단백질-2와 골형성단백질-7이 가장 강력한 조골활성을 가진 것으로 알려져 있으며, 다른 성장인자의 개재없이 이소성골형성을 유도할 수 있다<sup>19,20)</sup>. 골신장술과 관련하여서는 신연골부위의 신생골에서 골기질내에 본질적으로 존재하는 내인성 인자로서 골형성단백질의 발현을 통한 역할등이 보고되고 있으며 최근에는 신연후 이러한 골형성단백질의 적용을 통한 경화기의 단축등이 보고되고 있는 실정이다<sup>25,26)</sup>.

위의 피하조직에서 골유도능력을 연구한 Sampath 등<sup>27)</sup>에 의하면 재조합 인간 osteogenic protein-1이 소에서 추출한 고도로 정제된 osteogenic protein-1에 비교할 만한 신생골 형성 활성을 나타내었다고 하며 직접적으로 비교한 것은 아니지만 이와 비

슷한 특이활성을 보이기 위해서 10배의 재조합 인간 골형성단백질-2이 필요함을 주장하였다. 또한 동물모델을 통한 연구에서도 골형성단백질-7은 골결손, 골연골결손, 그리고 척추유합을 위한 치료에도 많은 역할을 하는 것으로 알려져 있다. 골형성단백질을 국소적으로 적용하기 위해서는 담체가 필요한데 이의 선택에는 특이적 임상 적응증, 치료되는 골격부위 뿐 아니라 생분해능, 구조적 형태, 골형성단백질의 유리 속도 및 면역반응이 나타나지 않아야 하는 점 등 고려해야할 요소가 많다. 이로 인해 현재 사용되고 있는 것은 콜라겐을 이용하는 것과 주사주입을 통한 방법이 있다.

골신장술과 관련하여 골형성단백질은 신연골부위의 신생골에서 그 시기에 따라 내인성 단백질로서 발견되는 양상이 보고되고 있는 실정이며 최근 경화기에서 이의 직접적인 적용을 통한 경화기의 단축과 재생골의 빠른 성숙이 보고되고 있다<sup>25,26)</sup>. 골신장술에서 경화기에 재조합 인간 골형성단백질-2의 적용을 통한 신생골의 회복을 연구한 Li 등<sup>28)</sup>에 의하면 골형성단백질 적용시 콜라겐 담체를 이용하는 것보다 주사주입을 통한 방법이 정확한 부위에, 정확한 양으로 주입이 가능하고 반복적인 적용도 가능하며 또한 이의 적용을 위한 부가적인 이차적 시술이 불필요하다는 점 등을 고려하여 주사주입을 통한 방법을 주장하였다.

이를 통하여 본 연구에서는 골절단술 후 일정기간의 잠재기를 부여하고 신연을 실시하는 일반적인 골신장술대신, 재조합 인간 골형성단백질-7을 일회량의 주사주입을 통한 방법으로 골절단술시에 직접 적용하여 신생골의 형성 양상을 관찰하였다. 재조합 인간 골형성단백질-7은 골절단 부위가 있을 경우 다기능 간엽세포의 유입, 증식, 그리고 분화에 큰 역할을 할 뿐 아니라 인슐린유사성장인자, 섬유아세포성장인자, 변환성장인자-베타, 그리고 골형성에 기여하는 다른 골형성단백질 등 여러 가지 성장인자의 생산을 자극할 수도 있으며 본래의 취지로 골형성단백질이 골결손등에서 골유도의 초기 개시단계에서부터 중요한 기능을 하므로 본 연구에서는 골신장술에서 경화기에 적용하는 대신, 골절단술시에 재조합 인간 골형성단백질-7을 직접 국소주입하여 신생골의 골재형효과를 조직학적 변화와 골특이단백질인 osteocalcin의 발현을 통하여 관찰하였다.

골은 기계적인 응력과 같은 물리적인 힘이 가해질 경우 개조 과정을 통하여 그 형태가 변하게 된다. 골에는 수용액성분이 포함되어 있으므로 골에 전달되는 긴장은 골기질에서 유체흐름을 일으키게 된다. 골세포의 구조 뿐 아니라 이온통로, 국소적 유착 활성효소의 활성 또한 기계적인 응력에 의하여 조정되므로 사실 골개조는 기계적인 응력에 대한 분자학적 반응의 결과로 여겨지며 관련된 여러 유전자의 발현을 통하여 파골세포와 조골세포의 활성화로 골의 흡수와 형성이 일어나게 되는 것이다<sup>29)</sup>. 골재생에 있어서 첫 번째 신호는 골기질에서 일어나는 것으로 여겨지고 있다. 골기질단백질은 골기질의 요소를 구성할 뿐 아니라 인접세포에 의해 분비되는 어떤 분자에 대하여 이를 신호체계로 변환시키는 데 중요한 역할을 하여 관



련된 세포부착이나 세포운동을 증진시킨다. 골기질에서 가장 풍부한 비교원질성 단백질로 골특이단백질로 알려진 osteocalcin은 특징적으로 감마-카르복실글루탐산 (Gla) 잔기를 함유하고 있어 골 Gla 단백질이라고도 불리운다. 여러 실험결과 이의 발현은 골이 석회화되어 결절을 형성하는 시기와 일치하며 골기질의 석회화를 촉진시키는 요인으로 작용하여 골광화 및 골재생과 밀접한 관계가 있는 것으로 알려져 있다<sup>30,33</sup>. Gla화 되지 않은 osteocalcin은 골기질과의 친화성이 약하여 혈액으로 방출되며, 이의 혈청수준은 정상적이거나 병적인 골개조시에 골교체의 속도와도 관련이 있을 뿐 아니라 신생골의 형성시 이에 대한 조직형태학적 지시자로 알려져 있다<sup>7,8,34,35</sup>.

골신장술과 관련하여서는 쥐 하악골의 골신장술을 통하여 변환성장인자-베타 1과 osteocalcin의 발현을 연구한 Mehrara 등<sup>36</sup>에 의하면 osteocalcin의 발현은 시기적, 조직학적으로 신생골의 광화, 개조와 관련이 있다고 하며 이에 대한 표지자로서의 역할 가능성을 언급하였다. 또한 쥐 하악골에서 급속한 골신장술과 점진적인 골신장술을 비교한 Warren 등<sup>30</sup>의 연구에 의하면 점진적인 골신장술에서는 신연기를 포함하여 경화기 동안 계속적으로 osteocalcin의 발현이 증가한 반면, 급속한 골신장술에서는 신생부위에서 골유합이 아닌, 섬유성 유합을 나타내었으며 관찰된 모든 시간에서 이의 발현이 낮았음을 보고하였다. 이를 통하여 골신장술의 성공에는 골특이 세포외기질 분자의 적절한 조절이 관여함을 언급하며 시간 경과에 따른 osteocalcin의 발현의 변화는 연골성가골에서 경골성가골로의 전이시기와 일치하고 이러한 전이가 성공적인 골유합을 위해 필요함을 주장하였다<sup>30</sup>. 비골조직 뿐 아니라 골형성전구세포, 초기단계의 증식성 조골세포에도 발현되지 않으며 일반적으로 성숙한 조골세포, 조상아세포, 그리고 비대연골세포 (hypertrophic chondrocyte)에 발현된다고 알려져 있지만 쥐 대퇴골의 골신장술에서 다양한 골기질단백질의 발현을 연구한 Sato 등<sup>37</sup>에 의하면 신연초기에 골신장부 중심에서 관찰되는 세포중 타원형 모양세포는 긴장-응력하에 연골세포에서 분화된 것으로 여겨지며 골절 치유등에서는 관찰되지 않는 세포로 골기질단백질이 이 시기에 형성되지 않으며 또한 이 세포가 조직학적으로도 골형성세포와는 다르지만 osteocalcin을 발현함을 보고하였다. 또한 신연후기에서는 분화된 조골세포 뿐 아니라 전조골세포와 연골세포가 긴장백터에 따라 늘어나 형성된 것으로 보이는 섬유아세포유사세포에도 osteocalcin이 발현됨을 보고하였다. 본 연구에서도 경화기 2주에 골신장부 중심으로 골재생이 일어나는 부위에 인접하여 섬유아세포와 유사한 형태의 세포를 포함한 다양한 섬유성 간엽조직의 세포들에서 이의 발현이 강하게 나타남을 알 수 있었다. 또한 이러한 osteocalcin의 발현이 경화기 8주까지도 계속적으로 나타났으며 특히 경화기 초반과 중반에서 재조합 인간 골형성단백질-7를 적용한 군에서 이의 발현이 유의성 있게 증가됨을 알 수 있었다. 방사선학적 검사에서 경화기 초반에는 실험군에서 증가된 골치유 양상을 관찰할 수 있었지만, 경화기 8주군에서는 비슷한 골치유 양상을 보였다. 그러나, 조직학적 검사에서는 경화기 8주군

에서도 다소 차이가 나타났다. 즉, 실험군 대조군 모두 증가된 골치유 양상이 나타났지만 실험군에서는 대부분 성숙한 층판성 골형성이 나타났고, 대조군에서는 중심부 일부에서 미성숙 무층골과 함께 섬유 연골성분이 관찰되었다. 이것으로 보아 재조합 인간 골형성단백질-7를 적용했을 때가 비록 방사선학적으로는 구분하기 힘들지만 조직학적 미세구조에서는 훨씬 증가되고, 성숙한 골로 치유된다는 것을 알 수 있었다. 본 연구에서는 골신장술을 실시함에 있어서 골절단술에 가장 강력한 골유도인자중의 하나인 재조합 인간 골형성단백질-7의 일회량의 주사주입으로 일정기간의 경화기를 부여하는 통상적인 골신장술의 여러 가지 단점을 감소시키고 신생가골의 성숙을 도모할 수 있음을 관찰하였으며 긴장-응력에 의해 자극된 osteocalcin등의 골기질단백질의 강한 발현이 골신장술에 관여하는 중요한 기전중의 하나로 골광화가 이루어지는 시기에 적극적으로 골재생에 역할을 함을 알 수 있었다.

## V. 결 론

1. 방사선학적 검사에서는 골신장 완료 14일후 두 군 사이에서 의미있는 차이점을 발견할 수 없었지만, 골신장 완료 28일후에는 두 군 모두에서 방사선 불투과성의 증가를 발견할 수 있었으며 골신장부 중심에서의 방사선 불투과성은 재조합 인간 골형성단백질-7를 적용한 군에서 뚜렷하였다.
2. 조직학적 검사에서는 골신장 완료 14일, 28일, 그리고 56일 모두에서 재조합 인간 골형성단백질-7를 적용한 군에서 증가된 골치유 양상을 나타내었다. 그러나, 재조합 인간 골형성단백질-7를 적용한 군에서 골견인방향과 좀 더 평행한 신생골, 교원질 섬유 및 신생혈관형성이 나타났다. 특히 경화기 8주에서는 방사선학적으로는 비슷한 양상이었으나, 조직학적으로는 실험군에서 훨씬 성숙한 골로 대체되는 것을 관찰할 수 있었다.
3. Osteocalcin을 이용한 면역조직화학검사는 영상분석기를 통하여 염색강도로 평가하였는데 골신장을 실시하지 않는 하악골에서는 거의 발현이 되지 않았으며 골신장을 실시한 모든 표본에서 이의 발현이 나타났다. 경화기 초반에 가장 강하였고 경화기 후반으로 갈수록 그 발현정도는 감소하였다.

이상의 실험결과로 보아 골신장술에서 재조합 인간 골형성단백질-7을 골절단술시에 적용함으로써, 골광화를 촉진시킬 수 있고, 임상시술 기간을 줄이는데 도움이 되리라 판단된다.

## 참고문헌

1. Cillo JE Jr, Gassner R, Koepsel RR, Buckley MJ: Growth factor and cytokine gene expression in mechanically strained human osteoblast-like cells: implications for distraction osteogenesis. *Oral Surg Oral Med Oral Pathol Oral Radiol Endod* 2000;90:147-154.
2. Weiss S, Baumgart R, Jochum M, Strasburger CJ, Bidlingmaier M: Systemic regulation of distraction osteogenesis: a cascade of biochemical factors. *J Bone Miner Res* 2002;17:1280-1289.

3. Mofid MM, Manson PN, Robertson BC, Tufaro AP, Elias JJ, Vander Kolk CA: Craniofacial distraction osteogenesis: a review of 3278 cases. *Plast Reconstr Surg* 2001;108:1103-1114.
4. Wiedemann M: Callus distraction: a new method? A historical review of limb lengthening. *Clin Orthop Relat Res* 1996;327:291-304.
5. Raschke MJ, Bail H, Windhagen HJ, Kolbeck SF, Weiler A, Raun K, Kappelgard A, Skiaerbaek C, Haas NP: Recombinant growth hormone accelerates bone regenerate consolidation in distraction osteogenesis. *Bone* 1999;24:81-88.
6. Yamane K, Okano T, Kishimoto H, Hagino H: Effect of ED-71 on modeling of bone in distraction osteogenesis. *Bone* 1999;24:187-193.
7. Ducey P, Desbois C, Boyce B, Pinerio G, Story B, Dunstan C, Smith E, Bonadio J, Goldstein S, Gundberg C, Bradley A, Karsenty G: Increased bone formation in osteocalcin-deficient mice. *Nature* 1996;382:448-452.
8. Mehrara BJ, Rowe NM, Steinbrech DS, Dudziak ME, Saadeh PB, McCarthy JG, Gittes GK, Longaker MT: Rat mandibular distraction osteogenesis: II. Molecular analysis of transforming growth factor beta-1 and osteocalcin gene expression. *Plast Reconstr Surg* 1999;103:536-547.
9. Windhagen H, Witte F, Hurschler C, Maciejewski O, Linnenberg D, Thorey F: Bone turnover during distraction osteogenesis in an experimental sheep model. *Arch Orthop Trauma Surg* 2002;122:279-282.
10. Mizumoto Y, Moseley T, Drews M, Cooper VN 3rd, Reddi AH: Acceleration of regenerate ossification during distraction osteogenesis with recombinant human bone morphogenetic protein-7. *J Bone Joint Surg Am* 2003;85:124-130.
11. Ilizarov GA: The tension-stress effect on the genesis and growth of tissues. Part I. The influence of stability of fixation and soft-tissue preservation. *Clin Orthop Relat Res* 1989;238:249-281.
12. Snyder CC, Levine GA, Swanson HM, Browne EZ Jr: Mandibular lengthening by gradual distraction. Preliminary report. *Plast Reconstr Surg* 1973;51:506-508.
13. Hamanishi C, Yoshii T, Totani Y, Tanaka S: Bone mineral density of lengthened rabbit tibia is enhanced by transplantation of fresh autologous bone marrow cells. An experimental study using dual X-ray absorptiometry. *Clin Orthop Relat Res* 1994;303:250-255.
14. Pepper JR, Herbert MA, Anderson JR, Bobeck WP: Effect of capacitive coupled electrical stimulation on regenerate bone. *J Orthop Res* 1996;14:296-302.
15. Tsubota S, Tsuchiya H, Shinokawa Y, Tomita K, Minato H: Transplantation of osteoblast-like cells to the distracted callus in rabbits. *J Bone Joint Surg Br* 1999;81:125-129.
16. Wiltfang J, Kessler P, Merten HA, Neukam FW: Continuous and intermittent bone distraction using a microhydraulic cylinder: an experimental study in minipigs. *Br J Oral Maxillofac Surg* 2001;39:2-7.
17. Mayr E, Laule A, Suger G, Ruter A, Claes L: Radiographic results of callus distraction aided by pulsed low-intensity ultrasound. *J Orthop Trauma* 2001;15:407-414.
18. Mofid MM, Inoue N, Atabay A, Marti G, Chao EY, Manson PN, Vander Kolk CA: Callus stimulation in distraction osteogenesis. *Plast Reconstr Surg* 2002;109:1621-1629.
19. Croteau S, Rauch F, Silvestri A, Hamdy RC: Bone morphogenetic proteins in orthopedics: from basic science to clinical practice. *Orthopedics* 1999;22:686-695.
20. Kloen P, Doty SB, Gordon E, Rubel IF, Goumans MJ, Helfet DL: Expression and activation of the BMP-signaling components in human fracture nonunions. *J Bone Joint Surg Am* 2002;84:1909-1918.
21. Liu F, Ventura F, Doody J, Massague J: Human type II receptor for bone morphogenic proteins(BMPs): extension of the two-kinase receptor model to the BMPs. *Mol Cell Biol* 1995;15:3479-3486.
22. Hogan BL: Bone morphogenetic proteins: multifunctional regulators of vertebrate development. *Genes Dev* 1996;10:1580-1594.
23. Yamaguchi A, Ishizuya T, Kintou N, Wada Y, Katagiri T, Wozney JM, Rosen V, Yoshiki S: Effects of BMP-2, BMP-4, and BMP-6 on osteoblastic differentiation of bone marrow-derived stromal cell lines, ST2 and MC3T3-G2/PA6. *Biochem Biophys Res Commun* 1996;220:366-371.
24. Abe E, Yamamoto M, Taguchi Y, Lecka-Czernik B, O'Brien CA, Economides AN, Stahl N, Jilka RL, Manolagas SC: Essential requirement of BMPs-2/4 for both osteoblast and osteoclast formation in murine bone marrow cultures from adult mice: antagonism by noggin. *J Bone Miner Res* 2000;15:663-673.
25. Campisi P, Hamdy RC, Lauzier D, Amako M, Rauch F, Lessard ML: Expression of bone morphogenetic proteins during mandibular distraction osteogenesis. *Plast Reconstr Surg* 2003;111:201-208.
26. Terheyden H, Wang H, Warnke PH, Springer I, Erxleben A, Ludwig K, Rueger DC: Acceleration of callus maturation using rhOP-1 in mandibular distraction osteogenesis in a rat model. *Int J Oral Maxillofac Surg* 2003;32:528-533.
27. Sampath TK, Maliakal JC, Hauschka PV, Jones WK, Sasak H, Tucker RF, White KH, Coughlin JE, Tucker MM, Pang RH: Recombinant human osteogenic protein-1 (hOP-1) induces new bone formation in vivo with a specific activity comparable with natural bovine osteogenic protein and stimulates osteoblast proliferation and differentiation in vitro. *J Biol Chem* 1992;267:20352-20362.
28. Li G, Bouxsein ML, Luppen C, Li J, Wood M, Seeherman HJ, Wozney JM, Simpson H: Bone consolidation is enhanced by rhBMP-2 in a rabbit model of distraction osteogenesis. *J Orthop Res* 2002;20:779-788.
29. Boutahar N, Guignandon A, Vico L, Lafage-Proust MH: Mechanical strain on osteoblasts activates autophosphorylation of focal adhesion kinase and proline-rich tyrosine kinase 2 tyrosine sites involved in ERK activation. *J Biol Chem* 2004;279:30588-30599.
30. Yoshikawa T, Peel SA, Gladstone JR, Davies JE: Biochemical analysis of the response in rat bone marrow cell cultures to mechanical stimulation. *Biomed Mater Eng* 1997;7:369-377.
31. Lawton DM, Andrew JG, Marsh DR, Hoyland JA, Freemont AJ: Expression of the gene encoding the matrix gla protein by mature osteoblasts in human fracture non-unions. *Mol Pathol* 1999;52:92-96.
32. Mora S, Pitukcheewanont P, Kaufman FR, Nelson JC, Gilsanz V: Biochemical markers of bone turnover and the volume and the density of bone in children at different stages of sexual development. *J Bone Miner Res* 1999;14:1664-1671.
33. Shirakawa Y, Shirahata A, Fukuda M: Differences in reactivity to vitamin K administration of the vitamin K-dependent procoagulant factors, protein C and S, and osteocalcin. *Semin Thromb Hemost* 2000;26:119-126.
34. Desbois C, Karsenty G: Osteocalcin cluster: implications for functional studies. *J Cell Biochem* 1995;57:379-383.
35. Fink B, Fox F, Singer J, Skripitz R, Feldkamp J: Monitoring of bone formation during distraction osteogenesis via osteocalcin: a time sequence study in dogs. *J Orthop Sci* 2002;7:557-561.
36. Warren SM, Mehrara BJ, Steinbrech DS, Paccione MF, Greenwald JA, Spector JA, Longaker MT: Rat mandibular distraction osteogenesis: part III. Gradual distraction versus acute lengthening. *Plast Reconstr Surg* 2001;107:441-453.
37. Sato M, Yasui N, Nakase T, Kawahata H, Sugimoto M, Hirota S, Kitamura Y, Nomura S, Ochi T: Expression of bone matrix proteins mRNA during distraction osteogenesis. *J Bone Miner Res* 1998;13:1221-1231.