

# 수직적 치조제 증강술후 발생하는 골흡수량에 관한 연구

전하룡<sup>1</sup> · 김종원<sup>1</sup> · 권호범<sup>2</sup> · 이동환<sup>2</sup> · 홍종락<sup>1</sup> · 김창수<sup>1</sup>

성균관의대 삼성서울병원 <sup>1</sup>구강악안면외과, <sup>2</sup>보철과

**Abstract** (J. Kor. Oral Maxillofac. Surg. 2006;32:230-234)

## THE STUDY ON THE BONE RESORPTION RATE AFTER VERTICAL ALVEOLAR RIDGE AUGMENTATION

Ha-Ryong Jeon<sup>1</sup>, Jong-Won Kim<sup>1</sup>, Ho-Beom Kwon<sup>2</sup>, Dong-Hwan Lee<sup>2</sup>,  
Jong-Rak Hong<sup>1</sup>, Chang-Soo Kim<sup>1</sup>

<sup>1</sup>Department of Oral and Maxillofacial Surgery, <sup>2</sup>Department of Prosthodontics  
Samsung Medical Center, Sungkyunkwan University, School of Medicine, Seoul, Rep. of Korea

**Purpose:** This study presents radiographic and laboratory analysis and comparison of bone resorption rate of grafted endochondral bone and intramembranous bone on the aspect of height and volumetric change.

**Patients and Methods:** 18 partially edentulous patients who needed alveolar ridge augmentation for implant placement during the years 2002 to 2004 were selected for this study. Group A consisted of 5 males & 3 females who were treated with intraoral(intramembranous) bone and Group B consisted of 8 males & 2 females who were treated with iliac(endochondral) bone.

Non-standard periapical X-ray was taken at day 1, 2 month, 4 months, 8 months after the surgery. Resorption rate of grafted bone were measured on these X-rays and compared.

Also we calculated volume of grafted bone with models which was fabricated at 1.5 months, 6 months.

**Results:** There was bone resorption in both groups. Group B showed more bone resorption than Group A. In Group A, the resorption rate according to the radiographic measurements was 9.81 %, and resorption rate according to volumetric measurement was 16.5 %. In group B, the resorption rate according to the radiographic measurements was 15.9 %, and resorption rate according to volumetric measurement was 30.6 %.

Significant difference is on radiographic resorption of post-op 2, 4, 8 months on two groups (P < 0.05). Also significant difference is on volume resorption on two groups (P < 0.05)

**Conclusion:** We found that more bone resorption occurred with iliac(endochondral) bone and when we use intraoral bone, that bone can maintain their vitality for alveolar ridge augmentation.

**Key words:** Alveolar ridge augmentation, Bone resorption, Endochondral bone, Intramembranous bone

### I. 서 론

치조골의 해부학적인 한계 때문에 발생하는 임플란트 식립 시 어려움은 임상에서 종종 발생한다<sup>1)</sup>. 이 경우 추가적인 골이식 없이 이상적인 골에 비해 골 양이 부족하거나 골질이 나쁜 위치에 임플란트를 식립할 경우 심미적, 기능적인 문제로 장기적 임플란트의 예후에 좋지 않은 영향을 줄 수 있다<sup>2)</sup>. 따라서

치조제 증강술이 필요하게 되고, 이 때 부족한 치조제를 증강시킬 수 있는 방법에는 자가골이식술, 이종간골이식술, 조직 유도재생술, 골신장술같은 다양한 방법들이 알려져 있다. 그중 자가골이식술이 임상에서는 가장 효과적이고 예지성이 높은 방법으로 인정받고 있으며, 골 이식재중 유일하게 골 생성 능력이 있다<sup>3)</sup>고 알려져 있다.

자가 골은 구강 내와 구강 외의 다양한 부위에서 채취가 가능하며, 주로 구강 내에서는 하악지 상행부, 이부 등에서 얻어지고, 구강 외에서는 장골, 경골을 이용해 얻을 수 있다. 하지만 구강 내와 구강 외의 골은 이식 시 그 성질이 조직학적, 물리적으로 많이 다르다고 알려져 있다. 장골을 구강 내에 이식한 연구들을 살펴볼 경우, Binger 등<sup>4)</sup>은 유경장골이식을 시행함에 있어서 초기 1년간의 골흡수량이 수직적으로 약 3mm에 이른다 하였으며, Verhoeven 등<sup>5)</sup>은 1년간의 방사선학적 골흡수량이

#### 홍종락

서울 강남구 일원동 50

성균관의대 삼성서울병원 구강악안면외과

#### Jong-Rak Hong

Dept. of OMFS, Samsung Medical Center, Sungkyunkwan Univ., School of Medicine,

#50 Irwon-dong Gangnam-gu Seoul, Rep. of Korea

Tel: +82-2-3410-2420 Fax: +82-2-3410-0038

E-mail: hongjr@netian.com

※ 이 연구는 삼성임상연구개발사업 연구비(CRS 105-49-2)의 보조로 이루어 졌음.

36%라고 발표하였다. 이 같은 연구들에서 장골의 이식 시에는 초기 골 흡수율이 비교적 높음을 알 수 있다. 이에 반해 구강내의 골과 같은 골내막성골을 이식한 경우에는 Chen 등<sup>6)</sup>은 두개골이 장골보다 이식된 골의 유지능력이 더 우수하다고 하였으며, Donovan 등<sup>7)</sup>은 장골보다 두개골이 이식후 방사선학적 골 밀도가 2배 이상 크다고 보고한바 있다.

이처럼 장골로 대변되는 연골화골과 구강내의 골로 대변되는 골내막성골은 방사선학적인 예후에 있어서 큰 차이를 보이나, 임플란트를 식립하게 될 경우에는 방사선학적 골흡수량을 예상하는 것뿐 아니라, 이식골의 체적 변화 역시 고려할 필요가 있다. 임플란트의 정확한 식립에는 치조제의 폭 역시 중요하기 때문이다. 하지만 이식골의 체적 변화에 대한 연구는 아직 활발히 이루어지지 못한 실정이다.

이에 본 연구에서는 구강내의 골과 장골에서 골이식후 방사선학적 흡수량과 체적 변화량을 조사하고 비교하여 향후의 진단과 수술 계획 수립에 보다 신뢰성 있는 기준을 마련하고자 하였다.

## II. 연구 대상 및 방법

### 1. 연구 대상

2002년부터 2004년까지 임플란트 식립을 주소로 삼성서울병원 치과진료부 구강악안면외과를 내원한 환자로서 치조골의 수직적 손실이 커서 임플란트의 식립 전 수직적 치조제 증강술을 시행한 경우에 추적 가능하며 술 전과 술 후의 모형이 존재하는 18명의 환자를 대상으로 연구 하였으며 그 중 8명은 구강내의 골을 이용하였고(Male: 5, Female: 3, Mean age:  $47 \pm 13.49$ ), 10명은 장골을 이용하였다(Male: 8, Female: 2, Mean age:  $63.4 \pm 5.31$ ).

구강내의 골은 5명의 경우에서 하악지 상행부의 골을 이용하였고 3명의 경우 이부의 골을 이용하였으며, 장골의 경우 모두 전방 장골능에서 채취하였다.

### 2. 시술 방법

구강내의 골을 이용하여 골 이식을 시행한 8명은 모두 국소 마취 하에서 수술이 이뤄졌으며, 장골의 경우 전신마취 하에서 이뤄졌다. 채취한 골을 수여 부에 이식한 후 한 개에서 네 개의 screw를 이용하여 고정하였으며 모두 일차 봉합이 이뤄졌다. 구강내의 골편은 상악 구치부에 2개, 하악 구치부에 6개가 이식되었으며, 장골의 경우 상악 전치부에 2개, 상악 구치부에 5개, 하악 구치부에 3개가 이식되었다. 골이식후 6~8개월에 임플란트의 식립이 행해졌으며, 구강내의 골을 이용한 경우 평균 2.1개의 임플란트를 식립하였고, 장골의 경우에서는 평균 3.3개의 임플란트를 식립하였다. 하악에서는 식립 후 3개월에 상악에서는 식립 후 6개월에 보철과정을 시행하였다.

### 3. 연구 방법

#### (1) 방사선학적 계측

이식 골의 수직적인 변화 량을 알아보기 위해 술 후 1일, 술 후 2개월, 4개월, 8개월에 각각 치근단 방사선 사진을 촬영하였다(Fig 1a, 1b, 1c). 오차의 폭을 줄이기 위해서 두 사람이 계측 후 산술 평균값을 구하였다.

#### (2) 체적 변화량 계측

이식된 골의 시간에 따른 체적 변화량을 알아보기 위해 Proussaefs 등<sup>8)</sup>이 제시한 방법을 이용하였다. 먼저 술 후 1.5개월과 6개월에 만들어진 모형에서 이식부 연조직을 비가역성 친수성 콜로이드를 이용해 인상을 채득하고 아크릴릭 레진을 이용해 개인 인상용 트레이를 제작하였다. 그리고 이렇게 제작된 개인 인상용 트레이에 강화형 실리콘 인상재로 이식부 모형에서 인상채득 한 후 실리콘 인상재 위에 교합 인기용 인상재를 올려놓고 술전모형에서 다시 인상 채득하였다(Fig 2a, 2b). 여분의 교합 인기용 인상재를 제거하고 교합 인기용 인상재와 실리콘 인상재를 분리한 후 교합 인기용 인상제의 무게를 측

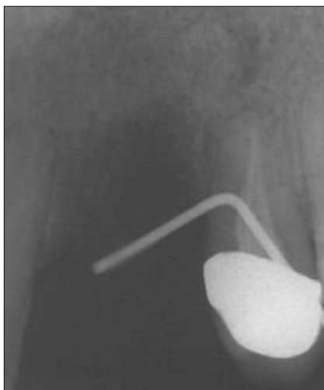

Fig. 1a. Pre-op.

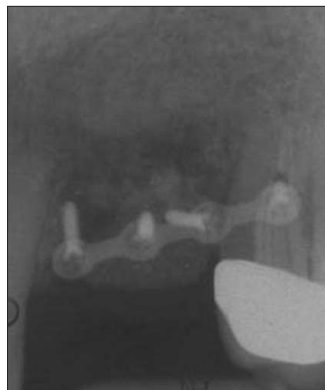

Fig. 1b. Immediate post-op.

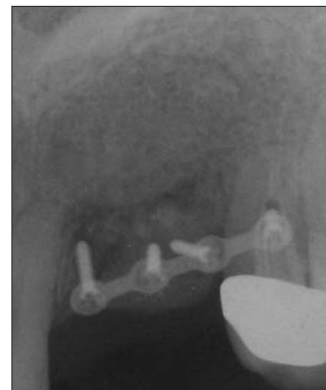


Fig. 1c. 8 Post-op 8 months.

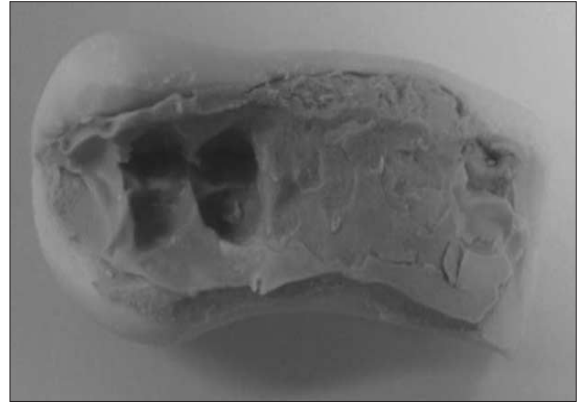
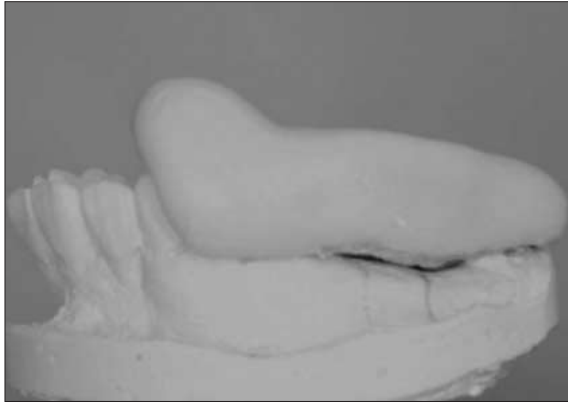

Fig. 2a. Impression taking on pre-op model with putty.

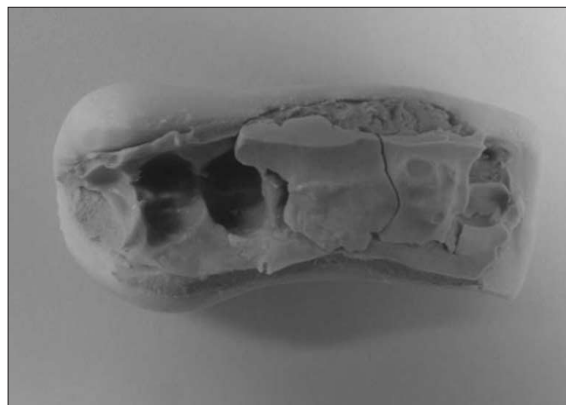

Fig. 2b. Impression taking with bite registration material.

량하였으며, 측량 후 제조사에서 제공한 밀도 표를 이용하여 부피로 환산하였다. 이렇게 하여 술 후 1.5개월과 술 후 6개월의 이식된 골 부피를 측량할 수 있었다.

#### 4. 통계 분석

술 전과 술 후 2개월 사이의 방사선적 변화량 사이의 유의성을 알아보기 위해 Wilcoxon two-sample test를 이용하고, 술 전과 술 후 4개월, 술 전과 술 후 8개월 사이의 방사선학적 변화량과 술 후 1.5개월과 술 후 6개월 사이의 체적변화량간의 상관관계를 알아보기 위해서는 t-test를 사용하였고, 유의수준은 0.05로 하였다.

### III. 연구 결과

#### 1. 방사선학적 연구

술 후 1일, 2개월, 4개월, 8개월간의 골변화량에 대한 구강내의 골과 장골의 결과는 다음과 같다(Table 1). 구강내의 골은 술 후 1일에 평균 3.75mm이었고, 술 후 2, 4, 8개월에서는 3.53mm, 3.82mm, 2.82mm의 평균값을 보였으며, 술 후 1일과 술 후 8개월

을 비교시 9.81%의 흡수를 보였다. 장골은 술 후 1일에 평균 5.91mm이었고, 술 후 2,4,8개월에서 각각 5.30mm, 4.87mm, 4.96mm이었다. 술 후 1일과 술 후 8개월을 비교시 15.9%의 흡수를 보였다.

#### 2. 체적 변화량

구강내의 골과 장골의 골이식 후 1.5개월과 술 후 6개월의 체적과 그 변화량은 다음과 같다(Table 2). 구강내의 골은 술 후 1.5개월과 술 후 6개월간에 16.5%의 흡수를 장골은 술 후 1.5개월과 6개월간에 30.6%의 흡수를 보였다.

#### 3. 통계 분석

구강내의 골을 이용한 집단과 장골을 이용한 집단간의 술 후 2개월 방사선 사진상에서 계측한 골흡수량은 통계적으로 유의할 만한 수준이었다( $P < 0.05$ ). 또한 두 집단간에 술 후 4개월과 8개월에 계측한 값들도 역시 통계적으로 유의하였다(각각  $P < 0.01$ ,  $P < 0.01$ ). 그리고 술 후 1.5개월과 술 후 6개월 사이의 체적 변화량 역시 두 군간에 서로 통계적인 유의성을 보였다( $P < 0.05$ ).

**Table 1.** Radiographic Assessment and Comparison of Intraoral & Iliac bone (mm)

		Ti1	Ti2	Ti3	Ti4	Ti1-Ti2	Ti1-Ti3	Ti1-Ti4
Intraoral bone	Average	3.75	3.53	3.38	2.82	0.22	0.37	0.38
	SD	1.10	0.93	0.97	0.67	0.24	0.25	0.15
Iliac bone	Average	5.91	5.3	4.97	4.96	0.59	0.94	1.1
	SD	1.65	1.68	1.57	1.88	0.14	0.16	0.14

Ti1 : 1 day after surgery    Ti2 : 2 months after surgery    Ti3 : 4 months after surgery    Ti4 : 8 months after surgery

**Table 2.** Volumetric measurement and Comparison of Intraoral & Iliac bone (ml)

		Vi1	Vi2	Vi1-Vi2
Intraoral bone	Average	0.95	0.79	0.16
	SD	0.50	0.43	0.08
Iliac bone	Average	1.25	0.89	0.38
	SD	0.49	0.38	0.13

Vi1 : 1.5 months after surgery    Vi2 : 6 months after surgery

#### IV. 총괄 및 고찰

임플란트의 식립 전 치조골의 흡수가 심하여 치조제 증강술이 필요할 때 자가 골은 이식재의 gold standard가 된다<sup>9</sup>. 하지만 자가 골은 이식후 상당량의 골 흡수를 야기하며 특히 골이식 후 초기 수개월 안의 흡수가 대부분이다. 하지만 알려진 바에 따르면 골내막성골은 연골내골화성골에 비해 골이식후 체적을 유지하는데 있어서 유리하다.

일찍이 Peer<sup>9</sup>는 발생학적인 특성상 골내막성골이 연골내골화성골에 비해 우수한 성질을 가지고 있다고 말하였으며, Zins 등<sup>10</sup>은 rabbit과 monkey를 이용한 실험에서 술 후 20주에 골내막성골이 연골내골화성에 비해 훨씬 체적 유지능력이 크다고 말하였다. 그리고 Ozaki 등<sup>11</sup>은 골내막성골이 연골내골화성골보다 체적을 유지하는 능력이 더 큰 이유가 발생학적인 차이점보다는 microarchitecture 때문이라고 하였는데, 골내막성골이 연골내골화성골보다 피질골은 많고, 망상골은 더 작아 흡수에 더 잘 견딘다고 보았다. 또한 Hardesty 등<sup>12</sup>도 이식된 골의 흡수량과 수여부 결합에 대한 차이는 삼차원적인 구조상의 차이라고 말하고 있다. 한편 Wong 등<sup>13</sup>은 골이식후 새로이 형성된 골에 있어 골내막성골이 연골내골화성골 보다 66%더 많이 생성되었다고 보고하며 이러한 차이는 골내막성골이 이식될 때 수여부와 통합과 아말감화가 우수한 것이 원인이라고 말하고 있다.

다양한 임상연구도 이러한 가설들을 뒷받침한다. Carinci 등<sup>14</sup>은 술 후 10개월에 골내막성골인 두개골은 83%의 생착률을 보이고 연골내골화성골인 장골은 61%의 생착률을 보여 약 22%의 차이를 보인다고 하였다. 또한 Iizuka 등<sup>15</sup>은 장골과 두개골을 대상으로 한 연구에서 두개골을 이식할 경우에 13명중 12명

에서 0.5mm 미만의 흡수를 보인다고 발표하였다. 이처럼 장골은 술 후 초기에는 이식골이 흡수되는 경향이 높다. Swart<sup>16</sup>와 Johansson 등<sup>17</sup>에 따르면 이식된 골은 술 후 체적 감소량이 47%~49.5%에 이르고 5년 후에 높이 감소량은 44%라고 하였으며, 이러한 흡수는 식립 된 임플란트의 상실을 일으킬 가능성이 높다. 본 연구에서는 술 후 8개월에 구강내의 골의 흡수율이 방사선학적으로 9.81%, 체적은 16.5%의 감소를 보였고 이 값들은 앞서 보고된 연구들<sup>18,20</sup>과 비슷한 결과 내지는 보다 작은 흡수를 보였다. 그리고 장골의 경우에 있어서는 술 후 8개월에 방사선학적 흡수율이 15.9%로 Swart<sup>16</sup>, Verhoeven 등<sup>5</sup>이 보고한 흡수율에 비해 작았다. 이는 조사기간이 앞선 연구들에 비해 다소 짧은 데에 기인하는 것으로 사료된다. 본 연구는 술 후 8개월까지만 조사하였기 때문에 임플란트의 식립 후에도 이식골이 계속 흡수되는지 조사 할 수 없었다. 하지만 일부 문헌<sup>22</sup>에서는 임플란트의 식립 후에는 임플란트에 전달되는 교합력이 임플란트 주위 골을 자극하여 골 흡수가 더 이상 진행되지 않는다는 결과를 볼 수 있었다, 이에 추후에는 이에 대한 연구가 필요할 것으로 판단된다.

골 채취 후에는 공여부의 문제가 발생할 수 있으며 구강내 골보다는 장골채취시 술후 후유증이 발생하기 용이하다. 장골 이식 후 발생할 수 있는 부작용<sup>21</sup>으로는 많은 실험량, 창상의 반흔, 술 후 보행 불편감, 입원 필요성 등이 있으며, 이에 반해 구강내의 골을 채취할 경우에는 큰 부작용이 거의 없다고 할 수 있으며 이러한 점에서 구강내 골채취가 장점이 있다 하겠다. 본 연구에서는 장골을 사용한 경우 총 10개의 증례 중 2개의 증례에서 술 후 1주일 후 창상의 열개가 일어났다. 열개가 발생한 창상은 계속적인 드레싱을 통해 이차 치유를 시도하였

고 그 결과 술 후 3주 이내에 심각한 장애 없이 치유되었다. 열개가 발생한 두 개의 증례는 각각 16.1%와 11.1%의 흡수를 보여 장골을 사용한 군의 평균 흡수에 큰 영향을 미치지 않은 것으로 판단된다.

본 연구에서는 Proussaefs 등<sup>8)</sup>이 제시한 방법을 이용하여 이식골의 체적을 구하였다. 이식골의 체적을 구하는 방법에는 본 연구에서 쓰인 방법 이외에도 Studer 등<sup>23)</sup>이 사용한 optical projection method가 있다. 이 방법은 아주 작은 측정이 가능할 뿐 아니라 정확한 계측이 가능하지만 방법 자체가 복잡하고 시간이 많이 소요되며, 비용이 많이 드는 단점이 있어 본 연구에서는 사용하지 않았다. 술 후 모형에서 인상채득을 통해 체적을 구한 본 연구의 방법은, 이식골의 부피만을 구하는 것이 아니라 이식골의 위에 덮인 연조직의 부피에서 인상을 채득하므로 연조직의 두께에 따라 계측량의 차이를 보이며, 술 중이나 술 후 곧 인상채득을 하기가 어려운 한계를 가지고 있다. 따라서 방사선 사진계측을 추가로 하여 이러한 한계를 보완하려 하였으며, 연구 결과, 방사선 계측과 체적 계측에서 모두 흡수 양상을 보이고 있었기 때문에 체적을 구하는 데 사용된 방법을 검증할 수 있었다. 이 같은 한계가 있지만, 본 연구에 쓰인 체적 계측법은 덜 침습적이고, 간단하며 임상에서 쓰이는 장비나 재료만으로도 측량이 가능하여 비용이 절약될 뿐 아니라, 환자에게 무해한 방법으로 활용 정도에 따라 유용한 방법이 될 수 있겠다.

본 연구는 구강내의 골과 장골의 이식후 골 흡수를 비교하고자 시행된 연구였다. 하지만 전체적으로 조사된 증례수가 작으며 증례의 성별과 나이에 따른 분석이 이뤄지지 못한 한계가 있다. 추후의 연구에서 이에 대한 보완이 필요할 것으로 사료된다.

## V. 결 론

임플란트의 식립 전 치조제 증강 술을 시행한 18명의 환자를 대상으로 한 본 연구에서 다음과 같은 결론을 얻을 수 있었다.

1. 구강내의 골은 이식 후 8개월에 방사선계측상 9.81%, 술 후 1.5개월과 6개월 사이의 체적은 16.5%의 흡수를 보였다.
2. 장골은 이식 후 8개월에 방사선 계측상 15.9%, 술 후 1.5개월과 6개월 사이의 체적은 30.6%의 흡수를 보였다.
3. 구강내의 골을 이식재로 사용하는 것이 이식재의 흡수가 작아 치료의 예측 가능성이 높다.

## 참고문헌

1. Triplett RG, Schow SR: Autologous bone grafts and endosseous implants: complementary techniques. *J Oral Maxillofac Surg* 1996;54:486-494.
2. Tolman DE: Reconstructive procedures with endosseous implants in grafted bone: a review of the literature. *Int J Oral Maxillofac Implants* 1995;10:275-294.
3. Hislop WS, Finlay PM, Moos KF: A preliminary study into uses of anorganic bone in oral and maxillofacial surgery. *Br J Oral*

4. Maxillofac Surg 1993;31:420-432.
4. Binger T, Hell B: Resorption of micro surgically vascularized bone grafts after augmentation of the mandible. *J Craniomaxillofac Surg* 1999;27:82-85.
5. Verhoeven JW, Cune MS, Terlouw M, Zoon MA, de Putter C: The combined use of endosteal implants and iliac crest onlay grafts in the severely atrophic mandible: a longitudinal study. *Int J Oral Maxillofac Surg* 1997;26:351-357.
6. Chen NT, Glowacki J, Bucky LP, Hong HZ, Kim WK, Yaremchuk MJ: The roles of revascularization and resorption on endurance of craniofacial onlay bone grafts in the rabbit. *Plast Reconstr Surg* 1994;93:714-722; discussion 723-714.
7. Donovan MG, Dickerson NC, Hellstein JW, Hanson LJ: Autologous calvarial and iliac onlay bone grafts in miniature swine. *J Oral Maxillofac Surg* 1993;51:898-903.
8. Proussaefs PT, Valencia G, Lozada J, Tatakis DN: A method to assess the clinical outcome of ridge augmentation procedures. *J Periodontol* 2002;73:302-306.
9. Peer LA: Fate of autogenous human bone grafts. *Br J Plast Surg* 1951;3:233-243.
10. Zins JE, Whitaker LA: Membranous versus endochondral bone: implications for craniofacial reconstruction. *Plast Reconstr Surg* 1983;72:778-785.
11. Ozaki W, Buchman SR: Volume maintenance of onlay bone grafts in the craniofacial skeleton: micro-architecture versus embryologic origin. *Plast Reconstr Surg* 1998;102:291-299.
12. Hardesty RA, Marsh JL: Craniofacial onlay bone grafting: a prospective evaluation of graft morphology, orientation, and embryonic origin. *Plast Reconstr Surg* 1990;85:5-14; discussion 15.
13. Wong RW, Rabie AB: A quantitative assessment of the healing of intramembranous and endochondral autogenous bone grafts. *Eur J Orthod* 1999;21:119-126.
14. Carinci F, Farina A, Zanetti U, Vinci R, Negrini S, Calura G et al: Alveolar ridge augmentation: a comparative longitudinal study between calvaria and iliac crest bone grafts. *J Oral Implantol* 2005;31:39-45.
15. Iizuka T, Smolka W, Hallermann W, Mericske-Stern R: Extensive augmentation of the alveolar ridge using autogenous calvarial split bone grafts for dental rehabilitation. *Clin Oral Implants Res* 2004;15:607-615.
16. Swart JG, Allard RH: Subperiosteal onlay augmentation of the mandible: a clinical and radiographic survey. *J Oral Maxillofac Surg* 1985;43:183-187.
17. Johansson B, Grepe A, Wannfors K, Hirsch JM: A clinical study of changes in the volume of bone grafts in the atrophic maxilla. *Dentomaxillofac Radiol* 2001;30:157-161.
18. Proussaefs P, Lozada J, Kleinman A, Rohrer MD: The use of ramus autogenous block grafts for vertical alveolar ridge augmentation and implant placement: a pilot study. *Int J Oral Maxillofac Implants* 2002;17:238-248.
19. Raghoebar GM, Batenburg RH, Vissink A, Reintsema H: Augmentation of localized defects of the anterior maxillary ridge with autogenous bone before insertion of implants. *J Oral Maxillofac Surg* 1996;54:1180-1185; discussion 1185-1186.
20. Widmark G, Andersson B, Ivanoff CJ: Mandibular bone graft in the anterior maxilla for single-tooth implants. Presentation of surgical method. *Int J Oral Maxillofac Surg* 1997;26:106-109.
21. Rudman RA: Prospective evaluation of morbidity associated with iliac crest harvest for alveolar cleft grafting. *J Oral Maxillofac Surg* 1997;55:219-223; discussion 223-214.
22. Skoglund A, Hising P, Young C: A clinical and histologic examination in humans of the osseous response to implanted natural bone mineral. *Int J Oral Maxillofac Implants* 1997;12:194-199.
23. Studer SP, Sourlier D, Wegmann U, Scharer P, Rees TD: Quantitative measurement of volume changes induced by oral plastic surgery: validation of an optical method using different geometricaly-formed specimens. *J Periodontol* 1997;68:950-962.