

Monocortical Osteosynthesis 이론에 따른 하악골 우각부 골절 수술시 Titanium miniplate와 Biodegradable miniplate의 임상적, 방사선학적 비교 연구

최은주 · 남 웅 · 정영수 · 김기호 · 김형준
연세대학교 치과대학 구강악안면외과학교실

Abstract (J. Kor. Oral Maxillofac. Surg. 2006;32:222-225)

CLINICAL AND RADIOLOGICAL COMPARISON BETWEEN TITANIUM AND BIODEGRADABLE MINIPLATE MONOCORTICAL OSTEOSYNTHESIS IN MANDIBULAR ANGLE FRACTURES

Eun-Joo Choi, Woong Nam, Young-Soo Jung, Ki-Ho Kim, Hyung-Jun Kim
Department of Oral & Maxillofacial Surgery, College of Dentistry, Yonsei University

The treatment objective of mandibular fracture is a return to normal function.

According to Champy, a rigid fixation of mandibular angle fracture is performed by using 4 or 6 holes titanium miniplates on the external oblique ridge of mandible. However, the limitations of metal plate such as hypersensitivity, interference with the cranio-facial growth of growing child, secondary bone resorption around the plate, foreign body reaction, declination of primary callus formation, and bone atrophy due to the lack of normal stress reaction of the bone have been reported. Recently, biodegradable miniplate has been introduced and used as an alternative to the metal plate despite its lower strength than that of the titanium plate and the side effect caused by the resorption in the body. In this study, 61 patients diagnosed as mandibular angle fracture and treated from Jan. 1998 to Dec. 2004 in our department have been reviewed. Metal plate fixation was used in 50 patients and biodegradable plate fixation in 11 patients on the external oblique ridge around the fractured mandibular angle according to the principle of monocortical osteosynthesis by Champy. We compared the incidence of side effects and the degree of bony union at the mandibular inferior border in two different fixation methods.

In conclusion, we have found that one miniplate regardless of matter could provide enough strength to grasp bony fragments of the tension site and compress the inferior border of mandible without any complications.

Key words: Mandibular fracture, Angle, Biodegradable plate

I. 서 론

하악골 골절의 치료 목표는 골절편의 완전한 정복과 고정을 통해 교합 및 악구강계의 기능을 회복시켜 주는 것이다.

소형 금속판을 이용한 하악골 골절 치료는 강성 내고정(rigid internal fixation)을 제공하고, 악간 고정(intermaxillary fixation)의 필요성을 감소시키는 표준적인 치료가 되어가고 있다

Champy 등¹⁾에 의하면, 하악의 상연은 인장력을 받기 때문에 벌어지려는 경향이 있고, 하연은 압축력을 받는다. 이러한 생역학적인 발견에 근거하여 Champy는 하악골 우각부 골절의 강성 내고정을 하악골 협측 피질골의 외사선 부위에 네 개 또는 여섯 개의 구멍을 가진 비압축성의 소형 금속판을 이용하여 시행할 것을 추천하였다. 그리고 Michelet 등²⁾, Champy 등³⁾, Gerlach 등⁴⁾과 함께 많은 저자들은 단피질골 소형 금속판 고정술의 경우 합병증이 낮음을 보고하고 있다.

그러나 구강악안면 영역의 골절에서 금속판을 사용하여 금속판을 적용한 경우에 열전도에 의한 술후 불편감을 유발하며 금속판이 장기간 체내에 잔존하는 경우 조직파괴의 가능성 등 때문에 이차적인 금속판의 제거술이 필요하다는 단점이 있다⁵⁾. 이에 구강 악안면 영역의 골편 고정에 생흡수성 고정판을 사용하는 경우가 점점 증가하고 있는 추세이나, Champy 이론

김형준

120-752 서울특별시 서대문구 신촌동 134번지
연세대학교 치과대학병원 구강악안면외과학교실
Hyung-Jun Kim
Dept. of OMFS, School of Dentistry, Yonsei University
134 Shinchon-Dong Seodaemoon-Gu, Seoul, 120-752 Korea
Tel: 82-2-2228-8759
E-mail: kimoms@yumc.yonsei.ac.kr

* 이 연구는 2000년도 연세대학교 교내연구비 지원으로 수행되었음.

에 적용하였을 경우 그 강도 및 효과는 의문시되고 있다.

Jan 등⁷⁾은 컴퓨터 모델에서의 응력 계산을 통하여 하악골 우각부의 골절의 정복에는 2개의 PLA maxiplate가 적합하다고 보고한 바 있으나, 김용균 등⁸⁾은 하나의 생흡수성 고정판을 이용하여 하악골 골절을 정복고정한 후 단기간 관찰을 통하여 골편의 정복 및 고정이 양호하게 이루어진다고 보고하였다.

본 연구는 하악골 우각부 골절 치료시 Champy 이론에 따른 단피질골 생흡수성 고정판으로 고정술을 시행한 경우에 하연의 초기 이개가 시간이 경과함에 따라 감소하는지와 술후 교합 및 합병증 여부 등을 평가하였고, 단피질골 소형 금속판으로 고정한 경우와 비교하여 그 효용성을 검증하고자 하는 목적으로 시행하였다.

II. 연구대상 및 방법

1. 연구대상

1998년 1월부터 2004년 1월까지 하악골 우각부 골절(우각부 골절 32명, 우각부 및 정중부골절 29명)로 진단되어 입원, 치료 받은 환자 가운데 의무기록지와 방사선 사진의 보존이 완전한 61명의 환자를 대상으로 하였다. 환자들의 연령층은 13세에서 54세까지였으며(평균 연령 25.3세), 남녀 비율은 52:9이었다

13세에서 52세까지의 연령층의(평균 연령 25.6세), 남녀 비율은 43:7(6.1:1) 세의 50명의 환자들에서 티타늄 소형금속판이, 10세에서 54세까지의 연령층의(평균연령 24세), 남녀 비율은 9:2의 11명의 환자들에서 생흡수성 고정판이 골절부위의 정복에 이용되었으며, 모든 경우에 있어서 네 개의 구멍을 가진 하나의 소형 금속판 혹은 생흡수성 고정판을 이용하여 구강 내 관혈적 정복술을 통한 하악 우각부 외사선부위에 단피질골 고정술을 시행하였다. 복잡 골절과 감염된 골절은 연구에서 제외되었다.

2. 연구방법

해당 환자들의 의무기록지와 Panorama 방사선 사진을 바탕으로 하였으며, 연구방법은 아래와 같다.

A. 골절측의 하악 과두의 전상연의 한 점과 골절측의 제1대구치의 근심교두점부를 이은 x-축으로, 하악 후연을 y-축으로 설정한 후 이 두 축이 만나는 각을 z-각으로 설정하였다. z-각도의 변화를 수술 직후, 술 후 1개월, 2개월에 대해 각각 측정하고 비교하였다(Fig. 1). Panorama 방사선 사진은 확대율의 큰 차이를 보이는 경우는 제외되었으며, 중첩이 가능한 경우만을 포함하였다.

B. 합병증에 대해서는 술 후에 나타난 감염, 부정교합, 골절부위의 지연 유합(delayed union)과 비 유합(non union), 그리고 신경 손상 여부를 조사하였다.

III. 연구 결과

1. z-각의 변화

금속판을 이용하여 정복한 경우에 있어 Z-각은 수술 직후, 술 후 1개월, 그리고 술 후 2개월에 각각 평균 45.7°, 42.7°, 그리고 41.7°로 나타났으며, 수술 직후와 비교하여 술 후 2개월에는 그 각도가 8.76% 감소하는 것을 관찰할 수 있었다. 생흡수성 고정판을 이용하여 정복한 경우는 45.7°, 42.7°, 41.7°로 나타났고 수술 직후와 비교하여 술 후 2개월에 6.08%의 z-angle 감소를 보였다(Fig. 2,3).

2. 술후 약간고정

술후 약간고정을 시행한 경우는 45 명, 시행하지 않은 경우는 16 명으로, 평균 12.6일 동안 운동용 고무줄 2개로 약간 고정을

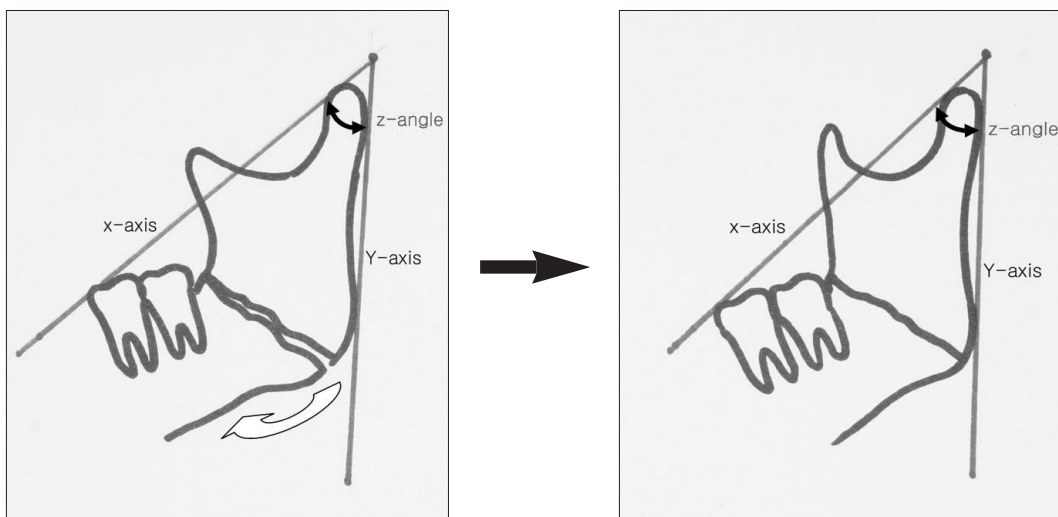


Fig. 1.

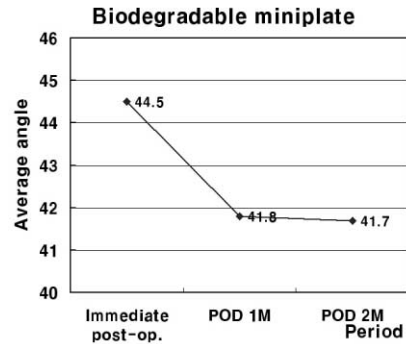
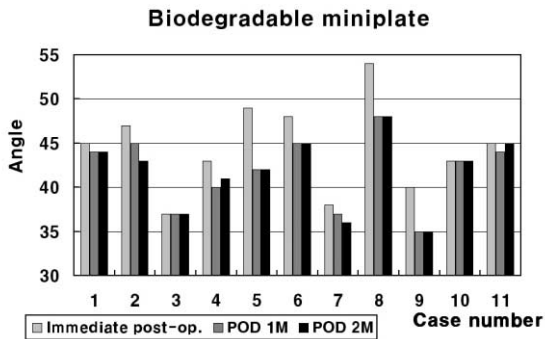
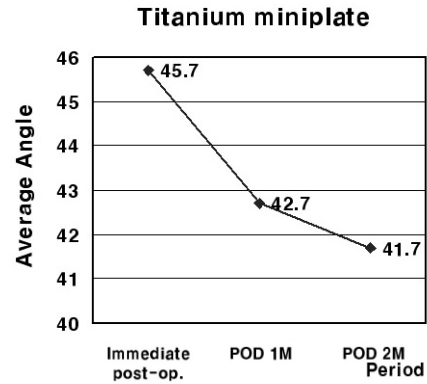
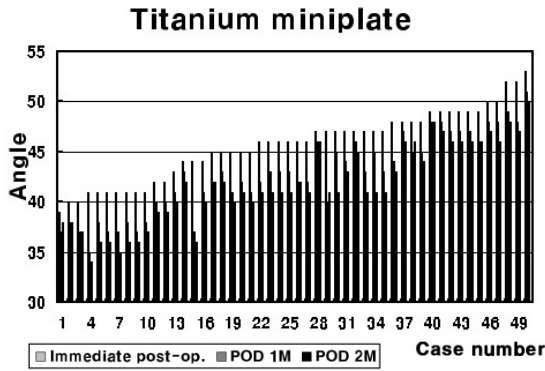


Fig. 2.

Fig. 3.

Table 1. 합병증

합병증	감염	발생율
금속판	2/50	0.04
흡수성 고정판	2/11	0.18

시행하였으며 수술 후 최소 2개월의 추적관찰이 가능하였다.

3. 합병증

또한, 술후 합병증의 경우와 빈도를 살펴보면, 부정교합, 지연 유합, 그리고 비유합은 발생하지 않았으며, 금속판을 사용한 경우 감염이 2 증례에서, 생흡수성 고정판을 이용한 경우 2 증례에서 관찰되어 전체적인 합병증 발생율은 12%로 관찰되었다 (Table 1).

IV. 총괄 및 고찰

고전적으로 강성 내고정(Rigid fixation)은 fracture healing의 기본 요건으로 생각되어져 왔으며 하악의 일반적인 움직임 동안에 골절면 간의 미세한 움직임도 허용하지 않는 것으로 정의 되어 왔으나, 최근에 이에 대한 새로운 반론이 제기되면서 성

공적인 healing을 위해 절대적인 강성 내고정(rigid fixation)이 필요한 것은 아닐 뿐더러 절대적인 rigidity는 악관절 장애 등의 합병증 발생을 증가시키는 원인이 될 수 있다는 새로운 개념이 도입되고 있다.

1973년에 Michelet⁹⁾ 등은 하악골 골절을 작고 쉽게 휘어지는 noncompression bone plate를 이용하여 monocortical screw로 고정하는 방법에 대해서 발표하였으며, Champy 등은 이 방법을 검증하는 miniplate system을 연구하여 하악골에서 osteosynthesis의 ideal line인 하악골의 상방경계를 따라 plate가 위치하는 것이 가장 효과적임을 보고하였다.

금속판(metallic plate)은 foreign body로 작용하고 vascular invasion에 저항성이 있으며 무혈관성의 섬유조직으로 둘러싸이게 되면 쉽게 감염을 일으킬 수 있다. 재료의 종류에 따라서 corrosion, electrolysis, hypersensitivity, 드물지만 carcinogenic potential까지도 보고되고 있다^{9,10,11)}. 또한 금속판이 오랫동안 잔존하는 경우에는 보철물 장착을 방해하고 CT나 MRI촬영 시 artifact를 유

발한다^{12,13}). 따라서 이를 제거하는 이차 수술의 필요성이 제기 되어 왔다.

Biodegradable plate는 polyglycolic acid 또는 polylactic acid를 이용한 재료로 bone healing 동안에 기능적으로 안정된 고정을 제공하고, 시간에 따라 제거되는 foreign body이다. 그러므로 성장 중인 환자에게 적합하고, 술후 tumor surveillance를 위한 영상을 얻기에 적합하다. 이에 생흡수성 고정판은 악교정 수술시에 고정을 위해, 혹은 골절의 정복 후에 사용되는 등 그 적용범위가 점차 넓어지고 있다.

그러나 biodegradable plate가 osteosynthesis의 ideal line에 적용되었을 때 tension band를 견딜 수 있는 강도를 가지는지는 아직까지 논란의 여지가 있다. Bos¹⁴) 등은 PLLA plate가 Champy miniplate를 부러뜨리기 위해 요구되는 항복강도의 50%에서 부러진다는 것을 발견하였고 동일한 연구에서 unstable zygomatic fractures에 대해서 임상적으로 충분한 rigid fixation을 제공해줄 수 있는 것을 발견하였으며, Bouwman¹⁵) 등은 bioresorbable SR-PGA Biofix의 평균 항복강도가 bicortical titanium screw의 반정도 되지만 monocortical screw로 고정된 Champy miniplate보다 약 두 배정도 된다고 보고하였다.

본 연구에서는 부가적인 금속판의 사용 없이도 하나의 monocortical screw를 사용한 Champy plate, 혹은 biodegradable plate 만으로도 술후 특별한 치료없이 하악 하연부의 이개정도가 감소한다는 것을 확인하였다. 또한 하나의 monocortical plate를 사용함에 의한 술후 합병증 유병율의 증가를 우려하였으나 실제로 유병율의 차이는 크지 않았으며, 합병증이 발생한 경우에 있어서도 plate 자체에 대한 처치없이 antibiotics therapy 및 incision and drainage 만으로도 치유되었던 것으로 미루어 보아 상기 합병증이 하나의 소형 금속판 혹은 biodegradable plate를 사용함으로 인해 발생하였다고 추론하기는 어려웠다.

본 연구에서는 panorama방사선 사진을 사용하였기 때문에 각각의 image의 확대와 왜곡이 발생할 수 있으므로 이를 중첩 가능한 대상자만 선정하였고, 길이 계측이 아닌 각도 계측으로 극복하려 하였다. 하악 골절편의 하연부의 이개를 길이 계측하는 것은 그 확대율에 따라서 차이를 보일 수 있으나 각도 계측은 이보다 훨씬 안정적이다.

만약 miniplate, 혹은 biodegradable plate가 강도의 부족으로 인해 tension band를 적절히 잡아주지 못하고 하악 상연부의 이개가 생긴 경우 각도 계측의 한계에 부딪힐 것이지만, 이러한 경우 환자에서 malunion이나 nonunion, 혹은 tenderness나 TMD 같은 증상을 일으키지 않는 한도 내에서라면 임상적 효용성의 관점에서 문제가 있다고 판단하기 어렵다.

결론적으로 하나의 monocortical Champy plate를 이용한 경우 하악골 하연부에서의 이개 및 안정성의 부족으로 인한 합병증 유병율의 증가 관점에서 보았을 때, 우리가 조사한 연구대상에서는 부가적인 소형 금속판의 필요성이 없었다는 결론을 내릴 수 있었으며, 하나의 소형 금속판을 사용한 경우에서도 만족할 만한 결과를 얻을 수 있었다는 것을 알 수 있었다. 이것은 biodegradable plate를 이용한 경우에서도 마찬가지도 적용되었

으며, 하나의 biodegradable plate가 tensional stress에 대해 취약하다고 판단할 만한 근거는 발견할 수 없었다.

그러나, 진구성 골절(old fracture), 복잡 골절, 감염, 심각하게 변위된 골절과 같이 주위 구조물을 심각하게 파괴한 경우, 무치악 부위에서의 골절 또는 불량한 교합과 병적인 교합에 의해 비전형적인 인장력과 압축력의 관계를 가진 골절의 경우에 있어서의 치료는 보다 융통성이 있어야 한다는 것이다. 이러한 경우에는 두 개의 소형 금속판을 이용하거나 비록 외상의 정도가 심해지더라도 그 이상의 보다 많은 금속판을 이용한 내고정(internal fixation)이 이용되어야 한다. 하나의 금속판을 이용하는 경우에는 외과적 외상의 최소화로 인해 만족할 만한 결과를 얻을 수 있다는 장점이 있지만, 반면에 각각의 경우에 대해 주의 깊은 진단을 통하여 골절의 변위가 심하여 술전에 하치조신경의 손상이 의심되거나 unfavorable fracture로 proximal fragment의 상방으로의 변위 가능성이 있는 경우에는 견고한 내고정을 위해 두 개의 소형 금속판을 이용해야 한다.

참고문헌

1. Champy M, Pape HD, Gerlach KL, Lodde JP: The Strasbourg miniplate osteosynthesis. In Kruger E, Schilli W: Oral and maxillofacial traumatology Vol. 2. Quintessence Publishing, Chicago, 1986, p 19-43.
2. Michelet FX, Deymes J, Dessus B: Osteosynthesis with miniaturized screwed plates in maxillofacial surgery. J Maxillofac Surg 1973;1:79-84.
3. Champy M, Lodde JP, Schmitt R, et al.: Mandibular osteosynthesis by miniaturized screw plate via a buccal approach. J Maxillofac Surg 1978;6:14-21.
4. Gerlach KL, Khouri M, Pape HD, Champy M: Die Ergebnisse der Miniplattenosteosynthese bei 1000 Unterkieferfrakturen in der Kolner und Stra burger Klinik. Dtsch. Zahnarztl. Z. 1983;38:363-366.
5. Suuronen R, Pohjonen T, Vasenius J, Vainionpaa S: Comparison of absorbable self-reinforced multilayer poly-L-lactide and metallic plates for the fixation of mandibular body osteotomies. J Oral Maxillofac Surg 1992;50:255-262.
6. Kim YK, Yeo HH, Lim SC: Tissue response to titanium plates: A transmitted electron microscopic study. J Oral Maxillofac Surg 1997;55:322-326.
7. Jan T, Jan-Paul VL, Bert O, Rudolf R.M, Bos: A Computer study of biodegradable plates for internal fixation of mandibular angle fractures. J Oral Maxillofac Surg 2001;59:404-407.
8. Kim YK, Kim SG: Treatment of Mandible Fractures Using Bioabsorbable Plates : Preliminary Study. 대한구강악안면외과학회지 2001;27:570-575.
9. Steiner M, Von Fraunhofer JA, Mascaro J: The possible role of corrosion in inhibiting the healing of a mandibular fracture : report of a case. J Oral Surg 1981;39:140.
10. Wright JK, Axon HJ: Electrolysis and stainless steel in bone. J Bone Joint Surg 1956;38B:745.
11. Bago-Granell J et al: Malignant fibrous histiocytoma of bone at the site of a total hip arthroplasty. J Bone Joint Surg 1984;66B:38.
12. Messer EJ, Hayes DC, Bitbe?PJ: Use of intraosseous metal appliances in fixation of mandibular fractures. J Oral Surg 1967;25:493.
13. Bouwman JP, Tuinzing DB, Kostense PJ: A Comparative in vitro study on fixation of sagittal split osteotomies with Wurzburg screws, Champy miniplates, and Biofix (biodegradable) rods. Int J Oral Maxillofac Surg 1994;23:46.