

## 右 upper 肢 單 癱 瘓 가 主 症 인 風 痺 환 자 의 萬 金 湯 加 味 方 투 여 호 전 1 례

김진원, 정병주, 우성호, 김병철, 김용호, 서호석, 황규동, 장하정\*, 남효익\*\*, 김희영\*\*  
국립의료원 한방진료부 내과, 국립의료원 한방진료부 신경정신과\*, 광동한방병원 내과\*\*

### Case Report of Hemiplegia after apoplexy(風痺) in a Patient with Monoplegia on Right Upper Extremity Treated with Herbal Prescription

Jin-won Kim, Byeong-ju Jeong, Sung-ho Woo, Byung-chul Kim, Yong-ho Kim,  
Ho-seok Seo, Gyu-dong Hwang, Ha-jeong Jang, Hyo-ick Nam\*\*, Hoi-young Kim\*\*

Department of Oriental Internal Medicine, National Medical Center

Department of Oriental Neuropsychiatry, National Medical Center\*

Department of Oriental Internal Medicine, Kwang-Dong Oriental Medicine Hospital\*\*

**Background :** Monoplegia is the paralysis of a limb. It is commonly caused by an injury to the cerebral cortex, and rarely caused by injury to the internal capsule, brain stem, or spinal cord. Most problems with cerebral cortex is derived from the occlusion of a brain cortex blood vessel due to thrombus or embolus.

**Objectives :** This study is to see if there is a significance in thermal differences of acupoints in diagnosis and treatment of monoplegia on an upper extremity to test the validity of acupuncture and herbal treatment for it.

**Methods :** By using Digital Infrared Thermographic Imaging(DITI), thermal differences( $\Delta T$ ) of acupoints on the upper extremity in a patient with monoplegia on the right upper extremity were measured after an attack of the disease. By giving Mangeum-tang(萬金湯) and treating the patient with acupuncture, the temperature changes of the upper extremity were examined through DITI and improvement was observed.

**Results :** Compared with the left arm which suffered no such injury, the right recovered about 80% of sensation, and the grade of monoplegia improved from Grade O to Grade V. Also, the temperatures of right palmar-dorsal hand and the region of Weiguan(外關, Waiguan, TE5) were 1°C and 1.45°C higher than the same left region on admission day, but the thermal differences( $\Delta T$ ) narrowed to 0.5°C by the last day.

**Conclusions :** Results suggest that DITI screening is a reliable method of prognosis and that the time required for treatment can be estimated through this method in cases of monoplegia to an upper extremity. Also, progress in treatment is reflected in thermal differences of acupoints of the monoplegic upper extremity in accordance with the theory of meridian. This supports a role for acupuncture and herbal treatment for monoplegia.

**Key Words:** monoplegia, Digital Infrared Thermographic Imaging(DITI), Mangeum-tang(萬金湯), hemiplegia

### 1. 緒 論

한의학에서 中風은 갑작스런 의식장애(暴仆, 卒暴 僵仆, 不知人, 不省人事, 暈倒, 昏不知人, 精神夢寐),

운동장애(偏枯, 四肢不舉, 手足癱瘓, 半身不遂, 口 眼喎斜) 및 언어장애(舌強不語, 暴瘖, 言語蹇澁) 등 의 증상이 나타나는 병증으로 정의되고 있으며, 이 런 증상 가운데 운동장애는 주로 半身不遂(편마비) 로 나타난다<sup>2</sup>. 이러한 中風의 증상을 크게 4가지로 나누어 이를 中風四大證이라고 하며 그 각각을 偏枯, 風痺, 風懿, 風痺라고 하는데, 이 중 風痺는 “神智不亂·身體無痛·四肢不舉·一臂不遂”의 증상을 말하는

· 접수 : 2006. 2. 12. · 채택 : 2006. 3. 2.  
· 교신저자 : 김진원, 서울 중구 을지로 6가 18-79  
국립의료원 한방진료부 한방내과 의사실  
(Tel. 02-2260-7454, Fax. 02-2260-7464  
E-mail : sandman10@hanmail.net)

것으로 그 증상이 가벼운 경우는 “四肢不舉 或左癱右瘓 或一臂不遂”라 하여<sup>3</sup> 上肢에 나타나는 單癱痺가 여기에 해당된다.

單癱痺(monoplegia)란 上肢나 下肢 등이 단독으로 마비되어 있는 상태를 가리키는 일반적인 용어이며, 마비 정도에 따라 부분적인 경우에는 單不全癱痺(monoparesis)로, 완전한 경우에는 單癱痺(monoplegia)로 세분되어 불리기도 한다<sup>4</sup>. 單癱痺의 가장 흔한 원인은 대뇌피질의 병변이고, 내포나 뇌간 또는 척수 수준에서 피질척수로의 손상이 있을 때도 유발된다. 또한 대뇌피질의 손상은 대부분 혈전 또는 색전에 의한 피질혈관의 폐색에 기인하고 이외에 외상, 종양, 농양에 의해 발생되기도 한다<sup>5</sup>.

風痺의 치료에는 換骨丹과 神仙飛步丹을 사용하고 脾實證인 경우에는 疎風順氣元을, 脾虛證인 경우에는 十全大補湯과 八寶迴春湯을 사용한다고 하였다<sup>6</sup>. 그러나 風痺의 원인에 대한 직접적인 언급은 찾아 볼 수 없고, 증상인 手足癱瘓에 대하여 「東醫寶鑑」에 “因氣血虛而痰火流注也, 血虛則痰火流注於左而爲左癱, 氣虛則痰火流注於右而爲右瘓”이라 하면서, “左癱先補血兼散痰火, 右瘓先補氣兼散痰火”으로 치료한다고 하였다<sup>3</sup>. 이러한 中風의 운동장애에 대해서 현재 보고된 임상연구에서는 萬金湯과 補陽還五湯이 中風으로 인한 운동장애 환자에게 효과가 있다고 하였으며<sup>7</sup>, 單癱痺에 대하여서는 뜸치료<sup>8-9</sup>와 침치료<sup>10-11</sup>에 있어서만 그 유의성이 보고 되었다.

萬金湯은 「世醫得效方」에 최초로 수록된 처방으로 「東醫寶鑑」에 “中風虛證 凡中風 年逾五旬 氣衰之際 多有此疾 壯年肥盛者 亦有之 亦是形盛氣衰而然也 宜用萬金湯 … 治風 補虛 及手足風”<sup>3</sup>이라 하여 氣血이俱虛하여 手指에 힘이 없는 것과 일반적으로 원인이 不明한 手指無力症에 效驗이 많다고 하였다<sup>12</sup>.

이에 저자는 右上肢 單癱痺로 입원한 환자를 氣血虛와 痰火에 의한 風痺로 辨證하고 萬金湯加味方을 투여하여 증상의 호전과 동시에 컴퓨터 적외선 체열 촬영(Digital Infrared Thermographic imaging, DITI) 상 유의성 있는 결과를 얻었기에 보고하는 바이다.

## II. 證 例

- 환자 : 채 ○○ (남자/43세)
- 주소증 : 右上肢單癱痺 (Gr.0)  
右上肢 無感覺(肩關節 이하 부위 감각 소실)  
右肩痛
- 발병일 : 2004. 10. 9
- 입원 기간 : 2004. 10. 20 - 2004. 10. 30
- 과거력  
20년전 우측 중이염으로 수술. 현재 Rt. ear deafness  
2003. 1. 30 경희의료원 Lt. Cb-inf Dx.  
2003. 2. 13까지 입원치료(Rt.hemiparesis Gr. I/III)  
2003. 2. 17 국립의료원 한방진료부에서 2003. 2. 28까지 입원치료  
(Rt.hemiparesis Gr.IV-V/IV-V)
- 사회력  
급한 성격, 작고 다부진 체형, 흡연 2갑/1일, 음주 소주3병/1일, 농업에 종사.
- 현병력  
43세 남환으로 상기 과거력 외 별무대병 중 상기 발병일 낮에 농사일 끝내고 저녁에 음주 중 갑자기 右上肢痛症이 있으면서, 상기 주소증 發하여 국립의료원 응급실 경유, 신경내과에서 입원 치료함. Brain-MRI, Brain-CT, C-spine X-ray, 상완신경총 검사, 근전도검사, LAB에서 모두 Normal 하여 別無所見하던 중, 본인 및 보호자 한방진료 원하여 2004. 10. 20 Via OPD By self-walking 국립의료원 한방진료부 한방내과에 입원함.
- 가족력  
別無
- 초진 소견  
神 : 淸  
面 : 赤  
四肢 : 右上肢單癱痺(Gr.0), 右肩痛, 右上肢感覺消失(견관절 이하)  
汗 : 自汗

脈 : 浮細滑遲

舌 : 舌紅, 苔厚黃

10. 辨證 : 風으로 인해 氣血虛와 痰火를 겸한 風痺

11. 치료내용

① 韓藥

2004. 10. 20 - 10. 30 : <萬金湯加味方>

續斷 防風 白茯苓 當歸 杜沖 桂皮 甘草 香附子

人蔘 鈞鈞藤 竹茹 烏藥 細辛 牛膝 各 4g

川芎(去油) 獨活 羌活 京炮附子 各 3g 熟地黃

秦朮 各 2g

② West-Medication : None

③ 鍼요법

鍼은 1일 2회의 刺針을 원칙으로 오전에는 中風七處穴을 위주로 刺針하였으며, 오후에는 右肩背部의 압痛점과 Trigger point를 위주로 刺針하였다.

12. 임상 경과

10/20 : 입원 시 촬영한 컴퓨터 적외선 체열 촬영(Digital Infrared Thermographic imaging, DITI)에서 右측 手背部와 手掌部의 체온이 좌측에 비하여 1℃ 높게 나타났으며, 右측 外關穴 부위는 좌측에 비하여 1.45℃ 높게 나타남.

10/21 : 별무호전(右 upper limb 촉감과 통감, 냉온감, 鍼感을 전혀 느끼지 못함.)

10/22 : 右 upper limb 單麻痺 다소 好轉(전완부 약간 꿈틀대는 정도)

右 upper limb 감각소실 다소 好轉(상완부에서 약간의 촉감 인지)

右肩痛 다소 好轉

10/23 - 10/24 : 右 upper limb 單麻痺 다소 好轉

(시간은 많이 걸리지만 체간부로 당길 수 있음.)

右 upper limb 감각소실 다소 好轉(상완부에서 더 강하게 촉감 인지)

右肩痛 다소 好轉

10/25 : 右 upper limb 單麻痺 전일 비해 다소 好轉(앉은 자세에서 가슴 높이까지 거상 가능)

右 upper limb 감각소실 전일 비해 다소 好轉(상완부 전일과 同, 전완부 촉감과 鍼感 인지)

右肩痛 호전(통증 호소는 없고 다소 무거운 느낌만 있음.)

10/26 : 右 upper limb 單麻痺 다소 好轉 (Gr.IV-V, 右 upper limb 5kg/좌측 30kg)

右 upper limb 감각소실 다소 好轉 (상완부, 전완부, 손끝까지 감각 있음)

右肩痛 다소호전(안정시 통증 無)

10/27 : 右 upper limb 單麻痺 好轉(右 upper limb 9.5kg/30kg)

10/28 : 右 upper limb 單麻痺 好轉(Gr.V, 右 upper limb 20kg/30kg)

右 upper limb 감각소실 다소 好轉(70% 감각 돌아온 느낌)

10/29 : 右 upper limb 單麻痺 好轉(右 upper limb 25kg/32kg)

右 upper limb 감각소실 다소호전(정상에 비하여 80% 정도 감각이 돌아온 느낌)

右肩痛 好轉(右 upper limb를 끝까지 거상할 때에만 極泉穴 부위에 통증 有)

10/30 : 입원 당시 右 upper limb 單麻痺 Gr.0에서 현재 Gr.V로 호전되었고, 감각소실은 좌측에 비하여 80% 정도의 감각을 되찾았으며, 右 upper limb통도 끝까지 거상 시에만 極泉穴 부위에 통증을 느끼는 정도로 호전됨. 또한 DITI 검사 상, 입원 시 右 upper limb 手背部와 手掌部의 체온이 좌측에 비하여 1℃, 外關穴 부위가 좌측에 비하여 1.4

5℃ 높게 나타났으나, 퇴원 시에는 右 upper limb 手背部와 手掌部의 체온이 좌측에 비하여 0.5℃ 높게 나타났으며, 右 upper limb 外關穴 부위도 좌측에 비하여 0.5℃ 높게 나타남. 환자의 개인사정으로 퇴원함(Fig. 1, Fig. 2.)

### III. 考 察

한의학에서는 문헌상 上肢 단독으로 나타나는 單麻痺에 대하여 직접적인 언급은 찾을 수 없었으나 中風, 手足癱瘓, 痿證 등의 병증에서 이와 유사한 언급이 있었다. 특히 中風의 증후는 偏枯, 風痺, 風懿, 風痺로 분류하며, 이를 中風四大證이라 하고, 이 가운데 風痺는 “神智不亂·身體無痛·四肢不舉·一臂不遂”의 증상을 말하는 것으로 그 증상이 가벼운 경우는 “四肢不舉 或左癱右瘓 或一臂不遂”라 하여<sup>3</sup>

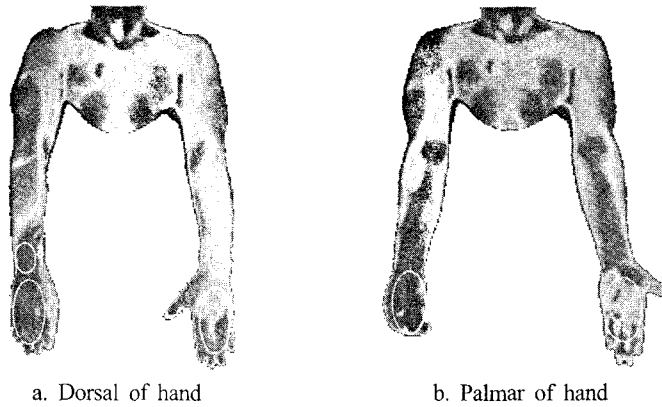


Fig. 1. Digital Infrared Thermographic Imaging on October, 20, 2004.

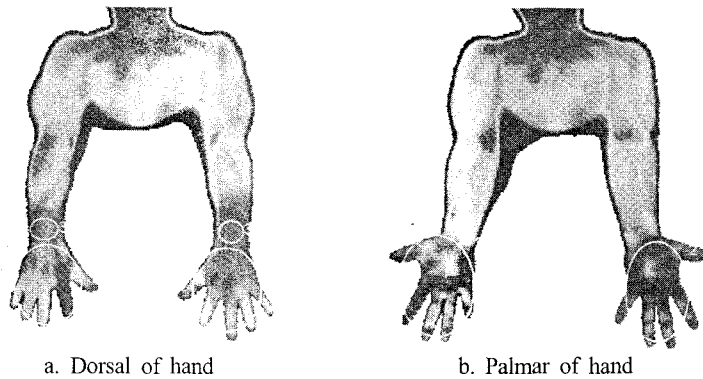


Fig. 2. Digital Infrared Thermographic Imaging on October, 30, 2004.

上肢에 나타나는 單癱瘓가 風痺의 범주에 해당됨을 알 수 있다. 이러한 風痺의 원인을 직접 서술한 문헌은 찾을 수 없지만 「東醫寶鑑」에서 手足癱瘓의 원인에 대해 “因氣血虛而痰火流注也, 血虛則痰火流注於左而爲左癱, 氣虛則痰火流注於右而爲右瘓”이라 하였고, 치료에 있어서 “左癱先補血兼散痰火, 右瘓先補氣兼散痰火”라고 하였다<sup>3</sup>.

컴퓨터 적외선 체열 촬영(Digital Infrared Thermographic imaging, DITI)은 인체의 체표면에서 발산되는 적외선 에너지를 감지하여 일정한 온도 차이에 따라 색을 달리하여 화면에 나타냄으로써 특정부위의 체표면 온도를 정확히 수치화 할 수 있는 검사법이다<sup>13</sup>. 미국의학협회(AMA)에서는 적외선 체

열촬영을 판독함에 있어서 양측의 불균형성이 가장 중요하다고 하였고, 또한 양측 대칭성 병소의 경우 판독에 어려움이 있음을 지적하고 있다<sup>14</sup>. 한편 양측의 온도차이(Thermal difference,  $\Delta T$ )의 기준에 있어서도 많은 연구가 진행되어 왔다. 1977년 Einsiedel-Lech-tape H 등은 건강한 성인에서 양측의 온도차를 비교하여  $1^{\circ}\text{C}$  이상일 때 의의가 있다고 하였고, 1981년 Wexler CE는 액정 체열 촬영을 이용하여  $\Delta T=1^{\circ}\text{C}$  이상인 경우를 비정상이라 하였다. 1984년 Feldman F, Nickoloff EL 등도 상지에서는  $1.0^{\circ}\text{C}$  이상일 때 의의가 있다고 하였다<sup>15</sup>.

현재까지 單癱瘓 환자에서 마비측의 사지 온도가 건측에 비하여 온도가 상승하는지 하강하는지에 대해

서는 의견이 분분하다. 하지만 대부분의 연구들은 마비측 사지의 온도가 상승된다고 보고하고 있다. Wanklyn 등<sup>16</sup>은 급성기에는 마비측의 온도가 더 높지만 만성기로 가면서 저하된다고 하였으며 온도가 감소하는 이유는 마비측의 운동량이 건측 보다 적기 때문이며 혈관계도 따라서 활동이 감소되어 진다고 하였다. Hershey 등<sup>17</sup>은 적외선 체열 촬영에 의한 편마비 환자의 하지 체표 온도 연구에서 마비측이 정상측 보다 온도가 증가한다고 하였으며 그밖에 편마비 환자의 상지에 대한 체표 온도 연구에서도 마비측이 높다고 하였다.

상기 환자는 2004년 10월 9일에 右 upper 肢 單 癱 瘓 (Gr.0), 右 upper 肢 無 感 覺 (肩 關 節 이 하 부 위 감 각 소 실), 右 肩 痛 발 하여 국립의료원 응급실 경유하여 신경내과에 입원한 후 routine 검사, 상완신경총검사, 근전도검사에서 모두 별무이상하여 별무치치하던 중, 10월 20일 국립의료원 한방진료부 한방내과로 전과된 남환이었다. 비록 2003년 과거력에 뇌경색 진단을 받았으나 2003.2.28 국립의료원 한방내과에서 퇴원할 당시 일상생활이 가능할 정도로 충분히 치료된 상태였고, 그동안 생업에 종사할 정도로 別 無 大 病 한 상황이었으며 신경내과에서도 뇌경색의 후유증으로는 현재 주소증이 발생할 경우는 없다고 진단하였다. 한편 한방내과에서 시행한 DITI 검사결과는 마비된 쪽의 우측 상지가 健 側 인 좌측상지보다 手 背 部 와 手 掌 部 에 서 는 1℃, 外 關 穴 부 위 에 서 는 1.45℃ 더 상승한 양상을 나타내었다.

따라서 상기 환자의 경우 서양의학적인 원인을 밝혀내지 못해 치료가 어려운 상황이었으나, 한의학적으로는 右 upper 肢 의 風 으로 인 해 氣 血 虛 가 유발되었고 面 赤, 自 汗, 脈 滑, 舌 紅, 苔 厚 黃 의 증상으로 볼 때 痰 火 를 겸 한 것으로 辨 證 하여 萬 金 湯 을 기본방으로 선정하였다. 이러한 萬 金 湯 에 대하여서는 金<sup>7</sup>의 중풍 후유증으로 인한 운동장애에 관한 연구와 徐 등<sup>18</sup>의 고지혈증에 관한 연구 등이 보고 되었으나, 單 癱 瘓 나 風 痲 에 대 한 연구는 보이지 않았다.

萬 金 湯 은 「世 醫 得 效 方」에 최초로 수록된 처방으로 虛 證 의 中 風 및 手 足 風, 手 指 無 力 등 에 활 용 하 여 補

氣 血 通 血 脈 하는 효 능 이 있 어 중 풍 후 유 증 치 료 및 예 방 에 비 교 적 多 用 하 며<sup>12</sup>, “治 風 補 虛 及 手 足 風 累 驗 若 手 指 無 力 不 半 劑 而 愈”<sup>12</sup> 이 라 하 여 그 효 과 가 뛰 어 남 을 잘 실 명 하고 있 다. 결 국 萬 金 湯 은 人 蔘 · 白 茯 苓 · 甘 草 로 써 補 氣 하고, 熟 地 黃 · 當 歸 · 杜 沖 으 로 써 補 陰 · 補 血 · 補 肝 腎 하 며, 細 辛 · 川 芎 등 으 로 活 血 通 絡 하 며, 獨 活 · 秦 朮 · 防 風 · 牛 膝 · 續 斷 등 으 로 理 氣 · 祛 風 濕 · 通 經 絡 하 여 氣 와 血 이 虛 한 환 자 의 四 肢 無 力 과 疼 痛 을 다 스 리 는 方 劑 라 할 수 있 다. 여 기 에 京 炮 附 子 를 加 하 여 行 經 케 하 였 으 며<sup>12</sup>, 理 氣 시 키 는 香 附 子 와 烏 藥 을 加 하 고 平 肝 熄 風 하는 鈞 鈎 藤 과 痰 火 를 祛 하 기 위 해 竹 茹 를 加 하 였 다. 또 한 祛 風 利 關 節 효 과 를 높 이 기 위 하 여 羌 活 을 加 하 였 다.

환자의 상태는 입원 3일째인 10월 22일부터 호전을 보였고, 10월 26일부터 右 upper 肢 가 Gr.IV-V로 상승하였으며 악력에서도 호전을 보여 우측 악력이 5kg에서 10월 29일에는 25kg으로 상승하였다. 또한 右 upper 肢 감 각 소 실 도 호 전 되 어 퇴 원 당 시 에 는 건 측 에 비 하 여 80% 정 도 로 감 각 이 돌 아 왔 다. 또 한 퇴 원 당 일 실 시 한 DITI 검 사 에 서 도 변 화 를 보 여 상 지 좌 우 의 온 도 차 는 입 원 당 시 手 背 部 와 手 掌 部 에 서 는 ΔT=1℃ 에 서 0.5℃ 로 줄 어 들 었 고 外 關 穴 부 위 에 서 는 ΔT=1.45℃ 에 서 0.5℃ 로 줄 어 들 었 다.

상기 환자는 右 upper 肢 의 운 동 기 능 이 회 복 되 고 더 불 어 감 각 기 능 이 거 의 정 상 화 되 었 지 만 DITI 검 사 상 아 직 ΔT=0.5℃ 의 차 이 가 있 어 서 지 속 적 인 치 료 를 권 하 였 으 나 개 인 사 정 으 로 퇴 원 하 게 되 었 다.

#### IV. 結 論

右 upper 肢 單 癱 瘓 를 주 소 증 으 로 입 원 한 남 자 환 자 를 中 風 四 大 證 가 운 데 風 痲 로 辨 證 하 고 萬 金 湯 加 味 方 을 투 여 하 여 右 upper 肢 의 운 동 기 능, 감 각 의 호 전 과 함 께 DITI 검 사 상 手 背 部 와 手 掌 部 에 서 는 ΔT=1℃, 外 關 穴 부 위 에 서 는 ΔT=1.45℃ 이 모 두 ΔT=0.5℃ 로 감 소 되 었 기 에 보 고 하 는 바 이 다.

參考文獻

1. 醫學大辭典編纂委員會. 漢英醫學大辭典. 香港: 人民衛生出版社; 1988, p.1601.
2. 김영석. 임상중풍학. 서울: 서원당; 1997, p.303-8, 431-98.
3. 허준. 동의보감. 서울: 법인문화사; 1999, p.948, 962, 968.
4. Kornegay JN. Monoparesis and cranial mono-neuropathy; Peripheral/cranial nerve and nerve root diseases. Probl Vet Med. 1991;3(3):356-62.
5. John HG, Stephen JF. Paralysis and movement disorders. In: Harrison's principles of internal medicine(Volume 1). 13th ed. New York: Mc Graw-Hill, Inc.; 1994, p.118-9.
6. 전국한의학대학교 심계내과학교실. 동의심계내과학(下). 서울: 서원당; 1995, p.106.
7. 김동웅. 출중풍 후유증에 의한 운동장애 환자의 치료를 위한 通用方으로서 萬金湯과 補陽還五湯의 효과에 관한 비교 연구. 대한한의학회지. 1994; 15(2):233-40.
8. 최요섭, 김태경, 정우상, 문상관. 중풍환자의 상지마비에 대한 뜸치료의 유효성 검토. 대한한방내과학회지. 2003;24(2):283-9.
9. 윤병현, 김갑성. 중풍마비에 활용된 애구법의 임상응용에 관한 연구. 대한침구학회지. 1997;14(1): 165-78.
10. 류순현, 이경섭, 김태경, 최요섭, 윤상필, 장종철 등. 중풍환자의 상지마비에 대한 침치료의 효과. 대한한의학회지. 2002;23(2):180-9.
11. 문상관, 조기호, 고창남, 김영석, 배형섭, 이경섭. 뇌경색 환자의 뇌혈류에 대하여 건축 및 환측 침치료가 미치는 영향에 관한 비교 연구. 경희의학. 2000;16(1):94-101.
12. 신재용. 방약합편해설. 서울: 성보사; 1991, p.22.
13. 심재홍. 뇌혈관 질환에서 컴퓨터 적외선 전신 체열 촬영의 진단적 의의. 대한신경외과학회지. 1998;27:890-7.
14. AMA Council on Scientific Affairs:AMA council report. Thermography in neurological and musculoskeletal conditions. Thermology. 1987;2:600-7.
15. Ucematsu S, Jankel WR, Edwin DH. Quantification of thermal asymmetry Part 2:Application in lowback pain and sciatica. J Neurosurg. 1988;69:556-61.
16. Wanklyn P, Ilesley DW, Greenstein D. The cold hemiplegic arm. Stroke. 1994;25(9):1765-70.
17. Hershey LA, Montoro JC, Anbar M. Computerized thermography in post-stroke reflex sympathetic dystrophy. Thermology. 1988;3(1):62-5.
18. 서운교, 정지천, 박선동. 萬金湯 및 加味萬金湯이 고지혈증에 미치는 영향. 동국대학교 한의학연구소 논문집. 1994;3:299-315.