대한관절경학회지 제10권 제2호 2006
Journal of Korean Arthroscopy Soc.
Volume 10, Number 2, December, 2006

주관절의 퇴행성 관절염에 대한 수술적 치료 - 측와위에서 견인을 이용한 관절경 수술 -

청주성모병원 정형외과학교실, 가톨릭대학교 정형외과학교실*

변재용 · 김보현 · 황찬하 · 강신택 · 김정만* · 김형준* · 이동엽*

Operative Treatment for Degenerative Arthritis of Elbow - Arthroscopic surgery with traction in Lateral position -

Jae-Yong Byun, M.D., Bo-Hyun Kim, M.D., Chan-Ha Whang, M.D., Shin-Taek Kang, M.D., Jung-Man Kim, M.D.*, Hyoung-Jun Kim, M.D.*, Dong-Yeob Lee. M.D.*

Department of Orthopaedic Surgery, Cheongju St. Mary's Hospital, Cheongju, Korea
*Department of Orthopaedic Surgery, Catholic University, Seoul, Korea**

Purpose: We reported the results and efficiency of arthroscopic treatment in a state of the lateral traction about the degenerative arthris of elbow.

Materials and Methods: Twenty one elbows with the degenerative arthritis who were followed up for at 12 months were enrolled in this study. Male were 15 cases, female were 6 cases, the mean age was 47 years and right dominant hand was 14 cases. In all cases, during arthroscopic treatament under the traction of 10 pounds, we had done synovectomy, excision of loose body and antero-posterior spur. After operation, immobilization was done in the full extension state, and then continuous passive motion (CPM) was started two day

Results: The average preoperative ROM of the elbow joint was 30~115 degree and the average postoperative ROM of the elbow joint was 5~130 degree. The increasement of ROM was totally 41 degree in extension 25 degree and flexion 16 degree. The decrement of VAS in pain was from 7.5 into 2.3 and the increasement of the satisfactory function was from 1.8 into 9.0. Complication was in two cases. One was paresthesia of ulnar nerve, but resolved. The other was bullae formation around the elbow joint, but cured.

Conclusion: Regarding degenerative arthritis of elbow, arthroscopic treatment showed excellent result in recovery of range of motion and relief of pain. We could obtain good visual field with distraction in lateral position.

KEY WORDS: Elbow, Degenerative arthritis, Lateral position, Traction, Arthroscopic surgery

서 론

주관절 골관절염의 원인은 노동자나, 과사용 후에 발생되는 퇴행성 관절염과 골절후에 발생되는 외상후 관절염으로 나눌 수 있다. 퇴행성 관절염은 심각한 증상을 유발할 수 있으며 그 증상은 통증, 절림, 강직, 관절 운동 범위의 제한이 있고, 또한 일상 생활의 기능성 장애를 일으킨다. 주관절의 퇴행성 관절염에 대한 수술적 치료로 다양한 방법이 소개 되었으며, 수술을 통해 활액막염의 제거, 관절내 변연절제술, 골성 유리체의 제거, 전방 및 후방 골극의 제거, 주두 와및 구상 와의 재형성 또는 개창술을 시행하였으며, 그동안 관혈적 수술이 주로 시행되었[3,6]으나 하지만 최근 관절경을 이용한 수술이 개발되어 사용되고 있다[1,4,5,7,11]. 관절경 수술시 환자의 자세로는 앙와위, 복와위, 측와위가

* Address correspondence and reprint requests to
Jae-Yong Byun, M.D.
Department of Orthopedic Surgery,
Cheongju St. Mary's hospital, 589-5 Jujung-dong,
Sangdang-gu, Cheongju-si, Korea
Tel: 82-43-219-8140, Fax: 82-43- 219-8447
E-mail: doctor@catholic.or.kr

* 본 논문의 요지는 2005년도 대한정형외과학회 추계학술대회에서 발표되었음.

주로 사용되고 있다[1,7,10]. 관절경 수술시 시행하는 견인은 견관절, 손목관절, 족관절에는 보편화 되어 사용되고 있으며 그 유용성이 증명 되었으나, 주관절의 관절경 수술에서 견인의 사용이나 유용성에 대한 보고는 많지 않다. 본 연구에서는 퇴행성 주관절 강직에 대해 측와위에서 하방 견인을 시행 후 관절경을 이용한 수술적 치료를 시행하고 그 결과 및 술식의 유용성을 보고하고자 한다.

연구 대상 및 방법

2000년부터 2004년까지 주관절의 퇴행성 관절염으로 인해 관절경 수술을 시행하고 최소 추시 기간이 12개월 이상인 21례를 대상으로 하였다. 모든 수술은 같은 의사에 의해 시행되었다. 수술 전의 증상은 관절 운동시의 통증, 운동 각도의 제한, 뻣뻣함, 걸림을 주로 호소 하였으며 증상이 6개월 이상이었다. 모든 환자에 있어 수술 전 단순 방사선 사진상 관절염 및 골극 형성을 확인하였고, 보존적 치료를 시행하였다. 수술의 적응증은 3개월 이상의 보존적 치료에 반응치 않는 통증이 있고, 직업 또는 일상 생활에 기능성 장애가 있고, 관절염으로 인한 골극, 골성 유리체가 방사선상 확인된 경우로 하였다. 수술은 먼저 전신 마취 또는 액와 마취 하에 시행하였다. 환자는 측와위에서 견관절 및 주관절을 90도로 굴곡시키고 상완 근위부에 지혈대를 장착 후, 하방 전위를 막기 위해 지지대위에 팔을 올려 놓았다(Fig. 1A). 저자들은 주관절의 공간을 크게 하여 관절경과 수술 기구를 쉽게 사용할 수 있고, 수술시 관절의 안정성도 증가시키기 위해 수술 전 지혈대에 압력을 올린 후 손목관절에 반창고를 이용하여 10파운드의 추를 고정하여 견인을 시행하였다(Fig. 1B). 생리 식염수 15~20 ml를 주입하여 관절을 확장 시킨 후 수술을 시행하였다. 수술시 먼저 전방 관절내 활액막염을 제거 하였고, 골성 유리체를 제거하였으며, 덧 자란 구상 돌기의 골극 및 구상와의 골극을 작은 절골도와 연마기를 이용하여 제거하였다. 이어 후방의 주두와의 활액막염을 제거하고, 유리체를 제거 하였고 덧자란 주두와의 골극을 제거하였다. 주두와에 자란 골을 제거하여 정상에 가깝게 만들고 전방의 골극 형성이 심한 경우는 개창술을 같이 시행하였다. 술 후 고정은 최대 신전 상태에서 고정을 하였으며 술 후 1~2일부터 continous passive motion (CPM)을 이용한 수동적 관절 운동을 시행하였고 운동을 안 할 때는 신전 상태에서 고정을 2주까지 하였다. 관절운동이 회복되면 근력운동을 추가로 시행하였다. 결과의 판정은 술 전과 술 후의 관절운동 범위와, 통증에 대한 VAS (Visual analogue scale), 환자의 만족에 대한 VAS (Visual analogue scale)를 평가하였고, 합병증에 대해 조사 하였다.

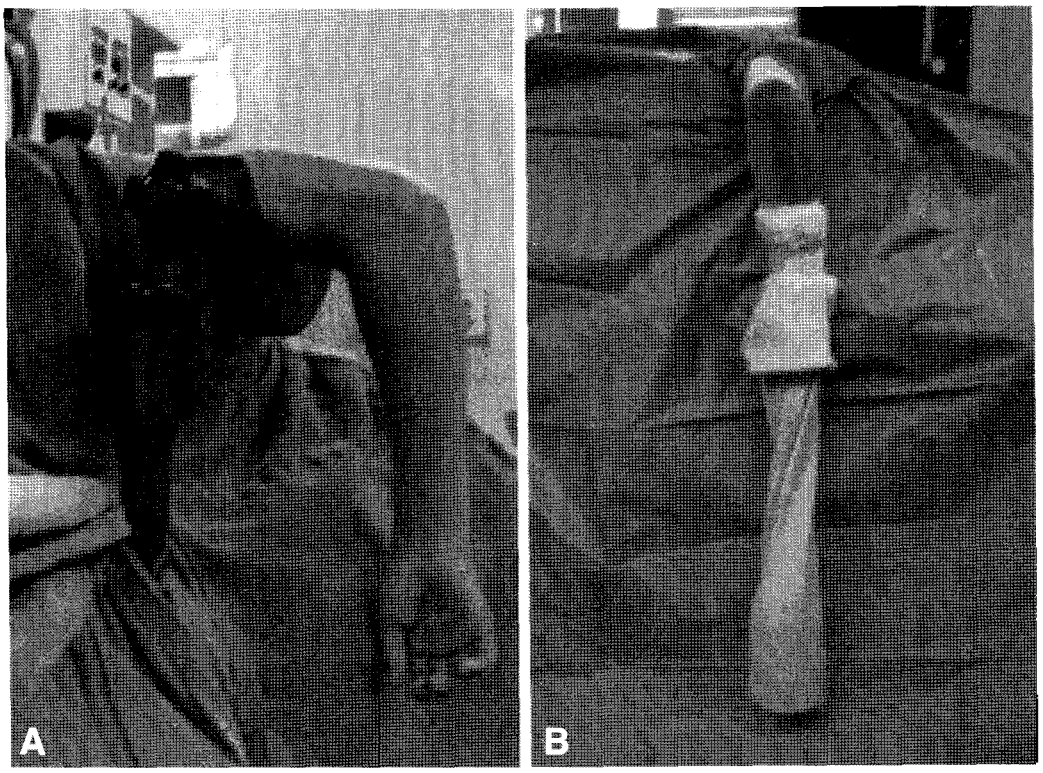

Fig. 1. Making position for operation: **(A)** Under the general anesthesia or axillary block, the patient was placed in the lateral decubitus position with tourniquet was applied highly around the arm, and then the arm was placed over a bolster attachment to the bed. **(B)** The elbow was hung at 90 degrees of flexion and was distracted by a 10 pound weight.

결 과

남자가 15례 여자가 6례였으며 환자의 평균 연령은 47세(32~70)였다. 우세지가 14례였다. 저자들은 측와위에서 10파운드의 견인을 시행하여 관절 공간이 증가되어 좋은 시야를 확보할 수 있었고, 관절경 및 수술 기구를 쉽게 사용할 수 있었으며, 수술 과정 중 필요에 따라 굴곡, 신전, 회내전, 회외전을 할 수 있었다. 마취만 시행한 경우 관절의 팽창은 마취후의 근이완 작용에 의해서만 이루어 지지만 견인에 의해 더욱 큰 관절의 확장을 얻을수 있었다(Fig. 2). 견인을 이용한 신경 손상과 같은 합병증은 없었다. 최종 추시 시에 술 전 단순 방사선 사진과 술 후 방사선 사진을 비교 평가 하였고, 관절 운동 범위를 확인 하였다. 수술전의 관절 운동 각도는 평균 30~115도 였으며 수술 후 평균 5~130도였다. 신전과 굴곡 각각 25도, 16도의 각도 증가를 얻어 관절의 운동 범위가 41도 증가 하였다. 신전의 회복이 굴곡보다 월등하였고 5명의 환자에서는 완전한 신전(0도)을 얻을 수 있었다. 모든 환자에서 수술 전에 상당한 통증을 호소하였고, 통증에 대한 VAS (Visual analogue scale: 0=통증이 없음, 10=가장 심한 통증)는 수술 전 평균 7.5점에서 수술 후 평균 2.3점으로 감소하였다. 수술 후 통증이 악화된 환자는 없었으며 심한 퇴행성 관절염이 있었던 3례의 환자에서는 통증이 잔존하였다. 수술 전에 모든 환자에서 직업과 일상 생활의 기능 장애가 있었으며 수술 후 모든 환자에서 기능의 호전을 얻을 수 있었다. 주관절의 기능에 대한 주관적인 만족도는 VAS (Visual analogue scale: 0=불만족, 10=완전한 만족)에서 1.8에서 9.0으로 증가 하였다. 합병증은 2례에서 있었으며 1례는 수술 직후 척골 신경의 이상 감각의 신경 증상이 있었으나 보존적 치료 후 소실되었고, 또 다른 예에서는 수술 후 관절 주위로 수포가 발생하였다.

증 례

48세 여자로 좌측 주관절의 통증을 동반한 관절의 구축으로 수술을 했으며 단순 방사선 사진상 관절 주위로의 골극을 확인 하였고 수술 전 관절 운동 범위는 30~110도였다. 심한 활액막염에 대해 대페기를 이용하여 제거 하였으며 전방에 자란 골극을 절골도로 제거하여 구상 와를 재형성하고 주두 와에 자란 골극을 연마기 이용하여 제거 하였다. 수술 후 13개월후의 단순 방사선 사진을 촬영하였고 최종 추시시 0~135도의 관절 운동 범위로, 55도의 관절 운동 증가를 얻었으며 , 만족도에 대한 주관적 시각 척도는 9점, 통증에 대한 주관적 시각 척도은 2점이었다(Fig. 3A-D).

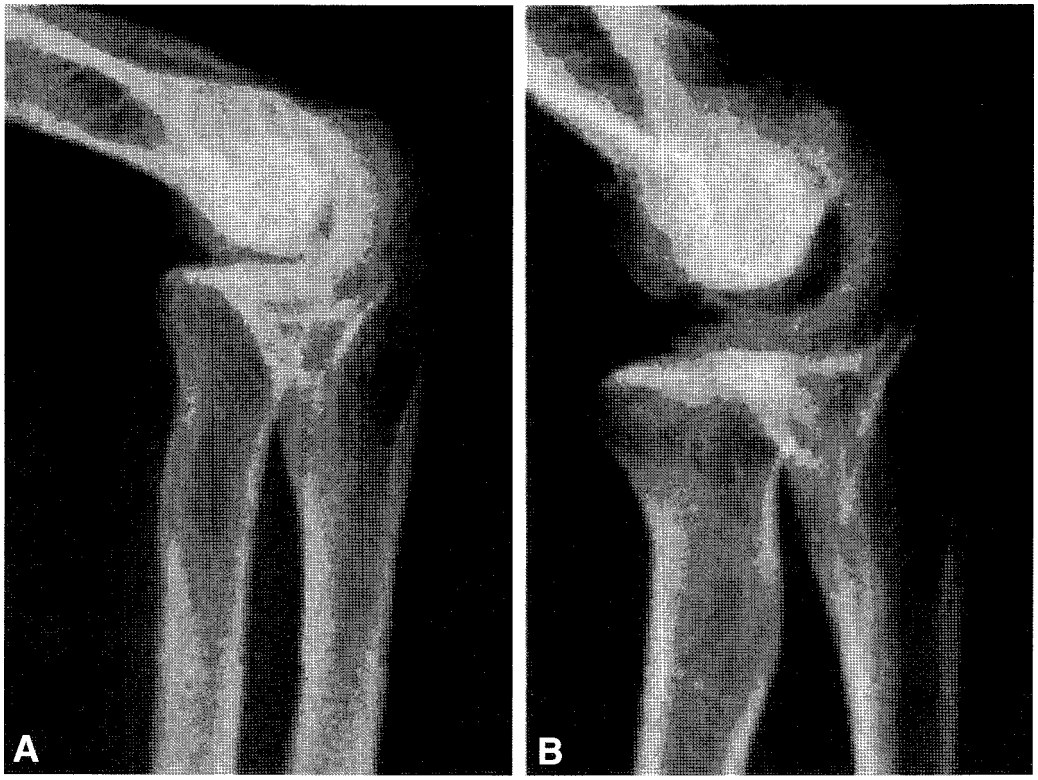

Fig. 2. X-ray findings of distraction: (**A**) Before distraction, the joint space was still narrow. (**B**) After distraction by 10 pound weight, the joint space was stretched.

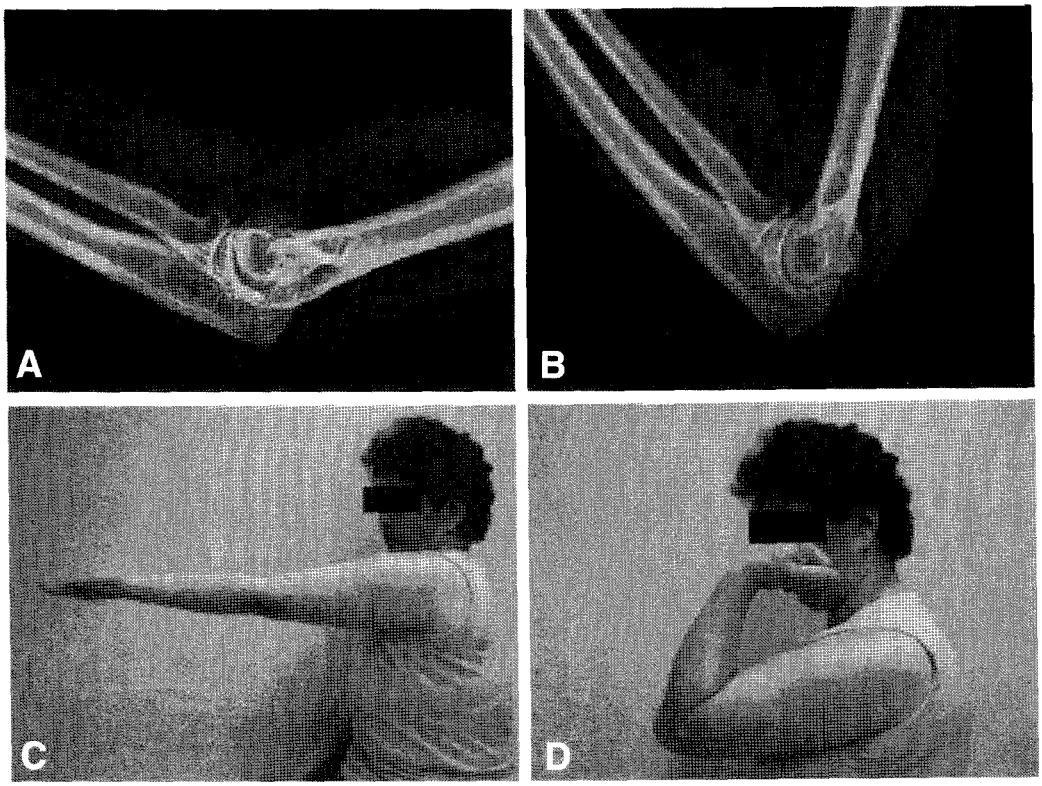

Fig. 3. Case. **(A, B)** x-ray shows degenerative arthritis change with narrow joint space, spur formation, and limitation of motion of 30°~110°. **(C, D)** 13 month later after A/S synovectomy and excision of spur, clinical photos show improved range of motion of 0°~130°.

고 찰

주관절의 골관절염은 발생 원인에 따라 퇴행성과 외상성으로 나눌 수 있다. 외상성인 경우는 골절이나 탈구로 인해서 주로 발생되며, 증상은 관절의 강직이 주가 되고 통증을 동반한다. 퇴행성인 경우는 주로 심한 노동에 종사하는 사람, 팔을 많이 쓰는 사람에서 발생되며, 증상은 통증이 주가 되고 관절의 강직이 동반되어 직업과 일상 생활에 기능적 장애를 호소하게 된다. 퇴행성 관절염의 경우 병적으로 주두, 주상 돌기 및 원위 상완골 관절에 과성장된 골극과 활액막염이 존재하며 만족스런 결과를 얻기 위해서는 수술 시 이런 병변을 해결하는 것이 중요하다고 하겠다[6]. 주관절의 관절염에 대해 여러 수술적 방법이 있으며 주로 절개를 통한 수술적 방법이 사용 되어 왔으나 최근에 주관절의 수술에도 관절경이 사용되었다[1,5,10]. 주관절의 관절경 수술은 비교적 안전하고 병변을 해결하는데 효과적인 술식이지만, 척골 신경 전이술과 같은 수술을 받았거나, 강직이 심하여 관절내 기구 삽입하기가 힘들고 팽창이 힘든 경우나 국소적인 감염이 있는 경우에는 신경이나 혈관의 손상 가능성이 높아 관절경 수술의 금기가 되고 있다[8]. O'Driscoll은 중등도의 관절염인 경우는 관절경 수술을, 심한 관절염인 경우는 관혈적 수술을 하기를 권하였으며 그 이유는 심한 관절염 환자에서 관혈적 수술은 쉽고, 빠르게 시행할 수 있으나 관절경 수술은 관절경을 삽입하기가 힘들고 충분한 골제거의 어려움이 있기 때문이라고 하였다. D.J Ogilivie-Harris[9] 등은 관절경 수술 시 2례의 불만족스런 환자의 경우를 들어 완전한 신전 회복에 대해 언급하였다. Kashiwagi[3]는 후방 절개를 통한 O-K 술식을 처음으로 소개 하였는데, 이 방법은 삼두박근에 대한 손상이 불가피하였고 더 오랜 재활 기간 및 재원 기간, 지속적인 수동적 운동이 요구되는 단점이 있었다. 이에 대한 대안 방안으로 Redden과 Stanley[11]가 관절경을 이용하여 골 제거와 주두와의 개창술을 시행하는 비슷한 술식을 사용하여 수술로 인한 외상과 흉터가 적고, 수술 후 통증이 감소되어 조기 재활 치료에도 도움이 된다고 보고 하였다. Cohen[2] 등은 퇴행성 관절염에 대해 관혈적 수술과 관절경 수술을 비교 연구하여 두 술식 모두 통증의 감소, 관절 운동 범위의 회복에 효과적 이지만 관절경 수술은 통증 감소에 효과적이고, 관혈적 수술은 관절 운동 범위 회복에 효과적이라고 하였다. 저자들의 경우에도 관절경 수술을 통해 관절 운동 범위 증가되었고, 통증의 감소 및 만족도에서 좋은 결과를 얻었는데, 관절 운동 범위의 회복 중 신전에서 굴곡보다 나은 결과를 얻었다.

1985년 Andrews와 Carson[1]이 처음으로 앙와위에서 견인 장치를 주관절의 관절경 수술을 보고하였다. Morrey[5]는 1986년 앙와위에서 견인 장치 없이 보조자가 수술 중 팔이 견인하는 술식을 보고 하였다. 또한 앙와위의

술식은 중력에 반대 방향으로 전완부를 견인하게 되어, 관절의 확장에 충분치 못했다. 또한 후방 관절부의 수술이 힘들었고, 견인을 시행하는 경우 특별한 장치가 필요하고, 수술 중 굴곡, 신전, 회-내회전을 시행하기 어려운 단점이 있었다. Poehing 등[10]은 1989년 복와위에서 시행하는 주관절의 관절경 수술을 보고 하였으며 이 술식은 앙와위 보다는 팔이 안정화 되고 후방 관절부의 수술도 쉬워졌으나, 액와 마취시 가슴과 복부가 눌려 환자들이 불편감을 호소하였고 액와 마취에 실패하였을 때 전신 마취로의 전환에 어려움이 있었다. 그리하여 현재는 앙와위에서 견인 장치 없이 시행하는 방법이 가장 흔하게 사용되고 있다. 1992년 O' Driscoll과 Morrey[7]가 앙와위와 복와위의 장단점을 보완하여 측와위에서 시행하는 관절경 수술을 처음으로 보고하였다. 복와위와 같이 팔의 조작이 쉽고, 후방 관절의 수술이 쉽고, 마취의 조절도 쉬운 장점이 있다. 2000년 Takahashi 등[12]에 의해 처음으로 측와위에서 견인 장치를 이용한 주관절의 관절경 수술이 보고되었다. 이 술식은 환자의 손에 소독된 양동이를 매달고 양동이 안에 3~6 Kg의 추를 넣어 견인을 시행하는 방법으로 보조자가 도수견인을 하는 것보다 지속적이고 안정적인 견인이 가능하고 간단한 장점이 있다. 2003년 Kim과 jeong[4]은 보조 술기로서의 관절을 통한 접근법의 유용성에 대해 보고하여 관절내 공간이 심하게 감소되거나 반흔이 형성된 환자에서 신경과 혈관의 손상없이 내측 삽입구를 시행할 수 있게 되어, 관절경 시술을 적용 할 수 있는 환자 범위의 확대를 기대할 수 있게 되었다. 저자들이 사용한 방법은 소독된 반창고를 이용하여 추를 넣은 스타키넷을 팔에 고정하는 방법으로 수술시 필요에 따른 관절 운동이 더욱 쉬우며 보조자의 도움없이 관절의 확장이 가능하여 충분한 관절 시야를 얻을 수 있어 수술시 상당히 도움을 받았다. 또한 저자들의 수술 예에서 견인으로 인한 영구적인 합병증은 없었다.

결 론

주관절 관절경 수술시 측와위에서의 견인은 넓은 시야 확보에 도움을 주었다. 간단한 견인 방법으로 주관절의 퇴행성 관절염에 대해 관절경 수술을 시행한 바 통증의 의 해결과 관절 운동 범위 회복에 있어 우수한 결과를 얻을 수 있었다.

REFERENCES

1) **Andrews JR, Carson WG:** Arthroscopy of the elbow. *Arthroscopy*, 1:97-107, 1985.
2) **Cohen AP, Redden JF, Stanley D:** Treatment of osteoarthritis of the elbow: A comparison of open and arthroscopic debriement. *Arthroscopy*, 16:701-706, 2000.
3) **Kashiwagi D:** Osteoarthritis of the elbow joint: Intra-articular changes and the special operative procedure; Outerbridge-Kashiwagi method(O-K method). In: Kashiwagi D, ed. The elbow joint. Proceeding of the International congress, Japan. Amsterdam. *Elsevier*, 189-196, 1985.
4) **Kim SJ, Jeong JH:** Transarticular approach for elbow arthroscopy. *Arthroscopy*. Apr;19(4):E37., 2003
5) **Morrey BF:** Arthroscopy of the elbow. In aderson LD(ed): Instructional Course Lectures, vol 35. Rosemont , IL, *American Academy of Orthopaedic Surgeons*, 102-107, 1986 .
6) **Morrey BF:** Primary degenerative arthritis of the elbow. *J Bone Joint Surg Br*, 74:410-413, 1992.
7) **O'Driscoll SW, Morrey BF:** Arthroscopy of the elbow: Diagnostic and therapeutic benefits and hazards. *J Bone Joint Surg Am*, 74:84-94, 1992.
8) **O'Driscoll SW:** Arthroscopic treatment for osteoarthritis of the elbow. *Orthop Clin North Am*, 26:691-706, 1995.
9) **Ogilvie-Harris DJ, Gordon R, MacKay M:** Arthroscopic Treatment for Posterior Impingement in Degerative Arthritis of the Elbow. *Arthroscopy*, Vol 11, Aug;11(4): 437-43, 1995.
10) **Poehling GG, Ekman EF:** Elbow arthroscopy: A new technique. *Arthroscopy*, 5:222-224, 1989.
11) **Redden JF, Stanley D:** Arthroscopic fenestration of the olecranon fossa in the treatment of osteoarthritis of the elbow. *Arthroscopy*, 9:14-16, 1993.
12) **Takahashi T, Iai H, Hirose D et al.:** Distraction in the lateral position in elbow arthroscopy. *Arthroscopy*, 16:221-225, 2000.

초 록

목적: 주관절의 퇴행성 관절염에 대해 측와위에서 견인 후 관절경을 이용한 수술적 치료를 시행하고 그 결과와 술식의 유용성을 보고하고자 한다.

대상 및 방법: 12개월 이상 추시가 가능하였던 주관절의 퇴행성 관절염 21례를 대상으로 하였다. 남자가 15례 여자가 6례 였으며 평균 연령은 47세, 우세지가 14례였다. 모든 례에서 수술은 전신 마취하에 측와위에서 10파운드의 견인 상태로 관절내 활액막염, 골성 유리체, 관절의 전방 및 후방의 골극을 제거 하였다. 수술 후 최대 신전 상태에서 고정을 하였으며 2일 부터 CPM을 이용한 운동을 시행하였다.

결과: 수술전 관절 운동 범위는 평균 30~115도 였으며 수술후 평균 5~130도로, 신전과 굴곡 각각 25도, 16도, 전체적으로 41도 증가 하였다. 통증에 대한 VAS상 7.5점에서 2.3점으로 감소, 기능 만족도는 1.8에서 9.0으로 증가 하였다. 합병증은 2례로 1례는 척골 신경의 이상 감각증상이 있었으나 보존적 치료에 소실되었고, 1례는 수포가 형성되었으나 치유되었다.

결론: 주관절 관절경 수술시 측와위에서의 견인은 넓은 시야 확보에 도움을 주었다. 간단한 견인 방법으로 주관절의 퇴행성 관절염에 대해 관절경 수술을 시행한 바 통증의 의 해결과 관절 운동 범위 회복에 있어 우수한 결과를 얻을 수 있었다.

색인단어: 주관절, 퇴행성 관절염, 측와위, 견인, 관절경수술