

Mersilene tape와 K-강선을 이용한 제 II형 원위부 쇄골 골절의 수술적 치료

변재용 · 김보현 · 강신택 · 황찬하 · 홍창화 · 이범성

청주 성모병원 정형외과학교실

목적: 제 II형 원위부 쇄골 골절은 불유합과 지연 유합의 비율이 높아 수술적 치료의 대상이 된다. 저자들은 제 II형 원위부 쇄골 골절에 대해 Mersilene tape과 K-강선을 이용한 수술적 치료를 하여 좋은 결과를 얻었기에 보고하는 바이다.

대상 및 방법: 1999년부터 2003년까지 시행한 제 II형 원위부 쇄골 골절 환자 11예를 대상으로 Mersilene tape을 이용한 골절의 정복과 오구 쇄골 인대 봉합 그리고, 골절부위에 K-강선을 이용한 고정을 시행하였다. 모든 환자에서 최소 12개월 이상의 추시관찰을 하였으며 최종 추시 상 기능적, 방사선적 평가를 시행하였다.

방사선적 평가는 최종 추시 상 전후면 사진에서 골유합 유무로, 기능적 평가는 UCLA scoring system과 Constant scoring system을 사용하였다.

결과: 전례의 환자에서 수술 후 11 (10~13)주에 골유합을 얻을 수 있었다. 11예에서 UCLA scoring system상 평균 33 (31~35)점, Constant scoring system에서 평균 96 (91~100)점으로 만족할만한 결과를 얻었다.

결론: 이 술기는 비교적 간단하며, 견고한 고정을 할 수 있고, 조기 재활을 통하여 환자의 만족도를 높일 수 있는 술식이라 생각되며 이의 임상적 적용을 추천하는 바이다.

색인 단어: 쇄골 골절, 제2형, 수술적 치료, Mersilene tape

서 론

일반적으로 쇄골 골절은 보존적 치료에도 합병증없이 골유합을 잘 얻을 수 있는 것으로 되어있다. 그러나 외측 1/3골절은 불유합과 지연유합의 가능성이 30~45%로 높은 것으로 되어있다²⁾. 외측 1/3골절은 모든 쇄골골절의 12~15%에 해당하며, 오구 쇄골 인대 손상과 골절의 위치에 따라 분류를 하고 있고, Neer에 의하면 이를 3가지의 형으로 나누었다. 제 I형은 오구 쇄골 인대가 손상이 없는 경우, 제 II형은 오구 쇄골 인대 내측이나 인대 일부가 포함된 골절, 제 III형은 골절이 견봉 쇄골 관절만 침범한 경우로 분류하였다. 그리고, 제 II형은 오구 쇄골 인대 손상에 따라 다시 2개의 아형으로 나누었다. 제 IIA형은 원추양 인대와 마름모 인대가 쇄골에 붙어 있는 상태로 인대의 내측을 통해 골절이 발생한 경우이고(Fig. 1A), 제 IIB형은 원추양 인대와 마름모 인대 사이의 골절로

원추양 인대가 파열되며 때로 마름모 인대가 동반 파열될 수 있으며, 근위 골절부가 상방 전위된 경우로 나누었다(Fig. 1B). 특히 제 II형 원위부 쇄골 골절에서는 원위부 골편은 상완의 무게에 의해 하방으로 견인되고, 근위부 골편은 근육의 힘에 의해 상방으로 견인되기 때문에 보존적인 치료로는 불유합의 가능성이 높다^{2,7)}. 따라서 견봉 쇄골간 금속강선 고정술, 오구 쇄골간 나사못 고정술, 인장강선을 이용한 고정술 및 Polyester이나 Polydioxanone (PDS)를 통한 고정술 등, 다양한 방법의 수술적 치료가 알려져 있다^{1,5,6,7-10,13)}. 그러나, 각각의 고정 방법에 장단점이 있어 치료 방침이 정해져 있지 않다. 이에 저자들은 Mersilene tape (Ethicon, U.S.A) (Fig. 2)을 이용한 골절 정복과 함께 오구 쇄골 돌기 인대 봉합술, 그리고, K-강선 고정술의 임상적 결과를 분석하고자 한다.

대상 및 방법

1998년 8월부터 2003년 12월까지 제 II형 원위부 쇄골 골절(Fig. 3)로 Mersilene tape을 이용하여 수술한 11예를 대상으로 하였다. 환자의 평균 연령은 36.5세(21~46)였고, 남자가 9예, 여자가 2예이었다. 모든 환자에서 수상 평균 5.2일(1~7)내에 수술을 시행하였고 평균 27.6(12~53)개월 추시관찰 하였다. 수상원인으로 교통사고가 5예, 낙상이 4예, 스포츠 손상이 2예였다. Neer분류 제 IIA형이 5예, 제 IIB형이

통신저자: 변 재 용

충청북도 청주시 상당구 주충동 589-5

청주 성모병원 정형외과학교실

TEL: 043) 219-8140 · FAX: 043) 219-8447

E-mail: doctor@catholic.or.kr

* 본 논문의 요지는 2005년도 대한골절학회 춘계학술대회에서 발표되었음.

6에 해당하였다.

수술 술기로는 환자를 beach-chair 자세를 취하게 한 다음 머리를 골절부로부터 멀리 이동시켰다. 골절선을 중심으로 6cm 정도 쇄골의 장축을 따라 피부절개를 가하고, 골절부위에 접근하기 위해서 전방 삼각근과 승모근을 쇄골에서 박리하여 골절부위와 오구 쇄골 인대 및 오구 돌기를 노출하였다. right-angle clamp를 오구 돌기 내측 하방으로 통과시킨 후 Mersilene tape을 끼워서 오구 돌기 기저부로 통과시켰다 (Fig. 4). 그리고, 외측 쇄골 골절 부위의 감입된 연부조직을 제거 하고, 상완부를 외전시키면서 골절의 도수정복을 시행한 다음, 3.0 mm Drill bit를 이용하여 쇄골의 적당한 위치(오구 쇄골인대 부착부의 내측 및 외측)에 2개의 구멍을 뚫었다. 그리고, Mersilene tape을 구멍을 통하여 쇄골 상방으로 통과 시킨 다음, 먼저 파열된 오구 쇄골 인대를 흡수 봉합사인 Vicryl (Ethicon, U.S.A)을 이용하여 단단 문합을 시행하고 매듭을 만들어 Mersilene tape를 고정하여 오구 쇄골 인대를 보강하였다. 그리고, 원위 쇄골 골절은 K-강선과 강선술을 이용하여 고정을 시행하였다(Fig. 5,6). 이후 전방 삼각근과 승모근을 봉합하고 수술 절개 부위를 봉합하였다. 모든례에서 Mersilene tape를 이용하여 오구-쇄골인대 보강술을 시행

였고 골절의 고정을 K-강선을 이용하여 시행하였다. 분쇄상 골절이 있는 3례에서는 추가적으로 강선술을 시행하였다.

수술 후 재활은 전례에서 수술 직후 Ultrasling을 착용하여 등척성 운동을 시행하고, 3주부터 수동적 견관절 운동을 시작 하였으며, 수술후 6주부터 능동적 견관절 운동을 시작하였다. 추시 방사선 사진에 따라 8주에서 10주에 K강선을 제거하였다.

수술의 평가에 대하여는 주기적인 방사선학적 검사와 외래 최종 추시시의 UCLA scoring system과 Constant scoring system을 측정하였다. UCLA scoring system의 평가내용은 통증(10), 기능(10), 능동적 전방 굴곡(5), 전방 굴곡의 근력(5), 환자의 만족도(5)이며, 총 35점 만점중에 34~35점을 우수, 29~33점을 양호, 29점 미만을 불량으로 나누었다. Constant scoring system의 평가내용은 통증(15), 일상 생활 활동(20), 관절 운동 범위(40), 근력(35)으로 구성되어 있다. 방사선적 평가는 최종 추시상 전후면 사진에서 골유합 유 무로 하였고, 골유합은 골절부의 피질골의 연속성 여부로 결정 하였다.

결 과

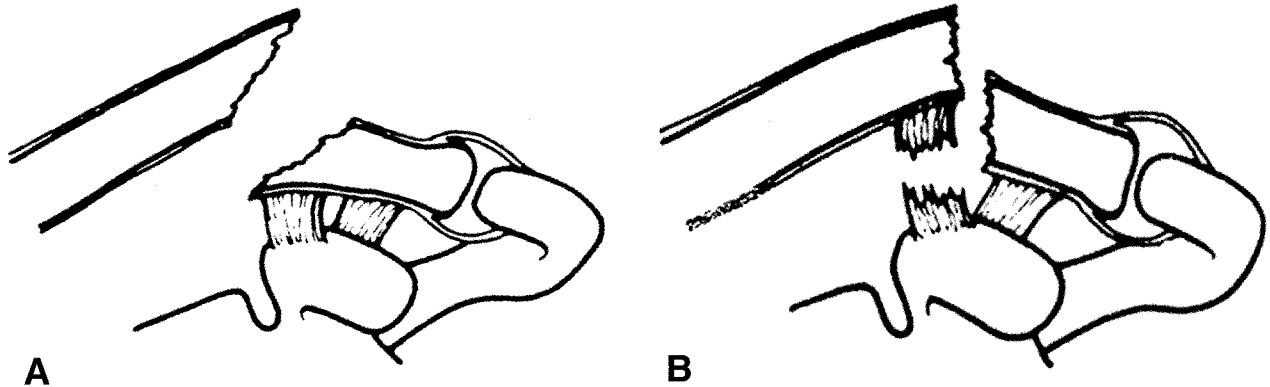


Fig. 1. (A) Type IIA distal clavicle fracture, both the conoid and trapezoid ligaments are on the distal segment. (B) Type IIB distal clavicle fracture, the conoid ligament is ruptured, whereas the trapezoid ligament remains attached to the distal segment. The proximal fragment is displaced.

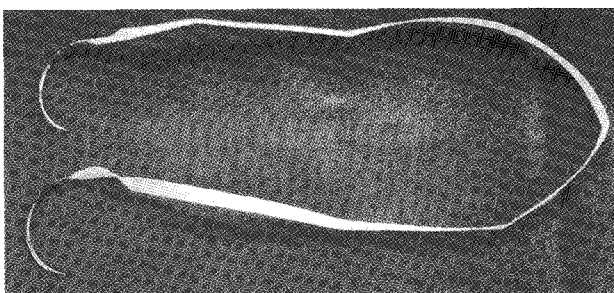


Fig. 2. The mersilene tape (Ethicon, U.S.A).

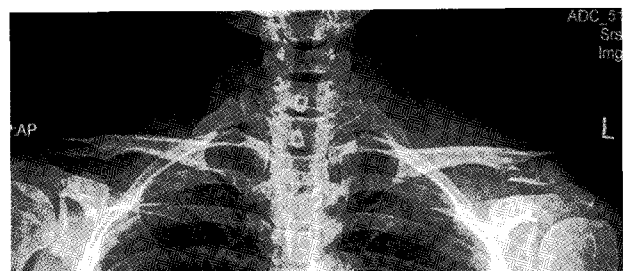

Fig. 3. Preoperative x-ray shows a typical Neer type IIA distal clavicle fracture.

수술시간은 평균 50.4분(40~70) 소요되었으며, 골유합은 평균 11.4주(10~13)에 얻을 수 있었다(Fig. 7). UCLA scoring system을 이용한 최종 추사의 임상적 평가 상 평균 33.2점(31~35)으로 우수 5예(45%) 및 양호 6예(55%) 소견을 보였으며, Constant score에서 평균 96.7(91~100)점으로 좋은 결과를 보였고, 모든 환자에서 외상전의 일상생활에 복귀하였다. 1예에서 K강선주위에 표재성 감염이 있었으나, K강선을 제거함으로써 증상이 호전되었다. 이외 Mersilene tape로 인한 통증이나 불편감, 불유합의 소견 및 다른 합병증은 관찰 되지 않았다.

고 찰

Neer의 원위 쇄골골절을 골절의 위치에 따라 3개의 형으로 나누었다. 제 II형 원위 쇄골 골절은 4개의 서로 다른 힘이 골절에 작용하여 치유를 방해하고, 불유합의 빈도가 높은 것으로 보고 되어지고 있다⁴⁾. 제 2형 원위 쇄골 골절을 치료하지 않으면, 견관절의 부전기능 및 불유합과 관계된 통증이 남을 수 있다. 제 II형 원위 쇄골 골절은 보존적 치료시에 22~33%의 불유합이 생길 수 있고, 유합을 얻기 위해 45~67%에서 3개월 이상의 보존적 치료를 요할 수도 있다. 그리고, 원위 쇄골 골절의 수술적 고정방법에는 아직 확정적인 방법이 결정이 되어 있지는 않다²⁾.

Neer는 원위 쇄골 골절의 회전력을 조절하기 위해서 2개의 K강선 고정을 권장하였다. 그외, 다양한 고정 방법, 즉 K 강

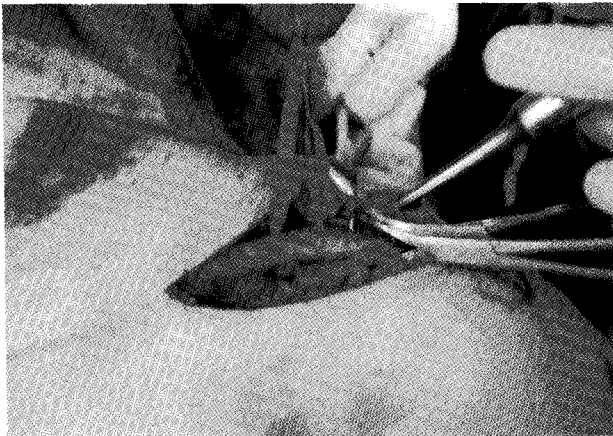


Fig. 4. Mersilene tape is passed under the coracoid process.

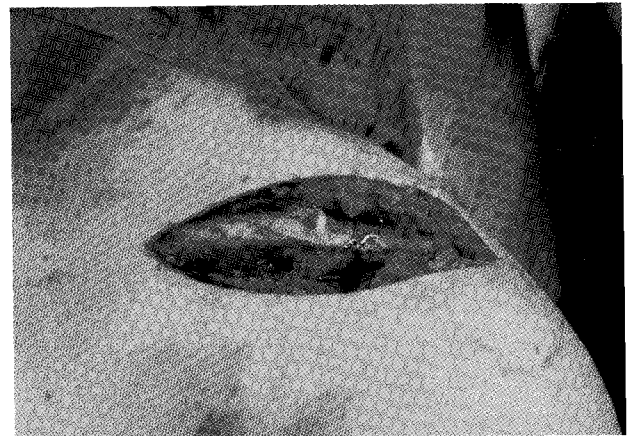

Fig. 5. Postoperative radiograph shows recovery of coracoclavicular space and fixation of fracture with K-wires & wiring.

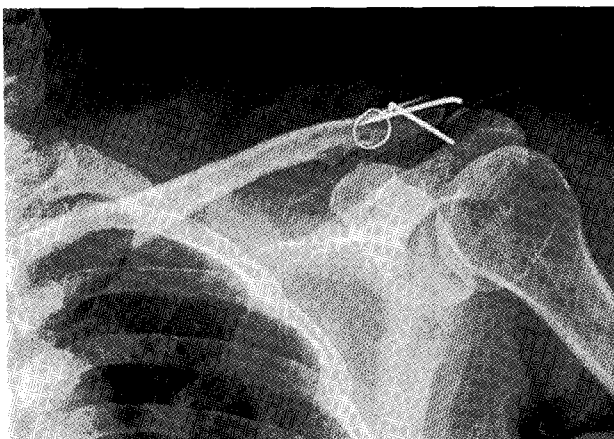


Fig. 6. The passed Mersilene tape is tied over the clavicle, and the fracture is fixed with a K-wire.

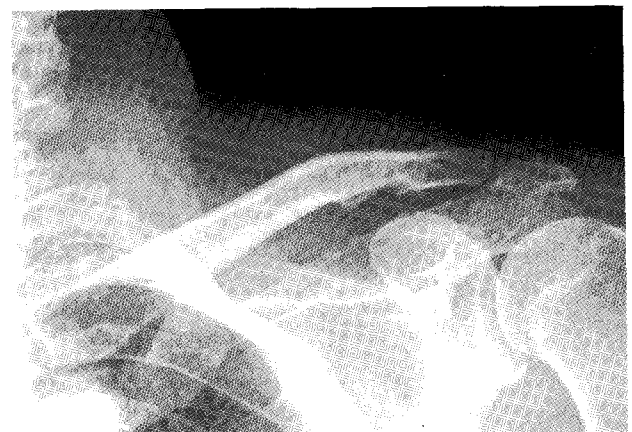


Fig. 7. The union of fracture site was found at final X-ray

선, 나사못, Dacron등이 사용되고 있다. 가장 흔하게 사용되는 견봉-쇄골간 금속 강선 고정술의 원리는 오구 쇄골 인대가 대부분 원위 골절면에 부착되어있기 때문에 쇄골 골절에 준해 치료하는 것으로 골 유합이 되면 견봉 쇄골관절은 안정된다는 것이다⁹⁾. 그러나 오구 쇄골 인대가 파열되는 경우가 있으며, 원위 골편이 작거나 분쇄된 경우 금속 강선을 통한 고정이 쉽지 않고, 삽입된 금속 강선의 파손 또는 이동과 손상 받지 않은 견봉 쇄골 관절의 금속 강선에 의한 관절염 발생 가능성이 문제점이라고 하였다¹³⁾. 오구-쇄골간 나사못 고정술은 동양인과 같이 오구 돌기가 작은 경우에는 이완의 비율이 높은 것으로 알려져 있다. 이러한 다양한 고정방법이 만족스러운 임상적 결과를 보고하고 있지만, 각 골절 형태에 따른 치료 방법을 명확하게 설명하고 있지는 않다. 그 외에도 저자들에 따라 다양한 방법이 소개되어 있지만 견관절의 기능적 회복을 위해서는 견고한 내고정과 조기운동이 공통적으로 가지는 필수 요건이다. 이를 위해 수술전과 수술시 골절의 상태 및 분쇄의 정도에 따라 수술방법을 결정하는 것이 중요하다고 생각된다. 저자들은 제 II형 원위부 쇄골 골절에서 Mersilene tape을 이용하여 오구쇄골인대를 보강하여 쇄골과 오구 돌기 간격을 유지하고, 골절 부위를 K 강선으로 고정하여 좋은 결과를 경험하였다. 또한 Mersilene tape로 인한 동통이나 불편감의 합병증이 없었다.

본 연구에 사용된 Mersilene tape (Ethicon, U.S.A)은 Polyester fiber 이고, 비 흡수성이며, 망상형 복합사이다. 크기는 0.7×5×180 mm 이며, 산부인과에서 자궁 경관 무력증 등의 연부조직 봉합에 사용되는 복합사이다. 장점으로는 급성 염증 반응이 적고, 점차적으로 섬유성 조직에 의해 싸이며, 시간이 지나도 봉합강도가 줄어들지 않고, 약동학적으로 비 활동성이다¹¹⁾. 저자들은 이와 같은 특성의 Mersilene tape을 오구돌기 기저부에 구멍을 뚫지 않고, right angle clamp를 이용하여 오구돌기 하연을 통과 시켰으며, 상완을 외전시켜 원위 쇄골 골절을 정복한 다음, 쇄골의 적당한 위치에 drill을 이용하여 2개의 구멍을 만들어 Mersilene tape을 쇄골 상방으로 통과 시켰다. 이후 Mersilene tape을 이용하여 고정하기 전에 파열된 오구 돌기 인대에 대하여는 흡수성 복합사인 Vicryl을 이용하여 단단 문합을 시행한후, Mersilene tape을 이용하여 고정하였다. 본 연구에서 시행한 11예 환자에서 UCLA scoring system에서 평균 33점으로 우수 및 양호이상 결과를 보였으며, Constant score에서 평균 96점으로 만족할만한 결과를 보였다. 제 II형 원위부 쇄골 골절의 수술에서 골절면에 대하여 Mersilene tape을 이용한 추가 고정을 한 경우, 다른 고정방법, 즉 나사못을 이용한 경우의 나사못의 이완⁹⁾, K-강선을 이용한 경우의 K-강선의 돌출이나 감염¹²⁾, PDS와 같은 다른 복합사를 이용한 경우의 오구-쇄골 간격의 증가¹⁰⁾와 같은 문제점이 없는 만족스런 고정을 얻을 수 있었으며, 수술시에 오구 쇄골 인대를 봉합 할 수 있었다. 그 뿐만 아니라, K강선만으로 시행한 고정에서 보이는 쇄골에서의 골음

해 소견이나 오구-쇄골간 나사 고정에서 보이는 오구-쇄골인대 이완의 소견도 없었다.

결 론

Mersilene tape와 K-강선을 이용한 제 II형 원위부 쇄골 골절의 수술적 치료는 고정력이 우수하며, 술기가 비교적 간단한 유용한 방법이며 골유합에서도 만족할만한 결과를 얻을 수 있었고, 임상적 결과도 만족할만하다고 판단되어 이의 임상적 사용을 적극 추천하는 바이다.

참고문헌

1. **Anderson K:** Evaluation and treatment of distal clavicle fractures. *Clin Sports Med.* 22:319-326, 2003.
2. **Chen CH, Chen WJ, Shih CH:** Surgical treatment for distal clavicle fracture with coracoclavicular ligament disruption. *J Trauma.* 52:72-78, 2002.
3. **Choi NY, Han SK, Park SJ et al:** Treatment of distal clavicle fracture with tear of coracoclavicular ligament. *J Korean Fracture Soc.* 15:21-27, 2002.
4. **Fann CY, Chiu FY, Chuang TY, Chen CM, Chen TH:** Transacromial knowles pin in the treatment of Neer type II distal clavicle fractures. A prospective evaluation of 32 cases. *J Trauma.* 56:1102-1105, 2004.
5. **Flinkkila T, Ristiniemi J, Hyvonen P, Hamalainen M:** Surgical treatment of unstable fractures of the distal clavicle: A comparative study of Kirschner wire and clavicular hook plate fixation. *Acta Orthop Scand.* 73:50-53, 2002.
6. **Goldberg JA, Bruce WJ, Sonnabend DH, Walsh WR:** Type II fractures of the distal clavicle. A new surgical technique. *J Shoulder Elbow Surg.* 6:380-382, 1997.
7. **Kao FC, Chao EK, Chen CH, Yu SW, Chen CY, Yen CY:** Treatment of distal clavicle fracture using Kirschner wires and tension band wires. *J Trauma.* 51:522-525, 2001.
8. **Kim JS, Jun JH, Chung YK:** Coracoclavicular screw fixation for AC dislocation and unstable distal clavicle fracture. *J Korean Shoulder Elbow Surg.* 2:133-137, 1999.
9. **Levy O:** Simple, minimally invasive surgical technique for treatment of type II fractures of the distal clavicle. *J Shoulder Elbow Surg.* 12:24-8, 2003.
10. **Mall JW, Jacobi CA, Philipp AW, Peter FJ:** Surgical treatment of fractures of the distal clavicle with polydioxanone suture tension band wiring. An alternative osteosynthesis. *J Orthop Sci.* 7:535-537, 2002.

11. **Shin HD, Rhee KJ, Kim YM, Kim KC, Lee CH:**
Modified phemister technique with mersilene tape augmentation in the acute acromioclavicular joint dislocation. J Korean Fracture Soc, 18:83-88. 2005J
12. **Park JH, Kim SK, Seo SW, Na KY:** *Operative treatment of Type II distal clavicle fractures. J Korean Fracture Soc, 11:683-689, 1998.*
13. **Regel JP, Pospiech J, Aalders TA, Ruchholtz S:**
Intraspinal migration of a Kirschner wire 3 months after clavicular fracture fixation. Neurosurg Rev. 25:110-112, 2002.

= ABSTRACT =

Surgical Treatment for Type II Distal Clavicle Fracture using Mersilene tape and K-wire

Jae Yong Byun, M.D., Bo Hyun Kim, M.D., Shin Taek Kang, M.D.,
Chan Ha Whang, M.D., Chang Wha Hong, M.D., Bum Sung Lee, M.D.

Department of Orthopaedic Surgery, St. Mary's Hospital, Cheongju, Korea

Purpose: Surgical reconstruction is usually indicated for type II distal clavicle fracture due to high rate of nonunion and delayed union. We report the clinical outcome of a surgical technique for type II distal clavicle fracture using Mersilene tape and K-wire.

Materials and Methods: From 1999 through 2003, this technique has been used on 11 patients with type II distal clavicle fracture. The procedure consist of fracture reduction with a Mersilene tape, repair of torn coracoclavicular ligament, and K-wire fixation of the fracture fragment. All patients with at least 12 months of complete postoperative follow-up were included for functional and radiographic evaluation. We used simple X-ray and UCLA scoring system and constant scoring system for evaluation at last follow up in OPD.

Results: Solid union of the fracture could be achieved at 11 weeks after operation in all patients. All patients could return to the same level of preinjury activity. Good and excellent results were obtained in all patients according to UCLA system.

Conclusion: This technique was simple procedure and allowed for stable fixation with early mobilization and early return to work and sports.

Key Words: Clavicle fracture, Neer type II, Operative treatment, Mersilene tape

Address reprint requests to **Jae Yong Byun, M.D.**

Department of Orthopedic Surgery, Cheongju St. Mary's Hospital

589-5 Jujung dong, Sangdang gu, Cheongju Chungbuk, Korea

TEL: 82-43-219-8143, FAX: 82-43-219-8473, E-mail: doctor@catholic.or.kr