

노령견과 노령고양이의 간과 외분비 췌장 (II)

JOHNNY D.HOSKINS / 역자 : 천병훈 다대 동물병원

〈지난호에 이어서〉

고양이의 간담관 질환

고양이의 염증성 간질환

노령고양이의 염증성 간질환은 아마도 고양이 담관염(feline cholangitis)이나 담관간염 증후군(cholangiohepatitis syndrome: CCHS)으로 가장 잘 언급될 것이다. 이 증후군은 화농성 혹은 비화농성으로도 설명될 수 있다. 화농성 담관간염 증후군이 있는 고양이는 일반적으로 수컷이다.

갑작스럽게 시작하는 구토와 설사의 병력이 일반적이다. 이환된 고양이는 초기 검사에서 황달, 열, 무기력(기면:lethargy), 그리고 탈수의 증상을 보인다. 50%미만의 고양이들이 간종대를 가진다. 화농성 담관간염 증후군(CCHS)과 관련된 가장 일반적인 미생물은 *Escherichia coli*, *staphylococcus*, *hemolytic Streptococcus*, *Bacillus*, *Actinomyces*, *Bacteroides*, *Enterococcus*, *Enterobacter*, 그리고 *Clostridium* 종들이다. 화농성 담관간염 증후군(CCHS)이 있는 대부분의 고양이는 혈청 ALT, AST, ALP, 그리고 GGT활성에서의 중등도의 증가를 나타낸다. 몇몇 고양이는 좌방이동이 있는 백혈구 증가증을 나타낸다.

초음파상으로, 간의 담관계의 비후와 간내

담관 내강의 염증과 관련된 심각한 상행성 담관염이 관찰될 수도 있다. 또한 초음파는 같이 존재하는 간의 담관폐색(종대된 담낭, 확장되고 꾸불꾸불해진 총담관, 그리고 분명한 간내 담관), 담낭염(비후되고 층판상:laminar appearance의 담낭벽, 인접한 액체의 축적:adjacent fluid accumulation), 그리고 췌장염(현저하고 쉽게 시각화되는 종대된 췌장과 인접한 고반향성:hyperechoic의 지방)을 나타낼 수 있다.

imprints와 간 흡인물의 세포학적 평가는 화농성 염증을 밝혀줄 수도 있다. 비화농성 담관간염이 있는 대부분의 고양이는 몇 개월 동안 아팠다.

임상증상은 미묘하고, 단지 일시적인 구토, 설사, 그리고 식욕부진을 나타낼 수 있다. 간종대가 있는 대부분의 고양이들은 황달이 있고 복수를 나타낼 수도 있다. 종종 병발하는 질환에는 염증성 장 질환, 경미한 림프구성 췌장염, 그리고 담낭염이 포함된다. 림프형질세포성(lymphoplasmacytic) 염증이 있는 고양이가 단지 림프구성 염증만 있는 고양이보다 혈청 ALT, AST, ALP, 그리고 GGT활성이 더 큰 경향이 있다. 림프구성 염증이 있는 고양이는 다른 악성 림프세포증식성 질환의 증거가 없이

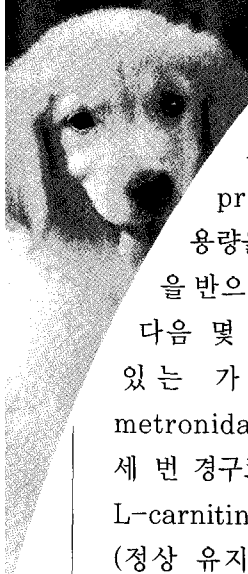
림프구증가증($14,000/\mu\text{l}$ 보다 더 많은 총 림프구수)을 나타낼 수도 있다. 화농성 담관간염 증후군(CCHS)이 있는 고양이처럼, 복강 방사선은 중요한 진단적 정보를 거의 주지 않는다. 비화농성 담관간염 증후군(CCHS)이 있는 대부분의 고양이에서, 다병소성 고반향성 패턴이 초음파상으로 인지되고, 그것은 담관주위 염증과 섬유증을 나타낸다. 몇몇 고양이에서 초음파상으로 어떠한 이상도 발견하지 못할 수도 있다. 간흡인물에 대한 세포학적 검사가 염증의 증거를 잘 나타내지 못할 수도 있고, 혹은 단지 몇몇 염증세포만을 나타낼 수도 있다. 조직병리학적 검사를 위한 썩기 생검법이 확진을 하는데 더 좋은데, 그 이유는 전체 선방 단위(acinar unit)와 간삼조(portal triad)를 더 잘 나타내기 때문이다. 화농성 담관간염(CCHS)의 치료는 감염성 미생물의 확인에 기초하여 적절한 항생제 요법으로 이루어진다(Box 13-3). 만약 세균이 세포학적으로 관찰되면, 그람염색이 항생제를

선택하는데 도움을 준다. 가능하다면, 간의 담관폐색이 있는 고양이의 폐색된 담관은 감압을 받아야 한다.

만약 담관로의 감압(decompression)이 수행될 수 없다면, 담낭소장문합술(cholecystoenterostomy)로 담관경로(biliary route)를 새로 만들 수도 있다. 담관로 전환(biliary diversion)이 폐색성 화농성 담관염에서 발생하는 폐혈증을 예방하거나 조절하기 위한 중요한 초기 치료법이 된다. 호기성과 혐기성 세균 배양이 수집된 담즙, 어떠한 국소 병변에 인접한 조직, 담낭벽, 그리고 간조직으로 수행되어야 한다. 화농성 혹은 비화농성 담관간염 증후군(CCHS)을 가지고 있다고 의심되는 황달이 있는 고양이는 병발하는 간지질증 뿐만 아니라, 간의 담관로 폐색, 췌장염, 그리고 염증성 장질환에 대해서도 평가받아야 한다. 만약 지질성 공포화(lipid vacuolation)가 나타난다면, 상업적 고양이 처방식으로서의 영양보급이 치료계획에

BOX 13-3 고양이의 염증성 간 질환을 치료하는데 사용되는 내과 처치법

- 고양이의 필요에 따라 수액요법
- Prednisone($2\sim 4\text{mg/kg}$ 경구로 하루 한번 또는 그 용량을 하루 두 번으로 나누어 투여, 그 다음 몇 개월 동안 효과를 유지하는 가장 낮은 용량으로 적정)
- Metronidazole(7.5mg/kg 경구로 두 번에서 세 번 매일), ampicillin(20mg/kg 경구로 세 번에서 네 번 매일), 또는 chloramphenicol(50mg/kg 경구로 두 번 매일)
- 매일 경구 potassium gluconate를 적어도 $2\sim 3\text{mEq}$ 급여(혈청 칼륨농도에 관계없이)
- 경구 비타민E(하루마다 $100\sim 200\text{IU}$) 또는 S-adenosylmethionine(18mg/kg 매일)
- 경구 췌장효소 보충
- 매일 L-carnitine 250mg 의 보충, 수용성 비타민(정상 유지용량의 두 배), 그리고 비타민 K1 ($0.5\sim 1.5\text{mg/kg}$)을 12시간 간격으로 세 번 피하나 근육으로 투여 그리고 나서 부가적인 1~2주 동안은 일주일에 한번씩 제공될 수 있다
- 비정상적인 정신적 행동(mental behavior)을 통제하기 위해 필요할 때마다 주기적인 경구 lactulose의 투여
- 고양이가 잘 먹을 수 있는 식이의 급여



포함되어야 한다. 비화농성 담관간염 증후군(CCHS)이 있는 고양이를 위한 면역억압요법에는 prednisolone(2~4mg/kg의 초기 용량을 경구로 하루 한 번 또는 그 용량을 반으로 나누어 하루 두 번, 그리고 그 다음 몇 달 동안은 효과를 유지할 수 있는 가장 낮은 용량으로 적정)과 metronidazole(7.5mg/kg 하루 두 번에서 세 번 경구로 투여)의 합제가 포함된다. 매일 L-carnitine 250mg의 보충, 수용성 비타민(정상 유지용량의 두 배), 그리고 비타민 K1(0.5~1.5mg/kg)을 12시간 간격으로 세 번 피하나 근육으로 투여 그리고 나서 부가적인 1~2주 동안은 일주일에 한번씩 제공될 수 있다.

경구 S-adenosylmethionine(매일 18mg/kg) 또는 비타민E(매일 100~200IU)가 자유기 탐식자(free radical scavenger)로서 첨가될 수도 있다. Ursodeoxycholic acid(하루에 경구로 10~15mg/kg)가 간의 담관로 폐색이 교정되고 담낭염이 해결된 모든 고양이에게 투여된다.

집에서 고양이를 얼마나 잘 돌보고 있는지를 알기 위해 그리고 치료에 대한 반응을 평가하기 위해 매달 혈청 간효소 활성과 total bilirubin 농도를 모니터 할 수도 있다.

화농육아종성 간염(고양이 전염성 복막염)

고양이 전염성 복막염(FIP)바이러스(FIPV)는 여러 신체계통에 질병을 일으키고 화농육아종성 간염을 유발시킴으로써 간에도 영향을 줄 수 있다. 삼출형과 비삼출형 고양이 전염성 복막염

둘 다가 간에 영향을 줄 수 있다(Figure 13-4). 화농육아종성 간염에서 나타나는 일반적인 임상증상에는 식욕부진, 체중감소, 발열, 침울, 황달, 그리고 체액 축적에 대해 속발성으로 나타나는 복부확장이 있다.

고양이 전염성 복막염 유래 간 질환이 있는 고양이의 실험실 검사는 백혈구증가증, 재생불량성 빈혈, 그리고 고글로부린혈증을 나타낼 수 있다. 덧붙여, 증가된 혈청 ALT, AST, 그리고 ALP활성과 증가된 total bilirubin농도가 나타날 수 있다. 초음파검사는 복부 삼출액의 존재를 확인시키고, 화농육아종성 염증에 대한 속발성 간의 결절성 침습을 명백히 나타낼 수 있다.

대안으로, 간의 미세바늘 흡인 세포검사법이 화농육아종성 염증을 밝혀줄 수도 있다. 간생검이 고양이 전염성 복막염에 의한 간을 확진하는 가장 믿을 수 있는 방법이다. 고양이의 전염성 복막염 유래 간 질환에 대한 특별한 치료법은 없다. 영양공급과 간호요법과 함께, 대증요법이 사용될 수 있다. 속발성 간지질증(Secondary Hepatic Lipidosis) 속발성 간지질증은 지방의 진행성 간세포 침윤과 간 기능부전이 특징이다.

일반적인 임상소견에는 앞서 비만이었던 고양이의 일정기간의 식욕부진, 분명한 체중감소, 근육소모, 황달, 그리고 구토가 포함된다. 일반적으로 황달은 말기 단계의 질병에서 나타나고, 몇몇 고양이는 축진될 수 있는 간종대를 가진다.

실험실 검사는 담즙분비정지성(cholestatic) 간 질환의 증거를 나타낼 것이다. 미세바늘 흡인술에 의한 세포학적 검사는 현저한 공포성 변화가 있는 간세포를 나타낸다(Figure 13-5).

간생검표본에 대한 조직병리학적 검사는 대부분의 간세포에서 대수포성(macrovesicular) 또는 소수포성 공포변화(microvesicular vacuolar change)와 담즙 정체의 증거를 나타낼 것이다. 치료는 영양상태를 복구하고 전신성 질환의 원발성 원인을 교정하는 것에 맞추어진다. 비인두, 인두절개술, 식도루성형술에 의한 경구 영양공급 또는 위루술관 급식(gastrostomy tube feeding)이 추천된다.

간담관의 종양

고양이의 간과 담관의 원발성 종양은 드물다. 간의 원발성 비조혈성(nonhematopoietic) 종양에는 담관선종과 선암종, 간세포선암종, 그리고 혈관육종이 포함된다. 고양이에서 전이성 림프육종이 일반적으로 발생하며, 노령고양이에서 발생하는 다른 전이성 종양에는 골수증식성 질환과 비만세포종양이 포함된다. 임상증상에는 식욕부진, 무기력, 간종대 그리고 황달이 포함된다. 만약 담관이 완전하게 막힌다면, 간외담관폐색의 임상증상이 또한 나타날 것이다.

세포학적 검사를 위한 미세바늘 흡인술이 림프육종, 비만세포종양, 또는 골수증식성 질환과 같은 미만성 전이성 종양을 확인하는데 도움이 된다. 원발성 간담관 종양에 대한 치료는 주로 외과적으로 이루어진다. 전이성 종양의 치료방향은 원발성 종양에 맞추어진다.

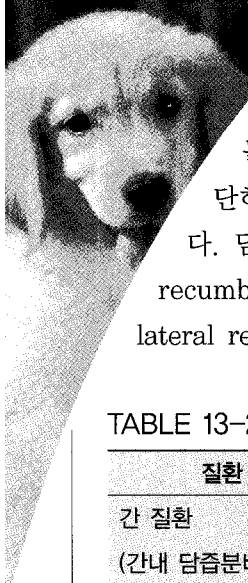
개와 고양이의 담낭질환

노령견과 노령고양이의 담낭에 대한 정상적인

노화과정의 영향과 기능에 대해서는 거의 알려져 있지 않다. 담낭질환의 진단은 일반적으로 각각의 병력, 신체검사 소견, 그리고 실험실검사에 근거한다. 방사선, 초음파, 혈청 담즙산 수치, 세포학적 검사를 위한 담낭의 미세바늘 흡인술, 그리고 조직병리학적 검사를 위한 간생검이 또한 수행될 수 있다. CBC는 경미하거나 중등도의 재생불량성 빈혈, 좌방이동이 있는 호중구 증가증, 혈소판감소증, 또는 다른 형태학적 변화를 나타낼 수 있다. 증가된 혈청 ALT와 AST와 같은 증가된 혈청 간효소 활성은 간세포 손상이나 담즙분비정지에 대한 믿을만한 지침이 된다. 혈청 ALP와 GGT활성은 담즙분비정지에서 증가한다. 고양이에서, 혈청 ALP활성의 증가는 담즙분비정지를 지시한다. 고빌리루빈혈증은 활동적인 간세포 손상과 함께 발생할 수 있고, 또한 간외(extrahepatic) 질환에 속발성으로 나타나는 담즙분비정지와 함께 발생할 수도 있다. 모든 연령의 고양이에서 빌리루빈뇨가 나타난다면 그것은 비정상적으로 간주되어야 하고 활동성 간 질환이 있다는 암시가 된다.

황달이 없는 개와 고양이의 간이나 담낭의 기능부전을 평가하는 가장 실용적인 방법은 혈청 담즙산 농도를 검사하는 것이다(Table 13-2).

절식과 식후 두 시간 뒤의 담즙산농도는 연령에 관계없이 똑같은 정상범위에 있어야 하고, 원발성 간질환, 혹은 담즙분비정지성 간 질환이나 담낭질환에서는 증가한다. 일반적인 방사선검사와 초음파검사는 담낭질환을 진단하는데 도움이 될 수 있고 분명한 간이나 담낭의 종괴(masses), 무기질침착, 담석의 확인에도 도움이



될 수 있다. 세포학적 검사를 위한 담낭의 초음파 유도 미세바늘 흡인술은 몇 가지 담낭질환을 진단하는데 상대적으로 안전한 방법이다. 담낭 흡인물은 배쪽 횡와위(dorsal recumbency)나 오른쪽 외측횡와위(right lateral recumbency)로 마취하지 않은 개에

서 채취될 수 있다. 초음파를 시행하기 위해 복부의 털을 깎고 1~1.5인치의 22-게이지의 바늘을 초음파 유도 하에 담낭속으로 진행시킨다. 6ml 주사기로의 부드러운 한번의 흡인은 일반적으로 세포학적 검사와 세균배양을 위한 적절한 수의 세포를 얻게 만든다. 그리고 나서 담낭 흡인물을 도말하고 Wright-Giemsa와 같은 세

TABLE 13-2. 담관로 질환과 관련되는 담즙산과 초음파 소견

질환	담즙산 소견	초음파
간 질환 (간내 담즙비정지)	정상에서 증가	정상적인 간 실질과/또는 담관로 저반향성 고반향성 병소성 혹은 다병소성 저반향성 병변(종양, 농양)
담석증	정상에서 증가 담관로 폐색과 함께 가장 높은 농도	볼 수 있는 결석(고반향성) ± 두꺼워진 담낭벽 확장된 총담관 확장된 간내 담관 구불구불한 담관(biliary ducts)
담낭염	정상	± 볼 수 있는 결석 두꺼워진 담낭벽
괴사성 담낭염	정상	± 볼 수 있는 결석 두꺼워진 담낭벽
기생충성 담낭질환 (흡충)	정상에서 증가	종대된 담낭 구불구불하고 확장된 총담관 구불구불하고 확장된 간내 담관
담관 종양	정상에서 증가	담낭안이나 담낭과 관련되어 볼 수 있는 종괴
췌장염과 속발성	증가	췌장 부위에 있는 저반향성 종괴
총담관 폐색		확장된 총담관과 간내 담관
하부 담관로의 외상	정상	± 복부의 액체 축적 담낭의 부재

포염색약으로 슬라이드를 염색한다. 실험적 개 복술과 외과적 생검이 또한 수행될 수 있는데, 간염, 담낭, 그리고 간의 담관계를 볼 수 있다는 장점이 있다.

담낭염과 담석증

많은 수의사와 수의학 서적을 인용해서 많은 사람들은 노령견과 노령고양이의 담낭염과 담석증은 드물다 라고 생각하는데, 그것은 옳바르지 않다. 일상적인 복부 초음파의 사용 때문에, 더 많은 개와 고양이들이 급성과 만성 담낭질환으로 진단되어지고 있다. 종종 담낭염은 구토, 발열, 그리고 복통과 같은 모호한 증상을 초래한다. 담낭염의 일반적인 원인은 위장관으로부터의 상행성 세균감염이나 혈행성 세균감염이라고 생각된다. 담낭염이 심각해졌을 때, 담낭의 괴사와 파열, 그리고 담즙성 복막염이 발생할 수 있다.

초음파는 증가된 담낭벽 두께와 반향성; 확장되고 구불구불한 담관; 그리고 병발하는 담석증을 나타낸다. 세균배양과 민감성 실험결과에 근거한 항생제 요법이 담낭염의 적절한 치료법이 된다. 기종성이나 괴사성 담낭염과 같은 심각한 경우의 담낭염은 외과적인 담낭절제술로 치료될 수 있다. 노령의 개에서 담석도 또한 드물다. 일반적으로 담석은 콜레스테롤, 담즙산, 색소(pigments), 칼슘, 그리고 단백질로 구성되어 있다. 식이와 담낭염이 담석형성의 소인(predisposing causes)이 된다. 담석증에 대한 임상증상과 진단적 접근은 담낭염의 그것과 비슷하다. 담석증의 치료는 외과적 혹은 내과적으

로 할 수 있다. 담낭절제술이 담석증에 대해 수행될 수 있고, 재발되는 것을 막을 것이다.

내과치료에는 항생제와 간질환을 위한 상업적 개 처방식이 포함될 수 있다. 노령고양이의 간의 담관폐색은 일반적으로 담석증, 농축된 담즙, 또는 기생충감염에 속발성으로 발생한다. 고양이의 담석은 콜레스테롤, 빌리루빈 유도체, 그리고 칼슘을 포함한다. 담즙액의 증가된 점막 섭취(uptake)에 대한 속발성으로, 때때로 담즙의 슬러지화(sludging)가 담관폐색과 함께 담즙의 분명한 농축을 초래할 수 있다.

심각하게 이환된 고양이에서, 담관폐색과 담석은 식욕부진, 구토, 발열, 황달, 그리고 무담즙성(무색소성) 변을 초래한다. 모든 연령의 고양이들이 췌장이나 담관로에 흡충이 감염될 수 있다. 흡충의 진단은 일상적인 분변침전법이나 formalin-ether 침전법을 사용해서 특징적인 모양의 흡충 충란을 확인할 수 있다. 때때로 흡충 충란은 복강액이나 간의 낭포(cyst)에서 발견될 수도 있다. 간이나 췌장흡충에 대한 적절한 치료는 praziquantel(20~30mg/kg 일회 복용 혹은 삼일 동안 매일)이다. 담관로 폐색에 대한 속발성으로 심각한 간질환이 있는 기생충에 감염된 고양이는 예후가 좋지 않다.

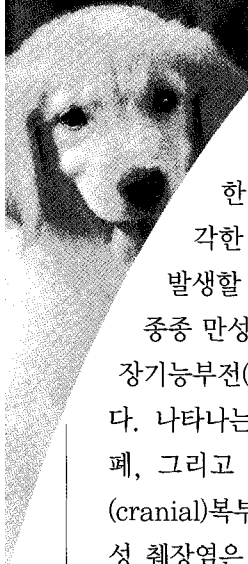
외분비 췌장

개

외분비 췌장질환

췌장염

췌장염은 췌장 자체내에서 췌장소화효소가



활성화되어 발생하여 심각한 염증, 괴사, 그리고 대사성 이상을 초래한다. 급성 췌장염이 경미한 부종형(edematous form)이나 심각한 출혈형(hemorrhagic form)으로 발생할 수 있다. 일시적인 췌장염의 반복은 종종 만성 췌장염, 섬유증, 그 뒤의 외분비췌장기능부전(EPI) 그리고/또는 당뇨병을 초래한다. 나타나는 증상에는 갑작스런 구토, 식욕절폐, 그리고 침울이 포함된다. 신체검사는 전(cranial)복부통증과 발열을 나타낼 수 있다. 만성 췌장염은 장기간의 면역억압요법을 받고 있거나, 고지방식을 급여 받고 있는 개나 지속적인 고지혈증이 있는 개와 같이, 반복적인 췌장염에 잘 걸리는 개에서 발생한다.

만성 췌장염의 악화는 급성 췌장염과 증상이 비슷할 수 있다. 만성 췌장염이 있는 개는 종종 무증상이며, 임상증상은, 담관이 십이지장 개구부로 들어가는 경로인 담관로(biliary track)가 잘 포착(entrapment)되게 만들 수도 있는, 심각한 섬유증이 뒤이어 일어날 때에만 발생한다. 췌장염의 진단은 실험실 검사와 전복부의 진단영상촬영법으로 이루어진다.

가장 일반적인 실험실 소견에는 호중구증가증, 고질소혈증, 그리고 증가된 혈청 ALT, AST, 그리고 ALP활성이 포함된다. 개의 췌장염을 진단하는데 이용될 수 있는 특별한 검사법은 혈청 아밀레이즈와 리파제 활성과 개 혈청 췌장 리파제 면역활성 검사법(pancreatic lipase immunoreactivity)이 있다.

개 혈청 췌장 리파제 면역활성이 82.8ug

/L(정상범위, 1.9~82.8ug/L)를 초과하는 수치는 췌장의 염증성 질환과 일치한다. 복부 방사선은 세부적인 앞쪽 복부의 음영의 소실과 십이지장의 외측 변위, 그리고 복부 삼출액과/또는 흉막 삼출액을 나타낼 수 있다. 노령견의 췌장을 초음파로 확인하는 것은 어려울 수 있는데, 해상도가 뛰어난 장비와 탐촉자(transducer)위치에 대한 신중한 주의를 필요로 한다. 대형의 비만한 또는 흉강이 깊은 개나 복통을 호소하는 개에서, 초음파로 췌장을 확인하는 것은 어려울 수 있다. 췌장의 왼쪽엽은 초음파 탐촉자를 복측 혹은 왼쪽 옆(left lateral)으로 접근시켜 위와 가로결장 사이에서 볼 수도 있다. 췌장의 우측엽은 소장을 변위시키고 탐촉자의 국소 부위로 관심있는 부위가 들어오도록 하기 위해 탐촉자를 사용하여 복벽을 움푹 들어가게(indent) 만들어 오른쪽 외측에서 가장 잘 볼 수 있다.

일단 십이지장의 위치가 확인이 되면 췌장의 우측엽은 십이지장의 배측정중선(dorsomedial)에서 볼 수 있다. 오른쪽 췌장염은 인접한 간 실질과 비교했을 때 정상적으로 고반향성(hyperechoic)이다.

췌장십이지장 정맥은 췌장의 우측엽을 통해 지나가는 데 몇 몇 예에서 볼 수 있고, 훌륭한 표시점이 되기도 한다. 그때에 전복부의 초음파 검사는 췌장의 종괴형성(췌장지방의 괴사에 대한 속발성), 췌장의 가성낭포(pseudocyst), 인접한 고반향성의 지방이 있는 종대된 췌장이나 췌장부위의 농양을 보여줄 수도 있다. 중등도에서 심각한 췌장염이 있는 개를 위한 치료법은 탈수량, 유지량, 지속적인 소실량을 충족시켜

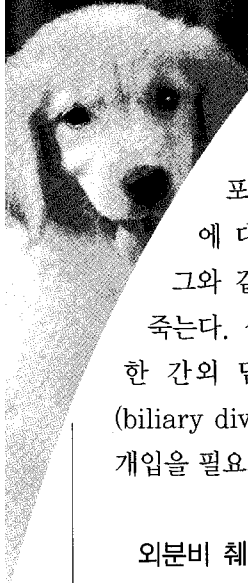
주는 용량의 수액을 정맥으로 투여하는 것이다 (Table 13-3). 수액요법은 정상적인 혈압을 유지시키고, 구토나 체강속으로의 삼출에 의한 체액 소실을 대체하고 약화된 췌장으로 혈액흐름을 유지시켜야 한다. 전신적인 혈액흐름을 안정화시키기 위해, hetastarch나 dextran과 같은 교질액을 정맥으로 1~2시간에 걸쳐서 10~20ml/kg로 투여될 수 있다. 24시간 이상 구토를 하지 않을 때까지 개를 절식시켜야 한다: 그리고 나서, 소량의 물을 제공하고 소량의 부드러운 음식을 제공한다. 만약 구토가 발생하지 않는다면, 부드러운 음식(즉 최소한의 지방과 섬유가 포함되고, 쉽게 소화될 수 있는 적당한 양의 탄수화물과 단백질이 들어있는)이 적절한 식이(diet)로의 점진적인 전환이 있기 전, 몇

일 동안 급여될 수 있다. 췌장염에 사용되는 다른 치료법에는 진통제(butorphanol)와 항생제(ampicillin이나 cephalosporin)가 포함된다. 비록 췌장염 그 자체는 좀처럼 세균감염을 초래하지 않지만, 국소화된 복막염과 함께 약화된(devitalized)췌장과 췌장주위 지방이 세균성장에 대한 장소를 제공할 수 있다.

또한 Ursodeoxycholic acid와 비타민E와 같은 항산화제가 임상적으로 췌장염으로부터 회복되고 있는 동안 그리고 반복적인 췌장염을 경험했던 개에게 투여될 수 있다. 심각한 췌장염은 복강내에 있는 췌장효소의 부식효과를 감소시키기 위해 복막세척(peritoneal lavage)의 사용을 필요로 할 수 있다. 심각한 췌장염의 합병증에는 췌장과 췌장주위 종괴형성(괴사된 췌

TABLE 13-3 노령견의 급성 췌장염의 치료

치료	목표
경구로 아무 것도 먹이지 않는다(NPO) 정맥으로 수액 요법	췌장분비의 감소 위장관 소실을 대체 혈관용적을 유지 췌장으로 가는 혈류를 증가
식이의 변화	지방소화에 대한 필요성의 감소 탄수화물에 의한 증가된 에너지 이용성
진통제 Meperidine Butorphanol	복막염과 관련된 통증의 경감
광범위 항생제	세균감염에 대한 위험성을 최소화
복강 세척	복강내에서 췌장효소의 영향을 감소
외과적 창상청정화(debridement)	췌장농양의 절제 폐색된 담관계의 우회(divert)



장과 망막:omentum 조직으로 구성된 종괴와 함께), 췌장의 농양형성, 그리고 담관로 폐색이 포함될 수 있다. 췌장의 종괴나 농양에 대한 외과적 개입은 종종 실패하고, 그와 같은 상태를 가진 대부분의 개들은 죽는다. 섬유성 췌장염에 의해 유도된 심각한 간의 담관폐색은 또한 담관로 전환법(biliary diversion procedure)과 같은 외과적 개입을 필요로 할 수 있다.

외분비 췌장기능부전

노령견에서, 외분비 췌장기능부전(EPI)은 일반적으로 심각한 만성 췌장염에 속발성으로 나타난다. 90%이상의 효소생산이 소실될 때 외분비 췌장기능부전(EPI)의 임상증상이 분명해진다. 임상증상에는 지방변이 있는 소장성 설사, 체중감소, 그리고 다식증이 포함된다. 외분비 췌장기능부전(EPI)과 함께 췌장염을 계속 가지고 있는 개는 구토와 감소된 식욕을 가질 수 있다. 신체검사는 체중감소와 설사의 증상을 나타낼 수 있다. 외분비 췌장기능부전(EPI)은 절식된 개에서 감소된 트립신-유사 면역반응성(trypsin-like immunoreactivity: TLI)농도(혈청 TLI 수치가 일관되게 $<5\mu\text{g/L}$ 일 때)가 탐지될 때 진단된다. 외분비 췌장기능부전(EPI)이 있는 개의 치료는 주로 식이 처치와 췌장 소화효소의 보충으로 이루어진다. 그와 같은 개의 치료에 대한 반응은 일반적으로 좋다. 외분비 췌장기능부전(EPI)에 대한 가장 좋은 식이 처치는 췌장효소가 보충된 매우 소화가 잘되는 낮은

섬유와 중간정도의 지방이 든 식이(diet)이다. 위장관 질환에 대한 상업적 처방식이 급여될 수도 있다. 급여횟수는 하루 두 번에서 세 번, 혹은 자유롭게 급여하는 것이다. 식이성 췌장 소화효소 대체제는 매 식사와 함께 경구로 투여된다. 가루로 된 제제의 효과적이며 일상적인 용량은 체중 20kg당 매 식사 때마다 1-2teaspoons이다. 췌장 효소제품은 시중에 파는 캔으로 된 혹은 물로 반죽이 잘 되는 건조사료(well-moistened dry dog food)와 잘 섞여서 조리할(preincubation time) 필요 없이 바로 먹일 수 있다. 설사가 멈추어지고 동물의 체중이 증가할 때, 매 급여할 때마다 최소의 효과적인 유지용량으로 췌장 소화효소의 양을 적정한다. 외분비 췌장기능부전(EPI)이 있는 개에서 종종 수반되는 동화불량(malassimilation)과 소장의 과도한 세균성장에 대한 부가적인 요법으로 항생제가 도움이 될 수도 있다. 만약 다른 방법으로 반응하지 않는 개에서, 체중을 증가시키고 싶거나 몸 상태를 유지하기 위해서 부가적인 식이성 에너지가 필요하다면 medium-chain triglycerides가 또한 첨가될 수 있다. medium-chain triglycerides는 개의 칼로리 요구량의 최고 25%까지 제공하기 위해 사용될 수 있고, 완전하게 이용될 때 8kcal/ml를 제공한다. 외분비 췌장기능부전(EPI)을 치료하고 있는 동안, 매주 개의 체중, 전반적인 상태, 그리고 분변 특징을 감시해야 한다. 식이요법과 췌장 소화효소의 보충 후 곧 분변양은 급격하게 감소해야하고, 체중은 증가하기 시작해야 한다. 일반적으로 식이성 췌장 소화효소의 대체

(replacement)는 개의 일생동안 필요하다.

외분비 췌장증양

췌장선암종은 췌장 선방세포(ancinar cells)로부터 기시할 수 있으며 정상적인 췌장기능을 파괴한다. 췌장선암종이 있는 개는 급성 췌장염의 임상증상을 나타낼 수 있고, 전통적인 치료법에는 반응을 하지 않을 수 있다. 종종 췌장선암종은 국소(regional) 림프절, 위, 십이지장, 그리고 간으로 전이한다. 진단을 위해 외과적 생검이 필요하다. 종양의 외과적 절제는 어렵다. 췌장선암종에 대한 화학요법이 시도될 수 있지만, 예후는 좋지 않다.

고양이

외분비 췌장질환

외분비 췌장질환은 중년이나 노령의 개나 사람과 비교했을 때, 중년이나 노령의 고양이에서 훨씬 적게 발생한다고 생각되었다. 이런 믿음은 완전히 잘못된 것이다. 외분비 췌장질환의 병력과 임상증상은 모호하고, 비특이적이며, 아마도 이것이 노령고양이의 외분비 췌장질환의 문제가 그렇게 드물게 진단되는 주요한 이유가 될 것이다.

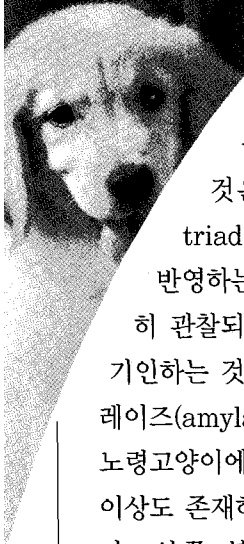
췌장염

췌장염은 조직병리학적 검사상 섬유증의 존재와 질병의 지속시간에 따라 급성 췌장염과 만성 췌장염으로 나누어진다. 종종 췌장염은 고양이 세 가지 질병(feline triad disease)의 구성

성분중의 하나로 나타난다. 고양이가 세 가지 질병(feline triad disease)이란 용어는 노령의 고양이에서 염증성 간 질환, 림프구성 췌장염, 그리고 염증성 장 질환이 모두 동시에 발생한다는 것을 의미한다. 급성 췌장염은 4주에서 18세 이상의 고양이에서 진단되었다.

Domestic shorthair 와 domestic longhair 고양이들이 가장 빈번히 이환된다. 성별에 대한 소인은 없다. 전신성 합병증이 존재하는지에 따라, 급성과 만성 췌장염 둘 다 경미할 수도 있고 심각할 수도 있다. 일반적으로 노령고양이의 췌장염의 원발성 원인은 알려져 있지 않다. 몇몇 경우는 심각한 복부 외상(교통사고나 높은 곳에서의 낙상), 전염성 질환(고양이 범혈구감소증, 고양이 허피스바이러스 1형 감염, 고양이 전염성복막염, 독소프라즈마증, 그리고 Amphimerus pseudofelineus 감염), 급성과 만성 염증성 간 질환, 그리고 유기인계 혹은 다른 약물 중독과 관련될 수 있다. 어쨌든 대부분의 노령고양이의 췌장염은 면역매개성이다.

고양이 세 가지 질병(feline triad disease)에 이환된 다른 장기(organ)에서처럼, 외분비 췌장은 다양한 숫자의 성숙 림프구가 침윤되고 존재하는 염증의 정도에 비해 부적절한 호중구 반응을 나타낸다. 급성이나 만성 췌장염이 있는 대부분의 고양이의 임상증상은 모호하고 비특이적이다. 임상증상에는 무기력(기면), 식욕부진, 탈수, 저체온증, 구토, 복통, 촉진되는 복부 종괴, 호흡곤란, 운동실조(ataxia), 그리고 설사가 포함된다. 혈액학적 이상은 드물고 비특이적이다. 혈청 생화학검사는 혈청 ALT, ALP,



total bilirubin, 그리고 total globulins에서의 경미한 증가를 보여줄 것이고, 아마도 이것은 고양이 세 가지 질병(feline triad disease)이나 속발성 간지질증을 반영하는 것이다. 또한 고질소혈증이 빈번히 관찰되고, 대부분 탈수나 만성 신부전에 기인하는 것이다. 혈청 리파제(lipase)와 아밀레이즈(amylose) 활성에 대한 수치는 불행이도 노령고양이에서 아무 가치가 없다. 방사선학적 이상도 존재하지만 종종 미묘하고 더 주관적이다. 앞쪽 복부에서의 감소된 음영의 대조(contrast); 확장되고 가스가 찬 소장; 십이지장과 위 그리고 가로결장의 변위; 그리고 간종대가 나타날 수 있다. 복부 초음파검사상에는, 연부조직 종괴효과(soft-tissue mass effect)가 앞쪽 복부에서 나타날 수 있다. 다른 초음파 이상에는 췌장종창, 췌장의 증가된 반향성, 그리고 췌장 주위 액체의 축적이 포함될 수 있다. 고양이 혈청 TLI 활성을 측정하기 위한 방사선면역측정법(역자주: 방사선 물질로 표지한 물질을 피검물질과 반응시켜 항원 또는 항체 농도를 측정하는 방법)이 모든 연령과 종(breeds)의 고양이에서 이용될 수 있다. 방사선면역측정법의 정상범위는 전형적으로, 17~49 μ g/L이다. 췌장염이 의심되는 경우에, 혈청 TLI 수치는 >49 μ g/L일 것으로 예상된다. 아직까지, 고양이 췌장염의 확진은 실험적 개복술이나 복강경을 통한 췌장 생검을 통해서만 가능하다(Figure 13-6). 일반적으로 췌장염의 초기 처치는 재수화로 시작한다 -24시간 동안 결핍량과 계속적인 소실

량을 대체하고 유지할 수 있는 경로와 속도로 정질액의 투여(lactated Ringer 액). 쇼크증상이 있는 고양이는 더 적극적인 치료를 필요로 한다. 결핍량은 시간당 60ml/kg의 초기속도의 정질액으로 대체될 수 있고, 그리고 나서 이 투여속도는 적절한 조직관류와 수화를 유지할 수 있도록 조절된다.

쇼크가 있는 동물에서 정질액의 필요량을 줄이기 위해 교질액이 사용될 수도 있다(정맥으로 hetastarch나 dextran 70을 10~20ml/kg 매일). 다른 대증요법에는 구토가 지속할 때 구토를 제어하는 것이 포함된다. cephalosporins와 ampicillin과 같은 예방적 항생제의 사용이 쇼크상태의 동물에서 정당화될 수 있고, 세균의 전위(translocation)와 췌장 농양을 막는데 도움이 될 수도 있다. 췌장염이 있는 동안 적절한 영양의 유지가 어려울 수 있다.

췌장염으로 고생하는 동물을 위한 전통적인 추천사항에는 대략 3~4일 동안 경구로 아무 것도 먹이지 않는 것이다. 이런 추천사항은 지속적인 구토가 있는 고양이에서는 정당화될 수 있지만, 다른 고양이에 대해선 이런 전략이 정당화될 수 있는 증거가 거의 없다. 더 좋은 경로의 영양법(alimentation)에는 공장루술관(jejunostomy tube)이나 완전한 비경구적 영양법이 있다. 그와 같은 영양법은 대부분의 경우에 비실용적이고, 만약 고양이가 구토를 하지 않으면, 위루술관(gastrostomy tube), 식도조루술관(esophagostomy tube), 또는 경비위관(nasogastric tube)이 받아들일 만한 대안이 될 수 있다. 만약 고양이가 지속적인 구토를 하고

속발성 간지질증의 증거가 없다면, 고양이는 3~4일 동안 금식되어질 수 있다. 이시기 이후에 물을 천천히 다시 주고, 그 다음에 소량의 상업적 고양이 음식을 준다. 염증성 장 질환, 간 질환, 그리고 경미한 췌장염이 동시에 있는 고양이는 Corticosteroids로 치료될 필요가 있다. 많은 고양이들은 경미한 형태의 만성 췌장염을 가지고 있으며, 종종 매일의 췌장소화효소 보충요법이 도움이 될 수 있다는 사실을 기억해야 한다.

건조한 가루로 된 소나 돼지의 췌장 추출물이 사용될 수 있다 -매일 하루 두 번 급여되는 음식에 한 숟가락 가득 섞는다.

만약 고양이가 췌장 추출물이 들어있는 음식을 먹기를 거부한다면, 낱것의 소 췌장이 사용될 수 있다. 일에서 삼 온스(30~90g)의 잘게 썬 낱것의 췌장(효소활성의 소실 없이 장기간 냉동될 수 있다)이 처음에 매 식사 때마다 투여될 수 있다. 만약 고양이가 낱것의 췌장을 또한 거부한다면, 생선이 기본이 된(fish-based) 액체 형태의 효소 보충제가 준비될 수 있다. 대부분의 고양이는 이것을 쉽게 먹는다. 의심되는 혹은 확진된 췌장염이 있는 고양이는 쇼크나 다른 전신적 이상들을 초기에 탐지하기 위해 주의 깊은 관찰이 필요하다. 안정된 고양이를 위한 최소한의 감시에는 활력징후(vital sign)와 체액과 전해질 균형에 대한 정기적인 평가가 포함된다. 전신적인 이상이 있는 고양이에서는, 더 적극적인 감시가 필요하고 거기에는 활력징후, 적혈구침착용적(PCV), 수분의 섭취와 배출, 간접혈압측정, 혈청 전해질과 혈당, 산염기 상태, 총 혈소판 수, 그리고 응고상태(coagulation

status)가 포함된다.


외분비 췌장기능부전

외분비 췌장기능부전(EPI)이 있는 고양이는 설사와 체중감소를 나타낼 수 있으나, 대부분 식욕은 정상이다. 노령고양이의 외분비 췌장기능부전(EPI)의 진단은 좋은 식욕에도 불구하고 체중감소를 일으키는 다른 원인(즉 갑상선기능항진증, 당뇨병, 또는 장 흡수부전)들의 배제와 췌장기능시험에 기초한다.

외분비 췌장기능부전(EPI)의 경우, 외분비 췌장은 십이지장으로 불충분한 양의 소화효소를 분비하고, 혈청 TLI 수치는 $<8\mu\text{g/L}$ 이다. 가루로 된 췌장효소를 사용한 치료에 대한 반응은 진단적 그리고 치료적 시험으로 사용될 수 있지만, 다른 질병에서도 개선이 나타날 수도 있다.

외분비 췌장기능부전(EPI)의 치료는 노령견의 치료와 거의 유사하다. 만성 췌장기능부전이 있는 대부분의 고양이는 심각한 cobalamin 결핍이 있다. 초기에 $100\sim 150\mu\text{g}$ 의 cobalamin이 한 달마다 피하로 투여될 수 있다.

외분비 췌장종양

양성 결절성 증식(benign nodular hyperplasia), 선종, 그리고 췌장선암종 모두가 고양이에서 보고되었다. 결절성 증식과 선종은 일반적으로 질병을 일으키지는 않고 우연한 부검소견일 뿐이다. 췌장선암종이 있는 고양이에서, 전복부의 촉진할 수 있는 종괴만이 중요한 소견일 수도 있다. 종괴의 외과적 제거가 시도될 수 있지만 전반적인 예후는 좋지 않다.  수