

내시경을 이용한 냉동정액의 자궁내 주입법

(Endoscopic Transcervical Insemination in the Bitch)

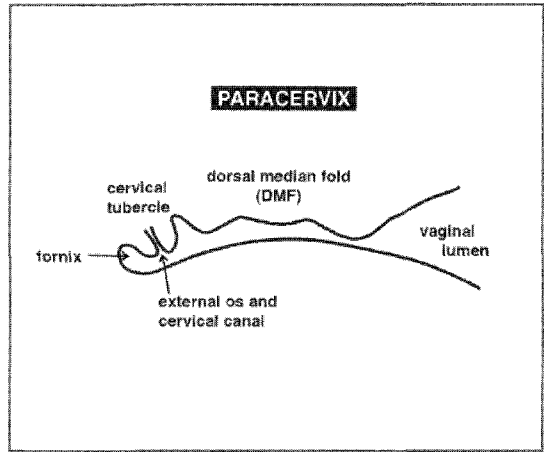
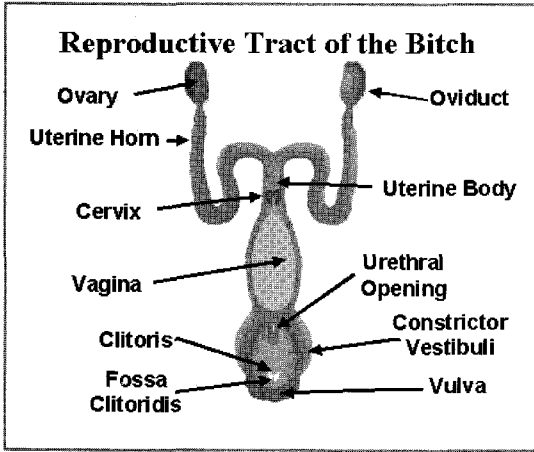
김혜진 / 해마루 소동물임상의학연구소

서론

냉동정액을 이용한 인공수정에는 질내주입법, 수술적 자궁내 주입법, 비수술적 자궁내 주입법이 있다. 질내주입법은 비교적 시술이 간단하며 다른 장비가 필요하지 않다는 장점이 있지만 수태를 위해서 필요한 정자의 수가 많아야하며, 해동후 정자의 생존율이 급격하게 떨어지는 동결정액의 인공수정에서는 수태율이 떨어지는 단점이 있다. 수술적 자궁내 주입법은 직접 복강을 열어 자궁의 상태를 확인하고 주사기로 정액을 주입하는 방법으로 효율은 좋은 반면 수술과 마취에 대한 부담이 있고 한 발정주기에 1회 이상의 시술이 어렵다는 단점이 있다. 비수술적 자궁내 주입법은 내시경장비를 이용하는 것으로 수정이 이루어지는 난관에 빠르게 도달할 수 있도록 자궁 경관을 통과하여 자궁각 근처에 정액을 주입하는 효과적이고 효율적인 수정방법이라 할 수 있다. 이미 소에서는 가장 일반적인 방법으로 자궁내 주입법이 이용되었으나 개에서는 해부학적인 특성상 눈으로 확인하지 않고 자궁경관을 통과하는 것이 어려웠기 때문에 다른 장비 없이 시술하기에는 한계가 있었다. 여우에게 사용되는 Norwegian catheter를 이용하여 복강을 손으로 촉진하여 자궁경관을 고정하고 카테터를 삽입하는 자궁내 정자주입법이 실시되어 왔으나 대형 견종이나 비만한 암컷의 경우 이러한 방법으로 인공수정을 실시할 때 복부 촉진이 용이하지 않기 때문에 많은 어려움이 따랐다. 이후 내시경의 발달로 직접 눈으로 자궁경관을 확인하여 카테터를 삽입하고 자궁내로 정액을 주입하는 방법(Transcervical Insemination : TCI)이 소개되면서 이 후 동결정액을 이용한 인공수정의 효율성이 높아지기 시작했다.


해부학적특성

내시경을 이용하여 외음부에서 접근할 때 특징적으로 확인해야 될 부분으로 clitoris, urethral orifice, dorsal median folder, cervical tubercle이 있다.



vulva의 배 쪽 접합부의 clitoris를 지나 요도개구부를 확인한 후 질정전을 지나 전진하면 세로로 길게 주름지어진 질내강을 관찰할 수 있고, 등쪽으로 잘 발달된 dorsal median folder (DMF)를 볼 수 있다. DMF는 질 내강을 팍메우며 내시경의 진행을 방해하기도 하지만 이것을 지표로하여 따라 가면 자궁경부입구를 찾는 것이 용이해진다. 자궁경부는 질내강의 맨 끝 쪽에 위치하며 등쪽에서 질의 아래쪽으로 돌출되어 존재한다. 처음에 자궁경부를 찾기가 어려울 때에는 내시경을 질 끝까지 다 다르게 한 후 fornix에서 뒤쪽으로 약간 다시 내시경을 빼내면서 등쪽에서 보이는 돌출된 용기물을 확인한다. 자궁경부입구는 장미꽃 모양 또는 뇌모양의 주름 가운데 부분에 위치하고 있다.

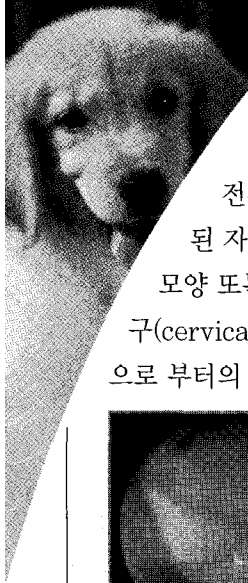
내시경장비



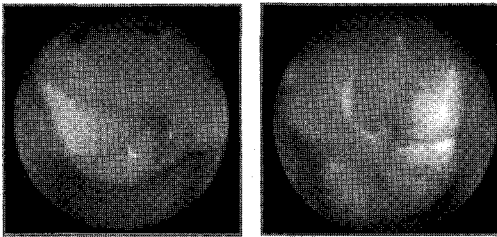
- 29cm 이상의 방광내시경 (rigid cystourethroscope)
- Sheath, Bridge
- Light source
- Light guide cable
- Video camera
- Monitor
- 6-9 Fr urinary catheter

방법

발정기 암컷의 경우 보조자의 보정만으로도 무리하지 않고 내시경 시술이 가능하다. 앉지 않도록 요도개구부와 clitoris를 자극하지 않도록 질정전의 등쪽을 따라 수직으로 세워 telescope를 앞으로



진행시킨다. 모니터에 질의 주름을 확인하면서 등쪽으로 dorsal median folder 를 지표로 삼고 수평으로 전진시키면서 fold 때문에 전진이 어려울 경우 카테터를 앞으로 살짝 밀어 돌리면서 자궁경부를 찾는다. 질의 끝부분까지 도달하여 더 이상의 전진이 어려운 곳이 Fornix이다. 이곳에서 다시 내시경을 뒤로 빼내면서 등쪽에서 돌출된 자궁경부(cervix tubercle)를 찾는다. 자궁경부는 장미모양의 주름이 가운데로 물려있는 모양 또는 뇌 주름의 모양을 하고 있는데 주름이 모인곳을 카테터로 살살 돌려가면서 경부의 입구(cervical os)를 확인한다. 경부가 확인이 잘 안되는 경우는 잠시 기다려보면 입구에서 자궁내강으로 부터의 fluid가 조금씩 나오는 것을 관찰할 수 있는데 이때 입구를 찾아 카테터를 삽입한다.



내시경을 통해서 본 자궁경부와 카테터가 장착된 자궁경부

카테터가 삽입되면 요도 카테터의 두 번째 구멍만을 경부 밖으로 노출하여 앞부분은 자궁내에 위치하도록 고정한다. 해동한 정액은 2ml 이하로 맞추어 5cc syringe에 넣어 카테터에 장착한다. 카테터안의 공기가 자궁에 들어가지 않도록 질 내에서 공기를 제거하고 시야에 정액이 보이기 시작하면 카테터의 나머지 부분을 경부 안으로 더 전진시켜 질 내

로 정액이 역류되는 것을 방지한다. 주사기 안에 있는 정액을 천천히 자궁내로 주입한 후 소량의 공기를 주입하여 카테터 안의 정액이 모두 들어갈 수 있도록 하며 또한 정액의 역류를 방지할 수 있다.

암컷 마다 생식기의 구조에 어느 정도 차이가 있고 발정주기에 따라서(얼마나 수정적기를 잘 맞추었는지) 점막의 모양이 달라지며, 자궁경부의 입구가 반드시 tubercle의 정중앙 아래에 위치하는 것은 아니기 때문에 많은 경험과 기술적인 훈련이 필요하다. 동결 용해 정액을 이용할 때에는 fresh나 냉장 정액보다 정자의 생존율이 급격하게 떨어지기 때문에 교배적기를 맞추는 것이 수태율 향상의 가장 중요한 요소가 된다.

암컷의 프로게스테론 혈청농도를 측정하여 2mg/ml 이상이 되는 날을 LH surge로 생각하고 2일 후에 배란이 이루어진다고 예측하여 난자가 수정이 이루어질 수 있을 만큼 성숙되는 2~3일의 기간을 계산하였을 때 LH surge를 기준으로 5~6일 (배란 기준 3~4일) 이후에 인공수정을 하는 것이 수태율을 높이는데 가장 효과적이다.

냉동정액을 이용한 인공수정에서 교배적기 판정에 질도말검사만을 이용할 경우 매일 매일 검사하지 않을 경우 정확한 배란일을 예측하는 것은 어렵다.

질도말검사의 경우 배란 전부터 배란 이후 3~4일 정도까지는 80~90% 이상의 각화 상피세포를 관찰할 수 있기 때문에 정확한 배란일을 예측하기 위해서는 반드시 프로게스테론 호르몬 검사가 필수적이다. **대 수**