



## 豚子가라사대... 내부기생충 몇 마리 있다고 문제가 될까?

기생충 얘기를 하려니 몇 년 전 한 일간지에서 읽었던 기사가 문득 생각이 납니다.

저명한 일본의 한 의과대학 교수님의 얘기인데, 이 양반이 사람의 기생충을 공부하려는데 도무지 일본에서는 기생충에 감염된 사람을 보기가 어려운지라 할 수 없이 자신이 자신의 몸에 직접 기생충을 사육(?)해서 키우는 얘기였지요.

사육하는 기생충의 종은 일종의 조충(Cestodes)으로 어렵게 구한 조충의 알 하나를 직접 섭취하여 키우면서 이에 대해 연구를 하는 얘기입니다. 그런데 직접 자기 몸 안에서 사육 하니까 마치 무슨 애완동물을 키우는 것 같은 생각이 들고 처음에는 엄청 몸이 망가질 것 같은 생각이 들었으나, 오히려 자신의 면역계가 자극을 받아 잔병도 없어지고 난치성이었던 아토피 피부병도 깨끗하게 나아서 지금은 탄력 있고 윤기 나는 피부를 자랑하면서, 적절한 감염은 오히려 건강에 도움이 된다는 말을 했던 기억에 나는군요.

저도 그런 얘기에는 상당부분 공감하는 바입니다만 그렇다고 기생충을 예찬하는 것은 아니구요. 더구나 양돈의 눈으로 본다면 더욱 상황은 달라질 수밖에 없겠군요.



황 윤 재 팀장  
영동양돈농협 수의팀

그리고 때마침 구충의 시기인 봄이 왔으니 오늘은 돼지의 기생충 문제에 대해 이런 저런 얘기를 나누어 보겠습니다.

예전에는 톱밥돈사에서 의 발생이 많았습니다.

농장마다 정도의 차이는 있습니다만 돼지의 회충은 돈사의 바닥에서 어렵지 않게 볼 수 있는 존재입니다.

그런데 이런 돼지의 내부 기생충의 존재가 우리 돼지에게 얼마나 해로울까를 생각한다면 쉽게 답이 나오지 않는데, 편하게 얘기한다면 결국 그런 기생충이 돼지 몸 안에 있다 없다가 중요한 것이 아니라 얼마나 있느냐의 문제라고 말씀드릴 수 있습니다.

즉 중(重)감염이 문제인데 그 극명한 사례를 예전에는 톱밥돈사에서 자주 볼 수 있었습니다. 하필 톱밥돈사에서 내부기생충으로 인한 피해가 작지 않았던 이유는 톱밥돈사에 깔아 놓은 톱밥의 온도와 습도가 기생충란이 생존하기엔 무척 이상적인 환경이었고, 돼지는 습성상 바닥을 코로 헤집고 집어 먹기 때문에 여러 가지 기생충란으로 오염된 톱밥을 또 다시 섭취해 순식간에 폭발적으로 돈사 내의 거



**일반적인 바닥의 돈사에서는 어지간해서는 내부기생충이 문제로 등장하지는 않습니다만 올-인 올-아웃 시스템으로 관리하지 않는 농장에서는 시간이 지남에 따라 다른 일반적인 감염성 질환도 그렇겠지만 내부 기생충의 감염 정도도 점차 증가하게 됩니다. 더구나 빈 돈방을 수세하지 않고 계속 연속 사육하는 농장이라면 그 감염 정도는 더욱더 가파른 상승곡선을 그리게 되겠지요. 그리고 돼지마다 이렇게 감염 농도가 높아지면, 특히 비육돈군의 경우에는 원인불명의 성장지연으로 그 결과가 나타나게 됩니다.**

의 모든 돼지가 감염됩니다. 그로 인해 혈변 및 설사 증상을 앓다가 하나 둘 죽어가게 되었던 것이지요.

이런 상황을 처음 경험하게 된 사양가는 그저 이런 증상이 적리나 살모넬라 같은 세균성 설사증으로 생각하곤 자신이 알고 있는 여러 가지 항생제를 살벌하게 퍼먹였지요.(항생제를 아무런 제약 없이 구할 수 있다는 게 이런 식으로도 문제가 되는군요.) 그런데도 도무지 차도를 보이지 않자 마지못해 전문가에게 도움을 요청하게 되어 결국 기생충의 중감염으로 인한 증상임이 밝혀지게 되었는데 하여튼 그 이후로 톱밥돈사에서의 전략적인 구충 문제가 새로운 이슈로 등장하게 되었습니다.

**올-인 올-아웃과 빈돈방 수세를 실시해야 합니다.**

물론 일반적인 바닥의 돈사에서는 어지간해서는 이런 식으로 내부기생충이 문제로 등장하지는 않습니다만 올-인 올-아웃 시스템으로 관리하지 않는 농장에서는 시간이 지남에 따라 다른 일반적인 감염성 질환도 그렇겠지만 내부 기생충의 감염 정도도 점차 증가하게 됩니다.

더구나 빈 돈방을 수세하지 않고 계속 연속 사육하는 농장이라면 그 감염 정도는 더욱더 가파른 상승곡선을 그리게 되겠지요. 그리고 돼지마다 이렇게 감염 농도가 높아지면, 특히 비육돈군의 경우에는 원인불명의 성장지연으로 그 결과가 나타나게 됩니다.

개선충과 같은 외부기생충의 감염은 가려움증을 필히 동반하기 때문에 약간의 양돈 경험이 있는 분이라면 돼지들이 돈방 펜스나 밥통 등에 몸을 비비는 것을 보고 금방 개선충의 감염을 의심하고는 적절한 약을 사용할 것입니다. 그러나 제가 '원인불명'이라고 말씀드린 건, 내부 기생충의 감염은 톱밥 돈사의 경우처럼 현격하게 중감염이 되지 않고서는 외관상 성장 지연 외에 별다른 증상을 나타내지 않는 경우가 대부분이어서 관리자가 이를 알아채기가 쉽지 않기 때문입니다.(물론 책자에서는 기침 등의 다른 여러 가지 증상도 얘기합니다만 이것 또한 기생충 감염증과 연관시켜 생각하기가 어렵지요.)

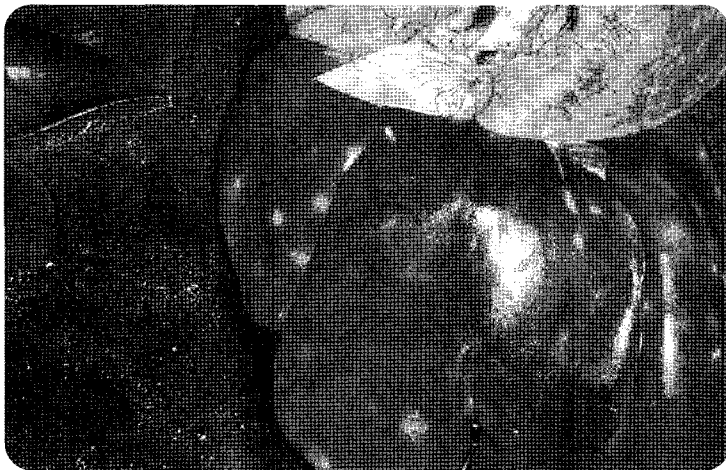
오래 전 이와 유사한 일을 겪은 바 있는데, 위에서 말씀드린 것처럼 올-인 올-아웃 관리를 하지 않고 근 10여년을 사육해온 농장의 농장주의 요청으로 정상적으로 출하된 비육돈에 대한 도축검사를 실시하게 되었습니다. 이

렇게 검사를 하는 이유는 만성적인 성장지연 때문이었고 당시 저는 이런 이유가 틀림없이 일단의 만성 소모성 호흡기 질환에 있을 것이라고 확신하고 있었습니다. 그런데 검사 결과 의외로 내부기생충, 특히 간 반점(milk spot)을 나타내는 회충 등의 감염 때문이라는 걸 알게 되고는 심히 놀란 적이 있었습니다.

결국 올-인 올-아웃 관리를 하지 않고 양돈장을 오랜 기간 운영하는 것은 여러 가지 병원성 세균이나 바이러스의 누적을 야기할 뿐만 아니라 내부기생충 오염도 크게 증가시킨다는 사실을 확인하게 된 것이지요.

### 농장의 내부 기생충 감염정도를 확인해야 합니다.

그러면 우리농장에서는 내부기생충에 대해 어떻게 대처해야 할까요? 그렇게 하려면 우선 우리농장에서 내부기생충의 감염이 어느 정도인지 확인하는 것이 필요하겠지요. 다소 제한적이지만 정상적인 출하돼지에 대한 도축검사를 해보면 적어도 회충이나 신충의 피해를 가늠할 수 있을 겁니다.



<그림> 회충 또는 신충의 감염에 의한 간 손상(milk spot)

즉 <그림>의 사진처럼 도축된 돼지의 간을 검사해서 간 표면에 소위 milk spot(우유가 번진 것과 같은 반점)이 얼마나 있는지를 평가해서 내부 기생충의 오염 정도를 평가하게 되는 것이지요.

또 다른 방법은 보다 직접적인 것으로 농장 돈군별 또는 적정 연령별로 5두 정도씩(돈군 중에서 비교적 야윈 것들로) 똥을 두당 25g씩 채취해서 실험실로 보내는 것입니다.

물론 규모가 큰 농장이라면 검사 두수가 많아져야 합니다만, 이렇게 검사한다면 총란의 종류 및 숫자까지 파악되어 보다 정밀하게 농장에서 기생충 문제가 어느 정도인지 파악할 수가 있겠지요.

그러나 이런 총란 검사에도 다소의 문제는 있는데 돼지가 기생충에 감염되었다라도 매일매일의 총란 배출이 달라질 수 있고 모돈의 경우엔 정상시보다 포유 시에 총란 배출이 급격하게 증가하기 때문입니다.(얼핏 생각하면 기생충이 아무 생각 없이 사는 극히 원시적인 놈들 같지만, 나름대로는 엄격한 진화 과정을 거친 놈들이라 보다 번식 및 확산을 용이하게 하기 위해 모돈이 포유하는 중에는 더욱 더 많은 총란을 배출하는 거랍니다.)

따라서 몇 단계에 걸친 종합적인 판단이 필요하게 되는데, ① 돈군 전체의 성장상황이나 임상증상에 대한 판단, ② 농장 환경 중에 기생충을 존속시키는 요소에 대한 판단, ③ 위에서 얘기한 도축검사와 분변검사 등의 자료를 종합적으로 평가하는 것으로 판단하는 것이 정확할 것입니다. **양돈**