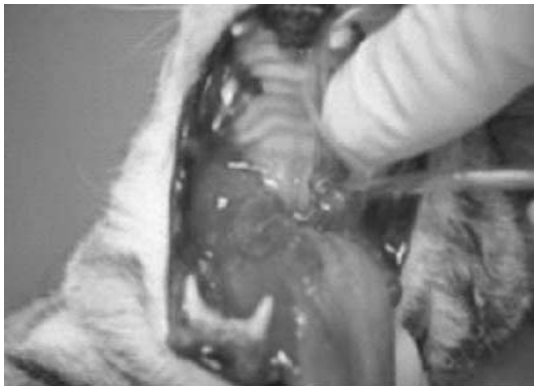




고양이 구내염 (Feline stomatitis)

장재영 / 해마루 소동물임상의학연구소



서론

고양이 구내염은 고양이에서 비교적 흔한 질환 중 하나이다. 이 질환의 만성형은 진단 및 치료가 쉽지 않다. 일반적으로 구내염은 다른 치주질환에 속발해서 발생한다. 구내염은 구강내 염증의 일반적인 용어이며 그만큼 명확한 병인을 찾아내기가 용이하지 않다. 게다가 몇 가지의 병인이 혼재되는 양상을 보이며 병인에 상관없이 대개 조직병리 검사 결과 형질세포와 임파구 침윤, 그리고 혈액검사에서 고감마글로불린혈증(hypergammaglobulinemia)이라는 일반적인 염증반응만을 확인할 수 있다. 고양이 구내염 (Feline stomatitis) 외에 림프구성 형질세

포성 구내염 (Lymphocytic Plasmacytic Stomatitis : LPS), 궤양성 증식성 구내염 (Ulceroproliferative Stomatitis) 등이 일반적인 진단명으로 사용된다.

병인론

치은염이 구내염으로 진행된다면 염증반응은 점막과 잇몸의 이음부로 확대되며 이때 구강 점막이 보다 민감하게 반응한다. 병변부는 병변부와 정상부 사이에 표면이 불규칙한 심한 홍반을 보이며 대개 대칭적으로 나타나며 전구치와 구치 부위에 주로 발생한다. 경우에 따라 후두 부위에 주 병변을 보이기도 한다. 대부분의 병변은 구치와 전구치 주변의 치은에서 주로 발생하며 경구개 및 혀에는 거의 발생하지 않는다.

구강내 혐기성 세균은 이 질병 과정에서 주된 역할을 하는 것으로 보고되고 있지만 그 기전은 아직 명확히 밝혀져 있지 않다. 인의에서는 병원체에 대한 분류가 잘되어 있어 순환하는 항체 (예 : *Actinobacillus actinomycentemcomitans*) 와 반응하는 일부 항원을 밝혀내기도 했지만 고양이에서는 아직 확실하게 배양된 유기체는 보고되지

않았다. 다만 위의 비저균 (Actinobacillus actinomycetemcomitans)과 생화학적으로 유사함을 보이는 Pasteurella spp.나 Bartonella spp.과 관련되어 있을 가능성이 제기되고 있으며 항균요법 (antimicrobial therapy)에 호전 양상을 보이는 점도 세균 관련성에 설득력을 준다. 하지만 세균이 이 질환에서 원발적 인자로 작용하는 것인지 기회감염 인자로 작용을 하는지는 아직 명확하지 않다.

고양이 백혈구 바이러스(FeLV) 감염증과의 관련성도 꾸준히 제기되어 왔지만 최근에는 구내염과 큰 관련이 없는 것으로 알려진다. 고양이 백혈구 바이러스에 이환된 고양이에서 특별히 높은 구내염 발생율이 보고되지는 않았다. 고양이 칼리시 바이러스 (FCV : Feline Calici Virus)는 구강내 체액에서 아주 흔히 발견되는 바이러스이다. 혀의 등쪽면이 급성 칼리시 바이러스 감염증의 호발부위지만 고양이 구내염에서 주된 병변 부위는 아니므로 명확한 관련성을 찾기 힘들다. 구강내 염증은 고양이 면역결핍 바이러스 (FIV : Feline Immuno-deficiency Virus) 감염증에서 상대적으로 많이 볼 수 있지만 심한 구내염을 보인다고 하더라도 고양이 면역결핍 바이러스 음성을 나타내는 경우가 많다. 결과적으로 고양이의 바이러스 감염성 질환과 구내염과 같은 구강내 염증 질환의 직접적인 관계는 아직 확실히 증명되지 않았다.

임상증상

대부분의 경우 구내염은 극심한 통증을 유발하며 그로인한 행동변화 (공격성 증가), 연하곤란,

체중감소, 구취 등을 유발한다. 임상증상을 정리하면 아래와 같다.

고양이 구내염의 임상증상

- 유연
- 개구시 통증
- 구취
- 연하곤란
- 식욕저하 혹은 결핍
- 체중감소
- 행동변화
- 털손질 (grooming) 횟수 감소
- 구강 점막의 충혈, 발적
- 점막궤양 (자갈 모양)

진단

병력청취와 임상증상이 중요하다. 구강검사를 위해 입을 벌리려 하면 통증으로 인해 과민하고 공격적으로 반응하는 경우가 많다. 구강점막의 충혈과 발적 외에 심한 경우 출혈성 병변을 보이는 경우도 있고 궤양병변이 증식한 경우도 있다. 중등도 혹은 심한 치석을 구강 검사상 확인할 수 있으며 많이 진행된 경우 치조골 용해 소견까지 나타날 수 있다.

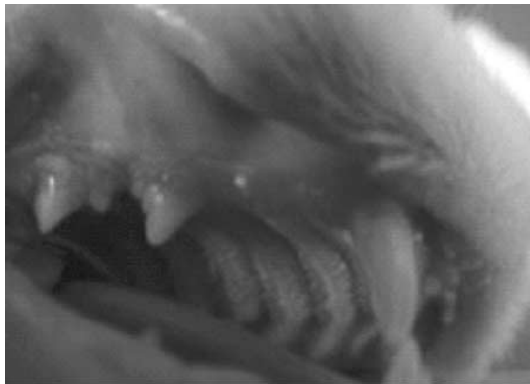혈액검사시 고감마글로불린 혈증이 나타날 수 있으나 특이적이지는 않으며 총단백질을 포함한 기타 항목들 역시 특이적이지는 않다. 조직병리

검사 결과 대개 임파구와 형질 세포의 침윤이 보이는데 이는 모든 만성염증시에 나타날 수 있는 조직병리 소견이므로 확진을 위한 지표로써 사용하기는 힘들다.

신체검사결과 고양이 구내염이 의심되면 고양이 백혈병 바이러스 (FeLV), 고양이 면역결핍 바이러스 (FIV), 고양이 칼리시 바이러스 (FCV)와 같은 바이러스성 질환을 가능한 배제시키는 것이 좋다. 검사가 힘들다면 병력청취와 기타 임상증상을 참고하는 것도 도움이 될 수 있다. 바이러스성 질환일 경우 고양이 구내염에서 주요 치료제로 쓰이는 코티코 스테로이드제제 (Corticosteroids) 사용시 각별한 주의가 필요하기 때문이다.

치료

기본적으로 고양이 구내염은 치료 (cure) 보다는 관리 (control) 개념으로 접근한다. 병인이 완전히 밝혀지지 않고 그만큼 재발이 많은 질환이기 때문이다. 구체적인 치료 방법으로 약물요법과 치아관리, 스케일링, 발치, 이산화탄소 레이저 절제



술 (CO2 Laser ablation) 이 있으며 초기 구내염 (early stomatitis)과 만성 구내염 (established stomatitis), 그리고 난치성 구내염 (refractory stomatitis)에 따라 적절한 방법을 선택해 볼 수 있다.

내과적 치료

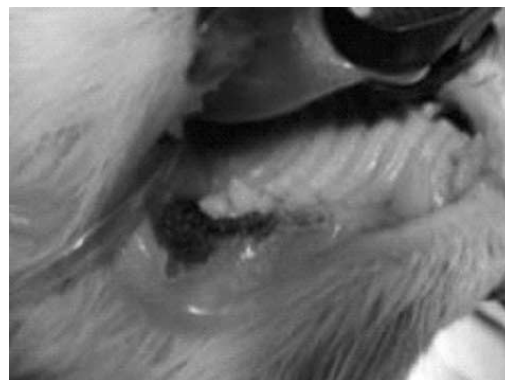- 스테로이드, 항생제, 면역억제제
- 치아관리 (구강소독, 스케일링)
- 비구제성 (non-salvageable) 치아 발치
- 예후 : 40 - 86%에서 호전

발치

- 모든 전구치와 구치의 발치
- 예후
 - 60% : 증상소실
 - 20% : 호전
 - 13% : 추가적인 약물치료 필요
 - 7% : 무반응

이산화탄소 레이저 절제술

- 일반혈액, 혈청검사, 바이러스 질환 검사
- 치아방사선 검사
- 적극적인 스케일링 실시
- 비구제성 치아(non-salvageable) 치아 발치
- 병변부 침윤 마취
 - 50 : 50 = 리도카인 : 부피바케인
- 1차 레이저 절제술 실시
- 4 - 6주 간격으로 재검 후 필요시 추가 절제



- 년 2 - 3회 정도 실시하며 조절
- 예후
 - 70% : 호전
 - 20% : 증상소실

1) 초기 구내염

조기에 진단된 경우 병원 혹은 가정에서의 스케일링, 칫솔질 같은 적절한 치아 예방관리를 통해 증상완화를 기대할 수 있다. 질병 초기에는 만성적인 통증이 상대적으로 적은 편이어서 칫솔질과 같은 방법을 통한 치아관리가 가능하다. 발치가 필요한 치아는 조기에 발치를 해 주는 것이 관리에 도움이 된다. 고양이 치아 관리를 위한 처방식이나 저알리지 사료, 구강 세척용을 희석한 클로르헥시딘 (chlorhexidine) 이나 상품화된 다양한 치아 보존제를 이용하는 것도 효과적이다.

구강내 혐기성균에 대한 항생제 치치가 적절한 관리를 위해 필요하다. 메트로니다졸 (metronidazole 15 - 30mg/kg 1일 2회)을 7 - 10일간 사용할 수 있

다. 메트로니다졸 (metronidazole)은 항균효과 외에도 약간의 항염효과 (anti-inflammatory action)를 가지고 있어 구내염 처치시 1차적으로 사용할 수 있는 항생제이다. 클린다마이신 (clindamycin 3 - 5mg 1일 2회)을 10 - 30일 적용할 수 있으며 경우에 따라 메트로니다졸 (metronidazole)과 합제로 사용하는 것도 가능하다. 이외에 아지스로마이신 (azithromycin), 아목시실린 (amoxicillin), 클라바목스 (amoxicillin/clavulanates), 독시사이클린 (doxycycline), 엔로플록사신 (enrofloxacin)도 사용 가능한 항생제이며 젤 (gel) 타입의 독시사이클린을 치은 주위에 도포하는 것도 구내염 치료와 치석예방에 효과가 있다.

면역 억제 용량으로 사용하는 코티코스테로이드 (corticosteroids)는 치료에 상당한 효과가 있는 것으로 알려져 있으며, 특히 재발하는 구내염 처치시 효과적이지만 장기투약에 대한 부작용에 대해 지속적인 모니터링과 용량 조절이 필요하다. 효능은 실험적으로 텍사메타손 (dexamethasone) > 프레드니솔론 (prednisolone) > 프레드니손

(prednison) 으로 알려져 있으나 일반적으로 경구용 프레드니솔론이 많이 사용되고 있다. 과거 많은 연구가 이루어지지 않은 아자치오프린 (azathioprine)과 같은 다른 면역억제제 사용도 효과를 볼 수 있다는 연구 결과도 최근 발표되고 있다. 특히 아자치오프린 (azathioprin)은 독시사이클린 (doxycycline)과 더불어 바토넬라 속 (*Bartonella spp*) 균에 효과적이라는 보고가 있다. 그 외 트리암시놀론 (triam-cinolone, 개체당 최대 10mg)을 치은하 혹은 피하로 투여하는 방법과 메칠프레드니솔론 (methyl prednisolone sodium succinate)을 사용하는 방법도 있다.

경구용 사이클로스포린 (cyclosporin) 역시 효과를 볼 수 있다. 사이클로스포린은 림프구 (lymphocyte)의 작용을 억제하고 인터루킨 2 (interleukin 2)의 생산을 막는 작용을 한다. 오일 베이스에 2%로 희석해서 사용하며 용량의 사용범위는 비교적 넓은 편이지만 혈중농도와 신장기능에 대한 주기적인 모니터링을 실시하는 것이 필요하다.

알파 인터페론 (alpha interferon) 은 면역조절 효과 (immunomodulating effect)와 항바이러스 작용이 있으며 고양이 백혈병 바이러스 (FeLV)과 고양이 면역결핍 바이러스 (FIV) 감염시 효과가 입증되었다. 바이러스를 완전히 퇴치하는 것은 불가능하지만 임상증상 및 혈액학적으로 호전을 확 인할 수 있다.

알파 인터페론 사용법

여러 가지 사용방법이 있으며 WSAVA 2001 (World Small Animal Veterinary Association World Congress 2001) 에 소개된 방법은 다음과 같다.

- 300만 IU 알파 인터페론 1병을 990ml의 하트만액에 희석한다.
- 멸균된 10ml 병이나 주사기에 소분하고 한 개만 빼고 모두 얼린다.
- 얼리지 않은 알파 인터페론을 다시 990ml의 하트만액에 희석한다.
- 이렇게 만들어진 알파 인터페론 희석액은 1ml에 30 IU 알파 인터페론을 함유한다.
- 희석액을 1ml을 경구로 1일 1회 일주일 투여, 일주일 휴약, 일주일 투여를 반복한다.
- 희석액은 3 - 4개월간 냉장 보관 가능하다.

기타 소의 락토페린 (lactoferrin)을 사용하기도 하는데 이는 면역기능에 문제가 있는 환축에서 호중구의 식작용 (phagocytosis)을 증진시키는 기능을 한다.

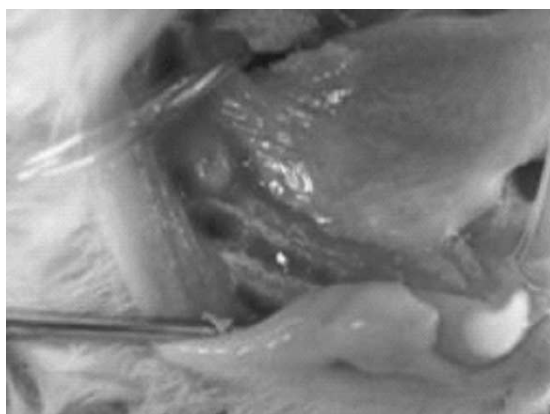
2) 만성구내염

초기 처치에 반응이 없거나 미약하면 만성으로 진행되게 된다. 만성형으로 진행되면 스케일링과 구강관리, 일부 치아의 발치, 스테로이드를 비롯한 면역요법, 항생제 처치 등 모든 보존적 치료 옵션에도 반응이 없으며 구강점막이 라즈베리와 같

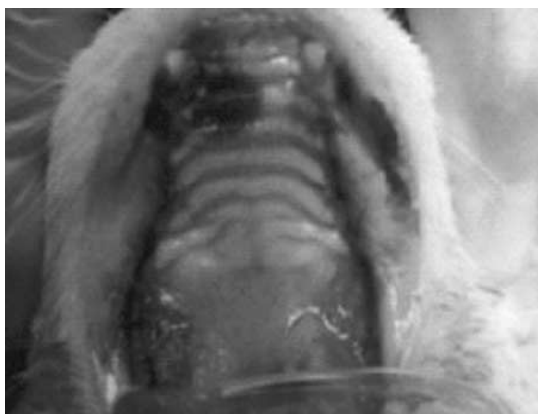주요 약물 정리

Drug	Class	Range	Frequency	Route
metronidazole	antibiotics	15 - 30mg/kg	q12 - 24h	PO
clindamycin	antibiotics	5 - 10mg/kg	q12h	PO
amoxicillin	antibiotics	10 - 20mg/kg	q12 - 24h	PO
clavamox	antibiotics	11 - 22mg/kg	q12h	PO
azithromycin	antibiotics	10mg/kg	q24 × 10 - 21days	PO
enrofloxacin	antibiotics	5mg/kg	q24	PO
prednisolone	anti-inflammatory immunosuppressive	2 - 4mg/kg initially, then 0.5 - 1mg/kg	q 24h×7days, then q48h	PO
methylprednisolone	anti-inflammatory immunosuppressive	20mg/kg	q14days	SC
triamcinolone	anti-inflammatory immunosuppressive	10mg/cat 20mg/cat	once	Subgingival SC
azathioprine	immunosuppressive	0.3mg/kg	q48h	PO
cyclosporin	immunosuppressive	2 - 7.5mg/kg	q12h	PO
interferon	immune stimulant	20 - 40IU/cat	q24h	PO

※ 용량 및 주기에는 다소 차이가 있습니다.



은 질은 빨간 색을 띠게 되고 통증이 더욱 심해진다. 구내염이 견치와 절치까지 확대되지 않았다면 포켓까지 확실히 긁어내는 적극적인 스케일링을 실시한 후 구강 방사선 사진 촬영을 실시하고 모

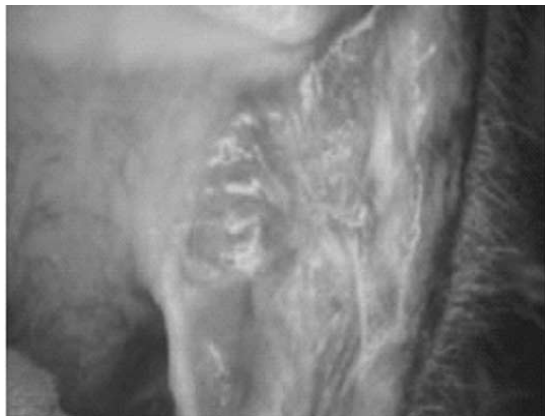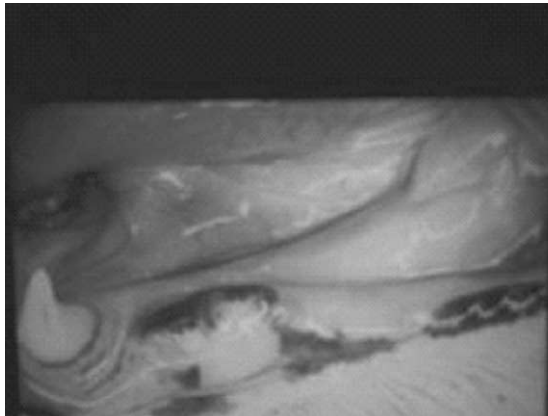


든 전구치와 구치에 대해 발치를 실시한다. 구강 방사선 사진은 치근에 문제가 있는 치아를 찾아낼 뿐 아니라 발치후 치근이나 치관을 남기지 않고 적당한 깊이로 확실히 발치했는지를 확인하기 위

해서도 사용된다. 발치 후 이틀 (socket)을 확실히 긁어내어 인대와 시멘트등 잔존물을 완전히 제거하고 발치한 부분은 봉합하여 완전히 덮어 주어 추가적인 염증진행을 막도록 해야 한다. 가능하다면 이산화탄소 레이저 절제술을 병행한다.

3) 난치성 구내염

앞서 기술한 모든 방법에도 반응이 없는 구내염



이 해당되며 이 경우 부분적인 구강절제술과 식이요법을 병행하는 방법까지도 고려해야 한다. 다른 방법으로는 전구치와 구치외에 구강내의 모든 치아를 제거하고 건강한 치조골이 확인될 때까지 이틀을 긁어낸 후 이산화탄소 레이저 요법을 병행하는 방법이 있다. 이산화탄소 레이저 요법은 병변에 따라 3 - 8주 간격으로 반복하며 이때 피록시캄 (piroxicam) 혹은 멜록시캄 (meloxicam)과 같은 비스테로이드성 소염제나 오피오이드 (opioids)계 약물을 이용한 적절한 진통처치가 필요하다.

요약

고양이 구내염의 처치 방법은 상당히 많고 그에 대한 논란도 많다. 그 만큼 병인이 확실히 밝혀져 있지 않다는 반증이기도 하지만 모두가 기본적으로 인정하는 사항은 염증을 조절하는데 있어 가장 중요한건 구강상태 청결히 유지시키야 한다는 점이다. 질환의 정도에 따라 차이는 있겠지만 가정에서의 관리뿐만 아니라 3~6개월 주기로 수의사의 전문적인 치아관리가 필요하며 상황에 맞는 적절한 약물요법과 발치술이 병행되어야 한다. 주로 인의 연구에 기초를 두고 있지만 자연식, 날고기, 채식과 같은 식이요법을 통한 관리 방법도 최근에는 제안되고 있다.

일반적인 전기소락술은 그 자체로 조직의 부종과 염증을 유발할 수도 있지만 외국의 경우 이산화탄소 레이저를 통한 절제술로 성공적으로 관리된 사례가 점점 늘어나고 있으며 국내에도 임상적 변이 확대되면 점차 가능해질 것으로 생각된다.

모든 방법이 실패한 경우 발치술을 시행해야 하며 가장 원위부 치아에서 정중 방향으로 상황에 따라 실시한다. 아주 심한 경우 모든 치아에 대한 발치술과 심지어는 부분적인 구강절제술까지 고려해야 하는데 이는 솔직히 비상식적인 방법으로 비춰지기도 하지만 결과적으로 세균 및 염증을 감소시켜 환축의 통증을 완화시키는데

도움이 된다.

다시 한번 강조하지만 고양이 구내염은 현재까지 병인이 명확하지 않고 재발이 잦은, 치료보다는 관리를 요하는 질환임을 주지해야하며 지속적인 검진을 통해 상황에 맞는 적절한 처치가 꾸준히 필요하다. **대수**

