

## 저위교합 유구치에서의 공간확장술을 이용한 외과적 접근

방석윤 · 김은정 · 김현정 · 김영진 · 남순현

경북대학교 치과대학 소아치과학교실

### 국문초록

저위교합이란 능동적 맹출기 동안이나 이후 해당치아의 교합면 방향으로의 성장이 멈추어 다른 치아들보다 하방에 존재하는 것을 말한다

저위교합치의 결과로 침하치의 만기잔존, 부정교합, 증가된 치아우식 감수성과 치주질환의 가능성, 계승치의 이동 등이 나타날 수 있다. 따라서 조기진단 및 적절한 처치가 필요하다.

저위교합치의 치료는 저위교합 정도나 후속 영구치의 발육정도에 따라 보존에서 발치까지 다양하다. 영구 계승치가 없거나 부분적인 침하치가 치주적으로 건전한 경우, 공간문제를 발생하지 않는 경우 보존적인 접근이 추천되기도 한다. 그러나 계승치가 존재하고 맹출이 지연되는 경우, 국소적인 염증반응과 관련되는 경우, 교정적인 치료가 필요한 경우에는 발거가 필요할 수도 있다.

특히 저위교합된 유구치의 상방으로 인접치가 경사되어 악궁장경에 문제를 초래할 위험이 있는 경우 외과적인 발치가 필요할 수도 있으며 경사가 심한 경우 발치를 위한 외과적 접근이 힘들 수 있다.

심하게 경사된 인접치로 인하여 저위교합치의 외과적 발거가 힘든 환아에서 가철성 교정장치를 이용하여 공간확보를 선행하였으며 보다 용이하게 치아를 발거할 수 있었다.

**주요어** : 저위교합, 악궁길이의 감소, 외과적 발치, 공간확보

### 1. 서 론

저위교합이란 치아가 출은이후 유착 등의 원인으로 맹출이 정지되어 주위조직이 정상적으로 성장함에 따라 정상교합보다 낮아진 상태를 말하며 다른 용어로 secondary retention, ankylosis, submersion, hypotrusion, reimpaction, reclusion, secondary infraposition 등으로 불리우고 있다.

저위교합치는 나이, 인종에 따라 1.3~38.5%의 다양한 발병율을 보이고 있으며<sup>1,2)</sup> 안면부 성장이 활발한 8~9세에 발병율이 증가한다고 알려져 있으며<sup>3)</sup> 하악 제 1유구치, 하악 제 2유구치, 상악 제 1유구치, 상악 제 2유구치 순으로 호발한다<sup>4)</sup>. 이로 인해

저위교합치의 만기잔존, 부정교합, 증가된 치아우식의 감수성, 계승치의 이동, 악궁길이의 감소 등의 문제점을 야기한다<sup>3,5-10)</sup>.

저위교합치의 치료는 저위교합 정도나 후속 영구치의 발육정도에 따라 보존에서 발치까지 다양하다. 영구 계승치가 없거나 부분적인 침하치가 치주적으로 건전한 경우, 공간문제를 발생하지 않는 경우 보존적인 접근이 추천되기도 한다. 그러나 계승치가 존재하고 맹출이 지연되는 경우, 국소적인 염증반응과 관련되는 경우, 교정적인 치료가 필요한 경우에는 발거가 필요할 수도 있다. 저위교합된 유구치의 상방으로 인접치가 경사되어 악궁장경에 문제를 초래할 위험이 있는 경우 외과적 발치가 필요할 수도 있으며 경사가 아주 심할 경우 외과적 발치를 위한 접근이 힘들 수 있다.

본 증례는 심각한 저위교합을 보이는 환아들에서 발치계획이 세워졌지만 후방의 영구치가 심하게 근심경사되어 접근이 힘든 경우 공간확보를 선행함으로써 보다 쉬운 접근을 얻을 수 있었기에 이를 보고하는 바이다.

교신저자 : 남 순 현

대구 중구 삼덕 2가 50번지  
경북대학교 치과대학 소아치과학교실  
Tel : 053-420-5961  
E-mail : shnam@mail.knu.ac.kr

Ⅱ. 증례보고

〈 증례 1 〉

하악 좌측 구치부의 맹출장애를 주소로 내원한 6세 여자 환아로 전신병력은 없었으며 임상 소견상 하악 좌측 제 2유구치의 치은면까지 내려간 저위교합과 인접한 제 1대구치의 근심경사로 인한 치열궁 장경의 소실을 보이고 있었다(Fig. 1). 방사선 사진상 계승 영구치가 약간 전방으로의 위치이상을 보이고 있었으며 대합치의 정출이 관찰되었다(Fig. 2). 발치를 계획하였지만 근심경사된 제 1대구치로 인해 접근이 어려워 먼저 가철성 교정장치를 이용하여 공간확장술을 시행하였다(Fig. 3). 장치를 장착하고 7개월 후 발치를 위한 충분한 공간이 확보되어 저위교합된 하악 좌측 제 2유구치의 외과적 발치를 시행하였으며 공간유지장치를 장착하였다(Fig. 4). 발치 후 1년 5개월동안 후속 영구치의 정상적인 맹출과정을 관찰할 수 있었고 현재 주기적인 검진을 시행하며 제 2소구치의 맹출을 기다리는 중이다.

〈 증례 2 〉

9세 남자 환아로 상악의 과잉치를 주소로 본원에 내원하였다. 전신병력상 특이소견을 보이지 않았으며 임상적 및 방사선학적 소견상 상하악 우측 제 1대구치의 근심경사와 하악 우측 제 2유구치의 저위교합, 상악 좌측 제 1대구치의 이소맹출을 관찰할 수 있었으며 상악 우측 측절치의 쌍생치도 볼 수 있었다(Fig. 5, 6). 저위교합된 하악 우측 제 2유구치의 발치를 계획하였지만 후방치아의 너무 심한 근심경사로 외과적 접근이 힘들었고 공간확장을 위한 장치도 사용하기 어려워 하악 우측 제 1유구치를 발치하여 얻은 공간을 이용하여 간격획득장치를 제작하였다(Fig. 7). 9개월 후 발치를 위한 충분한 공간이 확보되어 발치를 시행하였다. 먼저 국소마취 시행 후 충분한 시야확보를 위해 판막을 거상하였다. 저위교합된 유구치의 직하방에 후속 영구치가 위치하고 있었기 때문에 유구치를 절단하여 발거하였다. 1주일 후 발사를 시행하였고 수술부위의 정상적인 치유양상을 관찰할 수 있었다. 이후 공간유지장치를 장착하고 정기검진을 시행하였다. 발치 6개월 후인 최근의 방사선 사진에서 후속 영구치의 정상적인 맹출과정을 관찰할 수 있었다(Fig. 8).

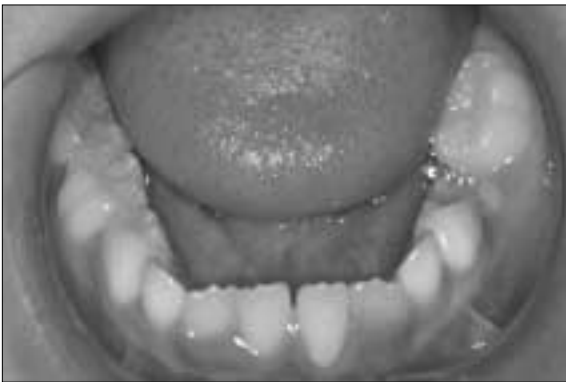

Fig. 1. Intra-oral view

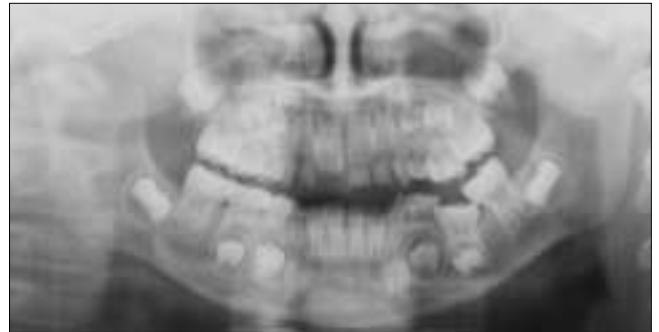

Fig. 2. Panoramic view

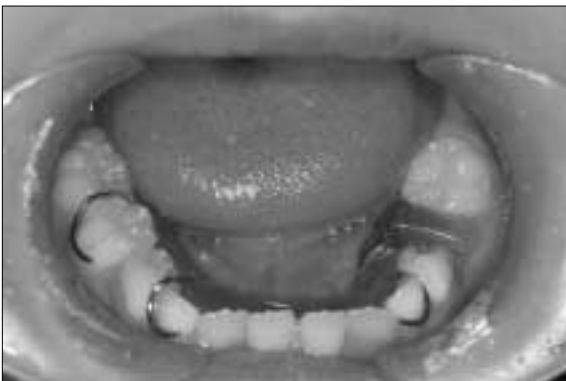

Fig. 3. Placement of space regainer before extraction of infraoccluded teeth

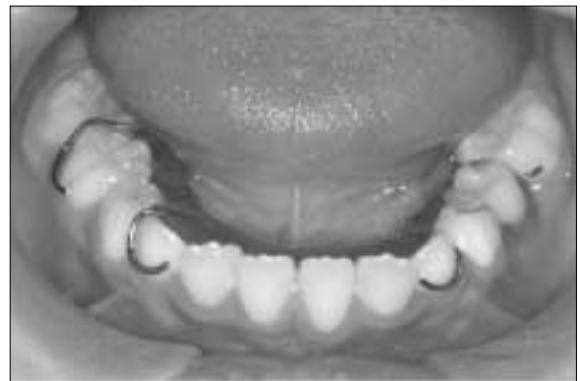

Fig. 4. Placement of space maintainer after surgical extraction

〈 증례 3 〉

치아가 이상하게 맹출한다는 것을 주소로 내원한 7세 남자 환아로 임상적 및 방사선학적 검사에서 하악 우측 제 2유구치의 저위교합 및 하악 우측 제 1대구치의 근심경사와 유치열에 다수의 치아우식이 관찰되었다(Fig. 9, 10). 저위교합된 하악

우측 제 2유구치는 기존의 우식으로 인한 수복물이 관찰되었다. 공간확장장치를 8개월간 사용하여 충분한 공간확보 후 외과적 발치를 하였고 발치 후 후속 영구치 맹출공간을 위해 추가적인 공간확장술이 계획되었으나 환아가 더 이상 내원하지 않아 치료가 종료되었다(Fig. 11, 12).

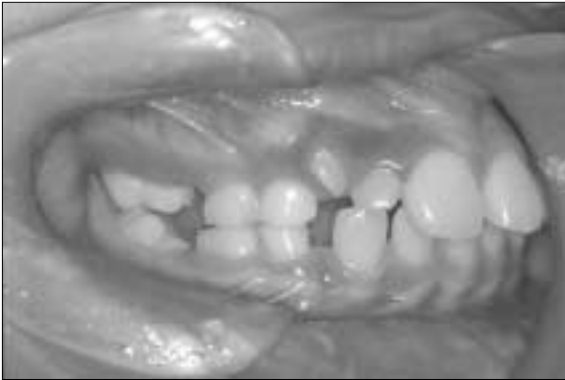

Fig. 5. Intra-oral view

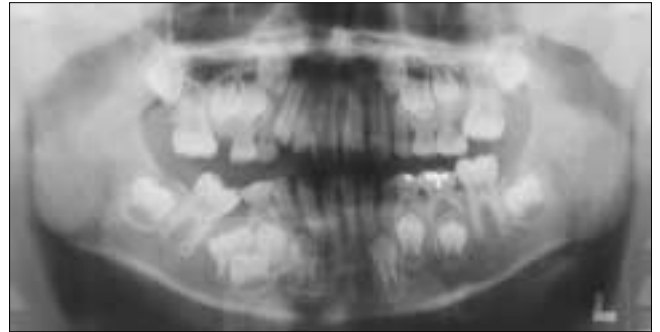


Fig. 6. Panoramic view

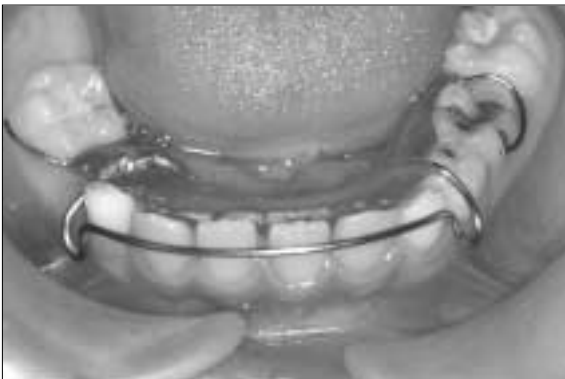


Fig. 7. Placement of space-regainer

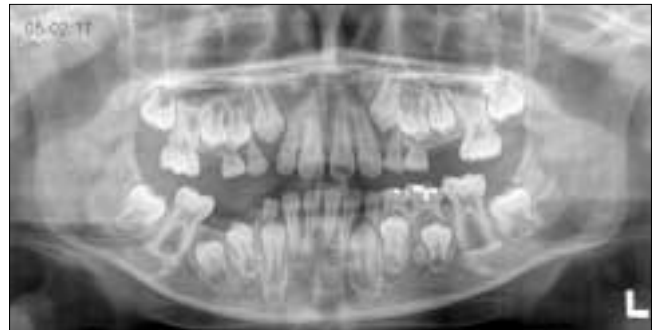

Fig. 8. Panoramic view of 6 months after extraction

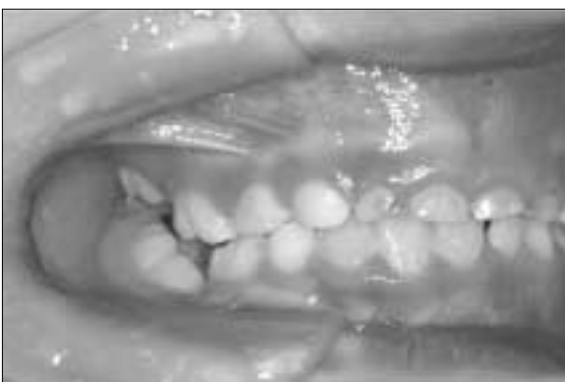

Fig. 9. Intra-oral view

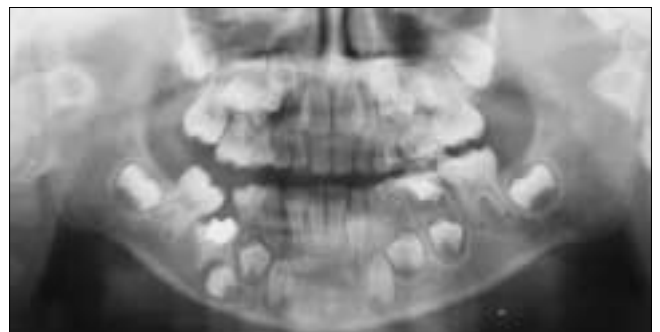


Fig. 10. Panoramic view

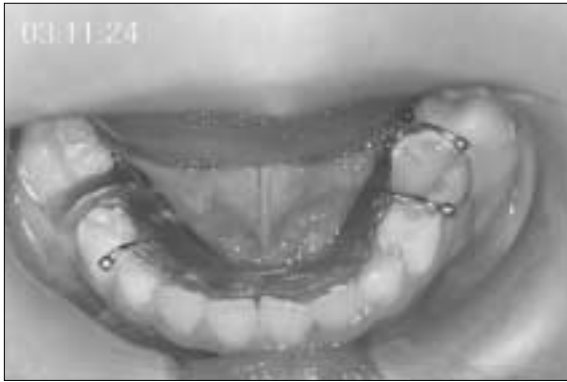


Fig. 11. Placement of space-regainer

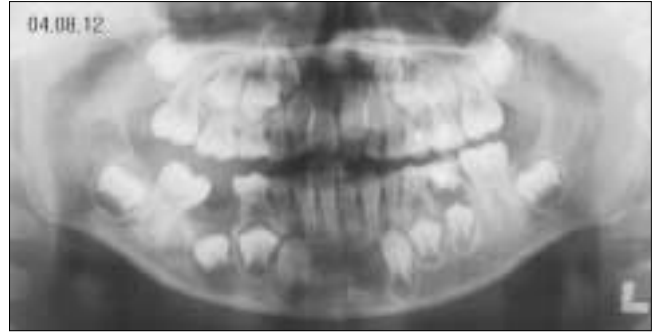


Fig. 12. Panoramic view of 1 week after extraction

### Ⅲ. 총괄 및 고찰

저위교합의 발생빈도<sup>1,2)</sup>는 1.3~38.5%로 다양하게 보고되는데 이는 표본의 연령, 진단기준, 인종적 차이와 관련이 있다. 저위교합은 3세의 어린 환자에서도 관찰되지만 안면부 성장이 증가하는 8~9세에 가장 발병율이 높다<sup>2)</sup>.

저위교합의 발생에 대해 Biederman<sup>5)</sup>은 유치에서 영구치의 10배, 하악에서 상악의 2배 더 호발한다고 하였다. Messer와 Cline<sup>6)</sup>는 발생빈도는 하악 제 1유구치가 하악 제 2유구치보다 높지만 제 1유구치는 대부분 저위교합의 정도가 심하지 않고 정상적으로 탈락하므로 임상적으로는 제 2유구치의 발생빈도가 더 높아 보인다고 설명하였다.

저위교합의 원인은 아직 명확하게 밝혀지지는 않았지만 유착이 가장 큰 원인이라 생각되고 있다. 그 외에도 맹출력의 부족, 치근막의 대사장애, 외상, 국소적 수직 골 성장의 부족, 국소감염, 비정상적인 혀의 압력, 유전 등이 원인으로 생각되고 있다<sup>1,11-13)</sup>.

저위교합된 유구치는 대부분 정상적으로 탈락하지만 주기적 검진 없이 방치할 경우 여러 가지 합병증이 발생할 수 있다. 저위교합된 유구치가 만기잔존될 수 있고 저위교합이 계속적으로 진행되면서 발치의 난이도가 증가하며 심할 경우 외과적 발치가 필요할 수 있다. 후속 영구치가 지연맹출 또는 매복될 수 있으며 비정상적인 맹출로를 보일 수 있고 치근발육의 비정상, 소구치의 맹출시 회전이 나타날 수 있다. 부정교합, 인접치의 우식이나 치주질환, 부족한 치조골 성장으로 인한 치근면의 노출, 후속 영구치를 지지해 주는 치조골의 감소, 인접치의 경사와 이로 인한 악궁장력의 감소, 대합치의 정출 역시 나타날 수 있다<sup>3,5-10)</sup>.

진단을 위해 육안적 검사, 타진검사 및 동요도검사, 방사선학적 검사 등이 이용될 수 있다<sup>15,19)</sup>. 육안적 검사에서 Brearley와 Mckibben<sup>4)</sup>은 저위교합을 경도의 저위교합(교합면이 원래 교합평면의 1mm 하방), 중등도의 저위교합(교합면이 인접치의 접촉점 수준), 중증의 저위교합(교합면이 인접치의 치간 치은 또는 그 하방에 존재하는 경우)의 세단계로 분류하였다. 타진검사 및 동요도 검사에서 유착이 치근면의 10% 미만인 경우 타

진음이 둔하고 동요도도 정상이지만 치근면의 10~20%에 유착이 존재하는 경우 검사 치아의 50% 정도에서 타진음이 높고 동요도도 비정상이며 유착이 치근면의 20% 이상인 경우 타진음이 높은 기계음이고 동요도를 보이지 않게 된다. 방사선 사진 상에서 유착은 극소수에서 관찰된다. 그러나 여러 연구에서 저위교합치에서 유착부위가 치근면의 78~100%에 달한다고 보고되고 있다<sup>11,14)</sup>.

치료방법<sup>15,16)</sup>으로는 먼저 저위교합치가 별다른 문제를 야기하지 않는 경우 주기적인 관찰을 시행하는데 이는 대부분의 유착치가 정상적으로 탈락한다는 연구에 기인한다<sup>1)</sup>. 유착치의 계승치가 없으면서 유착의 발생이 늦게 시작된 경우나 계승치의 존재유무에 관계없이 미맹출된 제 1대구치의 맹출유도가 필요한 경우 전장관이나 복합레진 수복을 해줄 수 있고 저위교합치가 심각한 우식 등으로 유지가 불가능한 경우나 후속 영구치의 맹출을 방해하는 경우 발치를 할 수 있으며 인접치의 경사를 야기했을 경우는 발치 후 공간확보를 시행할 수 있다. 발치는 가능하면 제 1대구치의 맹출 이후 하는 것이 추천된다<sup>11)</sup>. 인접치의 경사는 저위교합치의 28~43%에서 관찰되는데 경사가 너무 심할 경우 외과적 발치를 위한 접근이 아주 어려울 수 있다<sup>4,6,8,17,18)</sup>.

본 증례들에서도 저위교합된 유구치로 인한 인접치의 우식, 대합치의 정출, 후방 영구치의 근심경사 및 후속 영구치의 맹출 방향의 이상 등이 관찰되었다. 또한 저위교합된 유구치 주변의 조직들이 성장하면서 상대적으로 낮아진 치조골은 음식물의 압입 및 이로 인한 치주질환을 보이고 있었다. 증례들에서 공통적으로 보여지는 후방 영구치의 심각한 근심경사는 발치를 위한 외과적 접근을 어렵게 하고 있었다. 이러한 증례들은 발치 후에도 후속 영구치 맹출공간을 위한 공간확보가 꼭 필요한 경우이므로 발치를 위한 공간을 확보하기 위해 공간확보를 선행하였다. 가철성 교정장치를 착용하고 5일에 한번씩 장치를 활성화시킬 것을 보호자에게 설명하였다. 장치를 사용하지 6~8개월만에 발치를 위한 만족할만한 공간을 얻을 수 있었으며 후속 영구치의 손상을 최소로 하면서 발치를 할 수 있었다. 심각한 인접치의 경사를 보이는 경우 외과적 발치 이전에 공간확보를 선행

하는 것이 술자나 환자 모두에게 보다 쉽고 편안한 치료를 할 수 있도록 한다고 사료된다.

#### Ⅳ. 요약

혼합치열기 아동에서 주로 발견되는 저위교합치는 발육 중인 치열에 여러 가지 장애를 일으킬 수 있다. 저위교합치는 대부분 정상적으로 탈락된다. 그러나 주기적인 검진 없이 방치된 저위교합치는 외과적인 발치를 필요로 할 수 있다. 본 증례의 경우 악궁길이의 감소가 심하여 발치를 위한 접근이 어려웠기 때문에 외과적 발치 이전에 공간확보를 선행하였다. 공간확장장치를 사용한지 6~8개월 후 발치를 위한 충분한 공간이 확보되었고 만족할만한 결과를 얻을 수 있었다.

#### 참고문헌

1. Douglass J, Tinanoff N : The etiology, prevalence, and sequelae of infraclusion of primary molars. *J Dent Child*, 58:481-483, 1991.
2. Altay N, Cengiz SB : Space-regaining treatment for a submerged primary molar: a case report. *Int J Pedi Dent*, 12:286-289, 2002.
3. Krakowiak FJ : Ankylosed primary molars. *J Dent Child*, 45(4):288-292, 1978.
4. Brearley LJ, Mckibben DH : Ankylosis of primary molar teeth : I. Prevalence and characteristics II. Longitudinal study. *J Dent Child*, 40:54-63, 1973.
5. Biederman W : Etiology and treatment of tooth ankylosis. *Am J Orthodont*, 48:670-684, 1962.
6. Messer LB, Cline JT : Ankylosed primary molars: results and treatment recommendations from an eight-year longitudinal study. *Pediat Dent*, 2(1):37-47, 1980.
7. Andlaw RJ : Submerged deciduous molars: a review, with special reference to the nationale of treatment. *J Int Assoc Dent Child*, 5:59-66, 1974.
8. Lamb KA, Reed MW : Measurement of space loss resulting from tooth ankylosis. *J Dent Child*, 35:483-486, 1968.
9. Silling G, Keller JG, Feingold M : Retained primary teeth: their effect on developing occlusions. *J Dent Child*, 46:296-299, 1979.
10. Adams TW, Mabee ME, Browman JR : Early onset of primary molar ankylosis: report of a case. *J Dent Child*, 48:447-449, 1981.
11. Raghoobar GM, Boering G, Stegenga B, et al. : Secondary retention in the primary dentition. *J Dent Child*, 58:17-22, 1991.
12. Mancini G, Francini E, Vichi M, et al. : Primary tooth ankylosis: Report of case with histological analysis. *J Dent Child*, 62:215-219, 1995.
13. Ertugrul F, Tuncer AV, Sezer B : Infraclusion of primary molars: A review and report of a case. *J Dent Child*, 69:166-171, 2002.
14. Thornton M, Zimmermann ER : Ankylosis of primary teeth. *J Dent Child*, 31:120-126, 1964.
15. 장미라, 최병제, 이병갑 등 : 유착 유구치의 처치에 관한 증례보고. *대한소아치과학회지*, 24:590-596, 1997.
16. 이창윤, 김신 : 저위교합 유구치에 관한 임상적 고찰. *대한소아치과학회지*, 22:469-474, 1995.
17. Kurol J, Koch G : The effect of extraction of infraoccluded deciduous molars: A longitudinal study. *Am J Orth*, 87:46-55, 1985.
18. Kurol J, Thilander B : Infraocclusion of primary molars with aplasia of the permanent successor. *Angle Orth*, 54:283-294, 1984.
19. Andersson L, Blomlof L, Lindskog S, et al. : Tooth ankylosis : Clinical, radiographic and histological assessments. *Int J Oral Surg*, 13:423-431, 1984.

Abstract

SURGICAL APPROACH TO THE INFRAOCCLUDED TEETH BY USING  
SPACE REGAINING TREATMENT

Seok-Yun Bang, Eun-Jung Kim, Hyun-Jung Kim, Young-Jin Kim, Soon-Hyeun Nam

*Department of Pediatric Dentistry, College of Dentistry, Kyungpook National University*

Infraclusion may be defined as teeth that stop their relative occlusal movement in the dental arches during or after the period of active eruption and then remain under the occlusal plane.

Delayed exfoliation, malocclusion, increased susceptibility to dental caries and periodontal disease of both the neighboring teeth and retained molar, and dislocation of the successor are the consequences of infraclusion of primary molars. Therefore, early diagnosis and appropriate treatments are necessary.

The therapeutic approach of the infracluded teeth varied from preservation to extraction. The teeth with simple infraclusion without any signs of interference with occlusal and jaw development may be examined periodically with follow-up check and radiographically. However, if the infracluded tooth interferes with normal eruption of successor or shows any sign of delayed resorption, or the tipping of adjacent teeth or supraeruption of opposing teeth is expected, the teeth inflicted should be extracted and appropriate measures should be provided in order to maintain the normal development of occlusion and dentition.

The adjacent teeth which have been collapsed over a infracluded deciduous teeth can disturb the arch length perimeter. In such cases, surgical approach might be necessary, although it would be difficult when teeth are severely leaned.

However, an easier surgical access have been obtained by space regaining procedures, in young patients whose arch length has been shortened due to the infracluded teeth.

**Key words** : Infraclusion, Decreased arch length perimeter, Surgical extraction, Space-regaining