

Leflunomide에 의한 약물유발 간질성 폐렴 1예

한림대학교 의과대학 내과학교실

이정화, 천원석, 서영일, 엄광석, 장승훈, 반준우, 김동규, 정기석

A Case of Interstitial Pneumonitis Caused by Leflunomide

Jung Hwa Lee, M.D., Won Seok Cheon, M.D., Young Il Seo, M.D., Kwang-Seok Eom, M.D., Seung Hun Jang, M.D., Joon-Woo Bahn, M.D., Dong-Gyu Kim, M.D., Ki-Suck Jung, M.D., Ph.D.

Hallym University College of Medicine, Department of Internal Medicine

Leflunomide is a new disease modifying anti rheumatic drug (DMARD) for the treatment of active rheumatoid arthritis. Its mechanism of action differs from other DMARDs in that it inhibits the de novo pyrimidine synthesis by inhibiting dihydroorotate dehydrogenase and therefore prevents the proliferation of activated lymphocytes.

As it has been prescribed worldwide, there is a great deal of much concerns regarding its potential adverse effects. Because leflunomide has an active metabolite with a long elimination half-life of approximately 2 weeks, serious adverse reactions may occur even after the leflunomide treatment has been stopped. The profile of serious reactions includes liver dysfunction, hematological disorders, severe skin reactions and respiratory dysfunction. Respiratory dysfunctions with leflunomide therapy are very rare and its incidence is lower than that of methotrexate therapy.

However, there are reports in Japan showing that 5 patients died of interstitial pneumonitis and another 11 patients developed serious lung complications associated with leflunomide. This suggests the possibility of fatal respiratory toxicity of leflunomide. There are no reports of interstitial pneumonitis associated with leflunomide in Korea. We report a case of a 62-year old woman who developed interstitial pneumonitis, which might have been induced by leflunomide during the treatment of rheumatoid arthritis. (*Tuberc Respir Dis* 2005; 58:83-88)

Key words : Leflunomide, Interstitial pneumonitis, Rheumatoid arthritis, Methotrexate

서 론

Leflunomide는 최근에 개발된 항류마티스 약물(disease modifying antirheumatic drug; DMARD)이다. 이 약물은 dihydroorotate dehydrogenase를 억제하여 pyrimidine 생합성을 저해함으로써 활성화된 림프구의 증식을 억제한다¹. 기존의 항류마티스 약물인 methotrexate나 sulfasalazine과 비교하여 대등하거나 우수한 치료 결과를 보이고 내약력 또한 우수하여 활동성 류마티스관절염에 널리 사용됨에 따라 부작용에 대한 관심 또한 증가하고 있다.

2상 및 3상 임상시험에서 leflunomide 사용 후 간독

성과 피부독성, 조혈기능부전, 위장관계 증상이 경한 정도에서 치명적인 경우까지 보고된 바 있다. 호흡기계 부작용으로는 시판후 조사에서 치명적인 간질성 폐렴이 드물게 보고되고 있는데, 최근 일본에서의 보고에 의하면 3,400명의 약물 사용자 중에서 16예의 간질성 폐렴이 발생하여 5명이 사망하였다².

저자들은 methotrexate 및 prednisolone을 수년간 복용하던 활동성 류마티스 관절염 환자에서 leflunomide 사용 후 5개월만에 발생한 간질성 폐렴 1예를 경험하여 문헌 고찰과 함께 보고하는 바이다.

증 례

환 자 : 이OO, 여자 62세

주 소 : 3일간의 발열과 기침

현병력 : 환자는 4년전부터 류마티스관절염과 골다공증으로 치료받았으며, 4년전부터 methotrexate 15 mg/week와 prednisolone 7.5 mg/day를 투여받았고, 5개월전부터 leflunomide 10 mg/day를 복용했다. 내

Address of correspondence : **Ki-Suck Jung, MD, Ph.D.**
Department of Internal Medicine, Pulmonology-
Allergy Center, Hallym University Sacred Heart
Hospital, #896, Pyungchon-dong, Dongan-gu,
Anyang-si, Gyeonggi-do, 431-070, Republic of Korea
Phone : 031-380-3717 Fax : 031-380-3973
E-mail : pulmoks@hallym.ac.kr
Received : Nov. 5. 2004
Accepted : Dec. 15. 2004

원 3일전부터 미열, 오한과 마른기침이 있어 본원 류마티스 내과를 방문하였다.

과거력 : 20년전 위하수증으로 위아전적출술을 시행하였다.

사회력 : 흡연이나 음주는 하지 않았고 주부였다.

가족력 : 특이사항 없었다.

이학적 소견 : 내원 당시 혈압 100/60 mmHg, 맥박수 108 회/분, 체온 40.3 °C, 호흡수 24 회/분이었으며 의식은 명료하였다. 흉부청진에서 양측 폐하부에 수포음이 들렸고 심음은 정상이었다.

방사선소견 : 단순 흉부 촬영에서 양측 폐하엽에 폐침윤이 있었고 양측 폐 전역에 미세한 간유리 음영 증가가 있었다.

검사실소견 : 혈액검사에서 백혈구 8,300 /mm³ (호중구 83.5%, 림프구 10.6%, 단핵구 4.7%, 호산구 1%), 혈색소 12.1 g/dL, 혈소판 186,000 /mm³이었다. C-반응성 단백질은 40.8 mg/L, 적혈구 침강속도는 36 mm/hr로 다소 증가되어 있었다. 생화학적 검사에서 AST/ALT 56/37 IU/L, LDH 703 IU/L이었고 총 빌루빈 0.6 ml/dL이었다. 항핵항체는 1:80 양성이었고 류마티스유사인자는 1,040 IU/ml로 증가되어 있었다.

치료 및 임상경과 : 지역사회획득폐렴의 가능성이 있어 항생제 ampicilline/sulbactam을 투여하기 시작하였으며 leflunomide와 methotrexate투여는 중단하였다. 입원 3일째 환자는 호흡곤란과 흉막성 흉통을 심하게 호소하였고 동맥혈가스분석 결과 pH 7.442, PaCO₂ 24.2 mmHg, PaO₂ 36.7 mmHg, HCO₃⁻ 16.3 mmol/L, SaO₂ 65%로 심한 저산소증을 보였다. 단순 흉부 촬영에서 양측 폐 전역에 폐경화, 미만성 간유리 음영, 간질 음영이 뚜렷이 증가되었다(Fig. 1-A). 흉부 전산화단층촬영에서도 양측 폐 전역에 미만성 간유리 음영증가가 있었다(Fig. 1-B). Leflunomide 사용으로 인한 약물유발 간질성 폐렴의 가능성을 고려하여 methylprednisolone 1mg/kg 하루 4회 주사하면서 항생제는 piperacilline/tazobactam 과 vancomycin 병합요법으로 전환하였으며 항진균제나 항바이러스제제는 투여하지 않았다. 폐렴의 원인 진단을 위해 혈액 및 객담 배양 검사를 시행하였으나 원인균을 동정하지 못하였고 미코플라스마

항체 및 레기오넬라 항체역가도 정상이었다. 기관지 내시경검사로 우중엽에서 기관지폐포세척과 경기관지 폐생검을 시행하였는데 기관지폐포세척액의 세포분획은 호중구 14%, 림프구 78%, 호산구 0%, 대식세포 8%로 림프구가 우세하였고, 일반세균, 곰팡이, 결핵균은 발견되지 않았다. 또한 Pneumocystis jiroveci 검출을 위해 기관지폐포세척액 및 폐조직에서

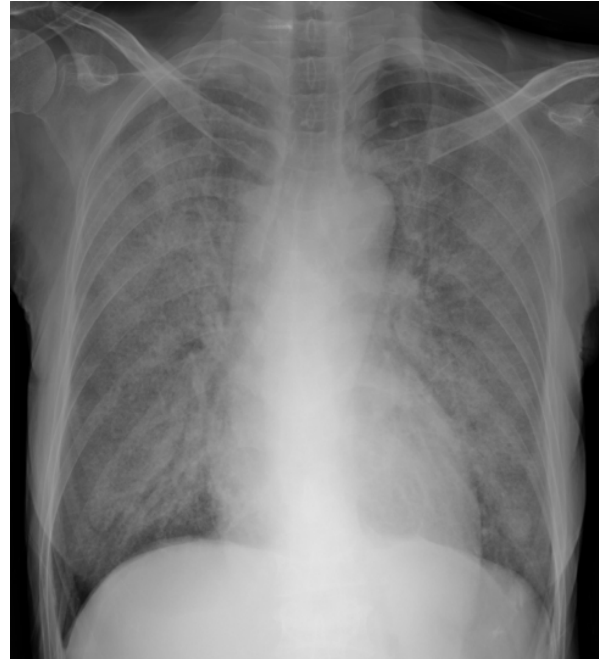


Figure 1A. Chest X-ray at hospital day 3 shows diffuse ground-glass opacities, pulmonary infiltration and increased interstitial markings in both whole lung fields.

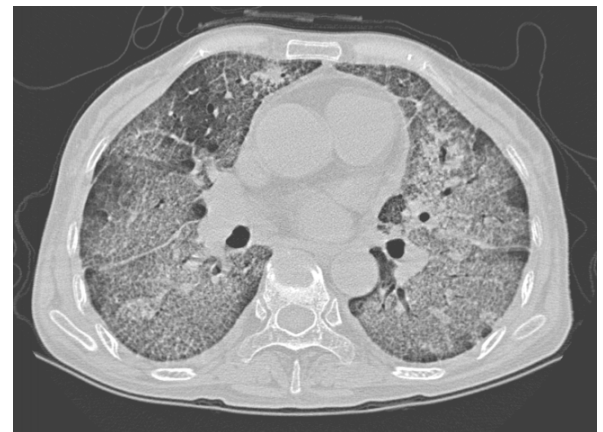

Figure 1B. Chest CT scan at hospital day 3 shows diffuse ground-glass opacities in both whole lung field consistent with drug induced interstitial pneumonitis.

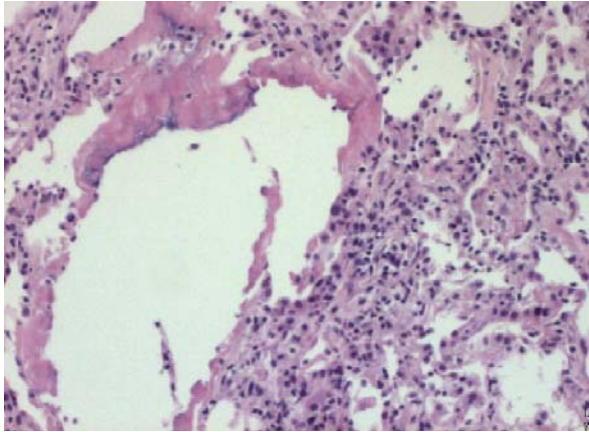


Figure 2 Infiltration of mixed inflammatory cells along interalveolar septae and pink amorphous material in alveoli is seen on this section obtained through transbronchial lung biopsy (H&E *100)

Gomori Methenamine Silver 염색을 시행하였으나 음성이었고 거대세포바이러스와 같은 바이러스도 검출되지 않았다. 경기관지 폐생검에서 얻어진 폐조직의 병리소견은 폐포간 중격을 따라 비특이적 염증세포침윤 및 폐포내 분홍색의 비정형 물질 침착 외에는 특이소견이 없었다(Fig. 2). 기계호흡과 스테로이드 사용 3일 후에 촬영한 흉부 방사선 검사에서 미만성 폐침윤은 여전히 일부 폐변연부를 제외한 양쪽 폐에 있었으나 많이 호전되었고(Fig. 3- A), 기계호흡 5

일후에는 양측 폐하엽의 국소적 폐침윤만 남아 있어 기계호흡 이탈과 발관이 가능하였다(Fig. 3-B).

발관이후 3일간 환자 상태는 안정적이었으나 4일째 좌하엽에 폐침윤이 새로 생기기 시작하면서 말초혈액 검사에서 백혈구 $20,300/mm^3$ (호중구 86%)로 증가되고 고열이 발생하였다. 이후 40℃ 이상의 고열을 동반하여 항생제는 piperacilline/tazobactam을 meropenem으로 전환하고 vancomycin은 유지하였다. 그러나 양측 폐전역으로 폐렴이 급속히 진행하면서 환자는 다 장기부전으로 제 15 병일에 사망하였다.

고 찰

Leflunomide는 1998년 미국 식품의약품 안전청의 승인 이후 활동성 류마티스관절염 환자의 치료에 쓰이고 있는 새로운 항류마티스약물이다. 이 약물은 활동성 대사산물인 A77-172로 변환되어 dihydroorotate dehydrogenase를 억제함으로써 pyrimidine생합성을 저해함으로써 ribonucleotide양이 적을 때 활성화되는 proto-oncogene인 p53을 통하여 림프구의 활성화를 억제한다^{1,3}. 즉 leflunomide는 류마티스관절염에서 활성화된 비정상적 림프구의 증식을 억제하여 치료효과를 가진다¹. A77-172는 대부분 혈장 단백질에 결합하

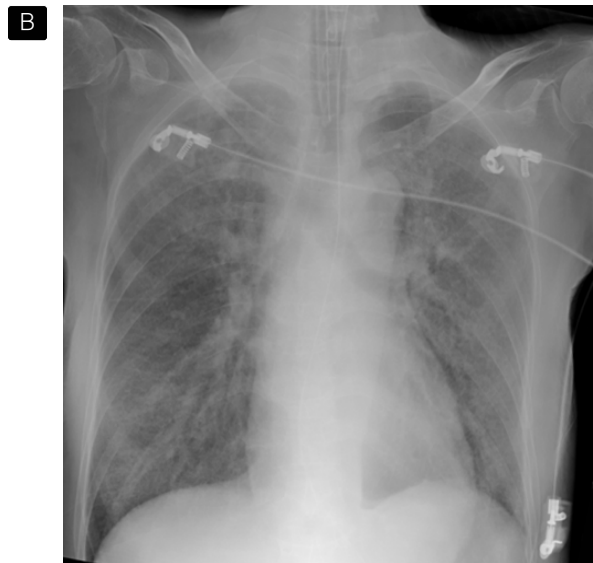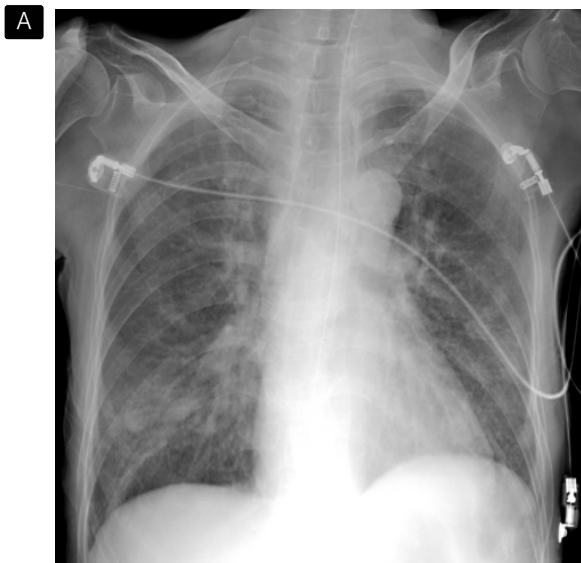


Figure 3. A. Marked interval improvement of interstitial markings and pulmonary infiltration is seen with 3 day later with steroid therapy. B. Chest X-ray at 5 day later with steroid therapy shows only focal pulmonary infiltration in both lower lobes.

기 때문에 혈장 반감기는 약 15-18일로 길고 작용 발현시간 역시 4-8주로 약효가 늦게 나타나며, 또한 체내에 축적된 약물로 인하여 부작용이 나타나서 약을 끊어도 장기간 약효가 체내에서 발휘되어 부작용으로부터 더디게 회복될 가능성이 있다⁴⁵.

2상 임상시험 중 유럽에서 6개월간 leflunomide 및 위약을 사용했던 402명의 류마티스관절염 환자의 조사에서 195명(48.5%)이 한가지 이상의 약물 부작용을 경험하였는데 그중에는 피부발진, 위장관계증상, 체중 감소, 가역적인 탈모 및 alkaline phosphatase, AST, ALT 상승이 포함되었다⁶. 3상 임상시험 중 미국과 캐나다에서 leflunomide나 methotrexate 혹은 위약을 52주간 투여받은 482명을 대상으로 하였던 시험에서는 leflunomide사용후 12개월간의 기간 중 위장관계 증상, 피부발진, 가역적인 탈모, 무증상의 transaminase 증가가 10% 내외로 있었다⁷. 유럽 여러나라와 오스트레일리아, 남아프리카공화국에서 358명의 환자를 대상으로 했던 시험에서는 leflunomide사용 후 위장관계 증상, 탈모, 피부발진이 10% 내외로 있었고 3명에서 일시적 간기능 이상이 있었다⁸.

이후 전세계적으로 leflunomide가 처방되면서 시판 후 조사의 결과들이 보고되기 시작하였다. 미국 식품의약품 안정청은 1998년부터 3년간의 처방이후 적어도 56례의 입원과 12례의 사망을 포함하는 130례의 심각한 간독성이 있었다고 보고하면서 매우 짧은 기간 중 심각한 반응이라고 언급했다. Methotrexate와의 비교에서 류마티스관절염에 대해 대등하거나 우월한 효과를 보였지만 치명적인 간독성은 6배, 고혈압은 3배 많았으며 methotrexate에는 없었던 Steven-Johnson 증후군이 12예 있었다⁵. 오스트레일리아에서 2000년부터 처방이후 191예의 부작용이 보고되었는데 간독성, 혈액학적 이상, 피부반응이상, 폐기능부전의 심각한 반응과 경미한 위장관, 피부증상 등이 있었다. 호흡기계 부작용은 9례가 있었는데 간질성 폐렴 2예, 폐침윤 1예, 급성 호흡부전 증후군 1예, 호흡곤란 5예가 있었으며 methotrexate를 병용했던 경우는 4례였다⁹. 2000-2002년 동안 캐나다에서의 3,292,000명의 환자 가운데 99명에서 부작용이 보고되었는데 그 중 79명은 매우 심각한 부작용이었고, 4명은 치명적이었다. 4명중 3명

이 호흡기계 부작용이었고 1명은 심혈관계 부작용이었으며 methotrexate를 함께 복용했다. 호흡기계 부작용은 총 11례가 있었는데 6명은 methotrexate를 함께 복용했다¹⁰. 일본에서는 2003년 leflunomide 처방 이후 3,400명의 환자를 대상으로 했던 시판후 조사에서 5명의 환자가 간질성 폐렴으로 사망했고 나머지 11명의 환자는 심각한 호흡기계 부작용이 발생하였다고 보고했다. 호흡기계 부작용을 보인 16명중 9명은 leflunomide 처방을 받기전 호흡기 질환을 가지고 있었다. 환자의 사망 원인이 leflunomide라고 확신할 수는 없지만 의사들은 2례에서 leflunomide가 강력한 원인일 것으로 추정하였다². 그러나 leflunomide를 복용하는 환자의 다수에서 methotrexate 및 스테로이드 같은 다른 면역억제제를 동시에 투여하고 있어 나타난 약물에 의한 호흡기계 부작용이 leflunomide에 의한 것이라고 확신했기 힘들고 류마티스관절염의 발현일 수 있으며 또한 다른 폐감염 때문일 수 있으므로 정확한 원인 추정이 어렵다.

류마티스관절염의 폐침범은 흔한 관절 외 증상으로서 그 빈도는 5-40%까지 다양하게 보고하고 있는데 그 임상양상도 흉막질환, 폐실질 결절, 간질 및 기도침범 등 다양하다¹¹. Methotrexate와 연관된 호흡기계 부작용은 약물유발성 폐렴 및 기회감염이 있다. Methotrexate에 의한 폐독성은 약제를 투여받은 환자들 중 0.3-11.8%에서 나타나는데 투여받은지 수개월내에서 서서히 증상이 나타나는 아급성의 임상경과를 취하는 경우가 많고 드물게 급성 호흡부전으로 발현하거나 만성 섬유성 폐포염으로 발현하기도 한다^{12,13}. 방사선 소견은 비특이적인 간질성 침윤 또는 폐포 침윤 양상으로 주로 양측 폐 하엽에 나타나는 경우가 많지만 정상에서 미만성 침윤까지 다양하며 다른 약물유발성 폐렴에서와 같이 원인약물의 중단과 스테로이드 투여로 극적인 호전을 보인다^{13,14}.

보고되었던 leflunomide 유발성 폐독성의 임상적, 방사선학적, 조직학적 특징에 대하여 분석되어 있지 않으나 methotrexate에 의한 경우와 같은 약물유발성 폐렴의 일반적 특징을 지녔을 것으로 추정된다. 이 환자는 4년전부터 methotrexate와 prednisolone을 투여 받았고 5개월전부터 leflunomide를 사용하였는데 간

질성 폐렴 발생후 고용량의 스테로이드 사용으로 극적인 호전을 보였었다. 간질성 폐렴의 임상적, 방사선학적 심각성을 고려할 때 객담과 기관지 세척액 및 기관지 폐생검으로 얻어진 폐조직에서 세균 및 곰팡이 혹은 바이러스를 발견하지 못한 것은 규명되지 않은 호흡기 감염을 배제할 순 없지만, 새로운 폐침윤이 발생하기 전인 입원일부터 제11병일까지의 기간동안 혈액검사에서 백혈구증가증은 없었으며 기관지 세척액의 세포분획이 호중구 14%, 림프구 78%로 림프구 우세소견을 보여서 초기의 빠른 임상호전을 세균성 호흡기 감염의 항생제 치료효과로 보기는 힘들다. 또한 면역억제 환자에서 흔한 호흡기 바이러스인 거대세포바이러스나 *Pneumocystis jiroveci*가 발견되지 않고 항바이러스제 및 항진균제를 투여하지 않아 바이러스나 곰팡이에 의한 폐렴의 가능성도 떨어진다. 따라서 약물에 의한 폐렴을 충분히 고려할 수 있으며 흉부 전산화단층촬영에서 미만성 폐침윤이 양측 폐에 매우 대칭적으로 나타났고 스테로이드에 의해 빠른 임상호전을 보인 것 또한 약물에 의한 폐렴의 가능성을 시사한다. 간질성 폐렴의 원인약물은 의심되는 약물의 전신유발시험을 시행하지 않는 한 정확히 알 수가 없는데 전신유발시험을 시행할 수 없는 상황에서 가장 가능성이 높은 약물은 leflunomide이다. 물론 methotrexate에 의한 폐렴의 가능성을 배제할 수 없고 두 약물의 병합효과에 의한 것일 수도 있다. Methotrexate유발성 폐렴의 경우 투약후 수개월 후에 폐렴이 발생하는 아급성 경과가 흔한데 본 증례에서는 methotrexate를 4년간 복용하였으며 leflunomide는 2주의 긴 반감기와 4-8주후의 늦은 약효발현 및 장기간 체내축적효과를 보이므로 본 증례에서는 leflunomide가 간질성 폐렴의 원인일 가능성이 크다. 발관후 4일 만에 다시 폐렴이 발생한 것도 체내에 축적된 약물로 인해 약을 끊어도 장기간 약효가 체내에서 발휘되어 수개월간 부작용을 나타낼 수 있는 leflunomide의 영향을 고려할 수 있다⁵. Leflunomide의 호흡기계 부작용을 포함한 다른 부작용이 나타났던 환자 가운데 많은 예에서 methotrexate를 함께 복용하였는데 leflunomide와 methotrexate를 동시에 복용할 경우 leflunomide의 독성이 높아지는 것으로 보인다¹⁰. 요약

하면 본 증례는 호흡기 감염에 의한 폐렴보다는 약물유발 간질성 폐렴으로 보여지며 원인약물은 methotrexate에 의한 병합효과를 배제할 순 없지만 leflunomide일 가능성이 높다.

Leflunomide는 초기 임상시험에서는 없었던 치명적인 호흡기계 부작용이 시판후 조사에서 꾸준히 보고 되고 있으므로 사용상의 각별한 주의가 필요하다.

요 약

Leflunomide는 최근에 개발된 항류마티스 약물로서 기존의 약물과 작용기전이 다르면서 효과가 우수하여 활동성 류마티스관절염에 널리 사용되고 있다. 알려진 부작용에는 간독성과 피부독성, 조혈기능부전, 위장관계 증상등이 있는데, 시판후 조사에서는 호흡기계 부작용도 드물지만 경한 정도에서 치명적인 경우까지 모두 보고 되었다. 세계 각 처에서의 시판후 조사에 의하면 호흡기계 부작용으로 사망한 경우가 있어서 심각한 폐독성의 가능성을 시사한다.

우리나라에서는 leflunomide로 인한 호흡기계 부작용에 대한 보고가 없었다. 저자들은 leflunomide에 의한 간질성 폐렴 1예를 경험하였기에 문헌고찰과 함께 보고하는 바이다.

참 고 문 헌

1. Williamson RA, Yea CM, Robson PA, Curnock AP, Gadhur S, Hambleton AB, et al. Dihydroorotate dehydrogenase is a target for the biological effects of leflunomide. *Transplant Proc* 1996;28:3088-91.
2. McCurry J. Japan deaths spark concerns over arthritis drug. *Lancet* 2004;363:461.
3. Linke SP, Clarkin KC, di Leonardo A, Tsou A, Wahl GM. A reversible, p53-dependent G0/G1 cell cycle arrest induced by ribonucleotide depletion in the absence of detectable DNA damage. *Genes Dev* 1996;10:934-47.
4. Silva HT, Morris RE. Leflunomide and malononitrilamides. *Am J Med Sci* 1997;313:289-301.
5. Charatan F. Arthritis drug should be removed from market, says consumer group. *BMJ* 2002;324:869.
6. Rozman B. Clinical experience with leflunomide in rheumatoid arthritis. *J Rheumatol Suppl* 1998;53:

- 27-32.
7. Strand V, Cohen S, Schiff M, Weaver A, Fleischmann R, Cannon G, et al. Treatment of active rheumatoid arthritis with leflunomide compared to placebo and methotrexate. *Arch Intern Med* 1999; 159:2542-50.
 8. Smolen JS, Kalden JR, Scott DL, Rozman B, Kvien TK, Larsen A, et al. Efficacy and safety of leflunomide compared with placebo and sulphasalazine in active rheumatoid arthritis: a double-blinded, randomised, multicenter trial. *Lancet* 1999;353:259-66.
 9. Adverse Drug Reactions Advisory Committee (ADRAC). Leflunomide: serious hepatic, blood, skin and respiratory reactions. *Aust Adv Drug React Bull* 2001;20:7.
 10. Lili LS, Mano M. Leflunomide(Arava): hematologic, hepatic and respiratory reactions. *Can Adv React Newsletter* 2002;12:2-3.
 11. Shadick NA, Fanta CH, Weinblatt M, O'Donnell W, Coblyn JS. Bronchiectasis: a late feature of severe rheumatoid arthritis. *Medicine* 1994;73:161-70.
 12. Kim JY, Kim WU, Kim SI, Yoo WH, Park SH, Hong YS, et al. A case of methotrexate-associated interstitial pneumonitis in rheumatoid arthritis. *J Korean Rheum Assoc* 1998;5:126-32.
 13. Imokawa S, Colby TV, Leslie KO, Helmers RA. Methotrexate pneumonitis: review of the literature and histopathological findings in nine patients. *Eur Respir J* 2000;15:373-81.
 14. Suh HJ, Park EH, Chung MP, Shin SC, Jeon KM, Yu CM, et al. A case of hypersensitivity pneumonitis caused by methotrexate. *Tuberc Respir Dis* 2004;56: 203-9.
-