

## 시력 저하를 주소로 내원한 세기관지폐포암 1예

연세대학교 의과대학 내과학교실<sup>1</sup>, 병리학교실<sup>2</sup>, 폐질환연구소<sup>3</sup>, BK21 의과학 사업단<sup>4</sup>, 암전이연구센터<sup>5</sup>  
박선영<sup>1</sup>, 오형중<sup>1</sup>, 문진욱<sup>1</sup>, 강신명<sup>1</sup>, 한창훈<sup>1</sup>, 박무석<sup>1,3</sup>, 김영삼<sup>1,3</sup>, 장 준<sup>1,3</sup>, 김성규<sup>1,3</sup>, 조상호<sup>2</sup>, 김세규<sup>1,3,4,5</sup>

### A Case of Bronchioloalveolar Carcinoma Presenting with Initial Symptom of Visual Disturbance due to Intraocular Metastasis

Sun Young Park, MD.<sup>1</sup>, Hyung Jung Ch, MD.<sup>1</sup>, Jin Wook Moon, MD.<sup>1</sup>, Shin Myung Kang, MD.<sup>1</sup>, Chang Hoon Hahn, MD.<sup>1</sup>,  
Moo Suk Park, M.D.<sup>1,3</sup>, Young Sam Kim, M.D.<sup>1,3</sup>, Joon Chang, M.D.<sup>1,3</sup>, Sung Kyu Kim, M.D.<sup>1,3</sup>, Sang Ho Cho, M.D.<sup>2</sup>,  
Se Kyu Kim, M.D.<sup>1,3,4,5</sup>

<sup>1</sup>Department of Internal Medicine and <sup>2</sup>Pathology, <sup>3</sup>The Institute of Chest Diseases, <sup>4</sup>Brain Korea 21 Project for Medical Sciences, and  
<sup>5</sup>Cancer Metastasis Research Center, Yonsei University College of Medicine, Seoul, Korea

Intraocular tumors are uncommon and an intraocular metastatic carcinoma is extremely rare. An intraocular metastasis in adults most often originates from the breast or the lung. An intraocular lesion may be the first presentation of cancer and a search should be made to locate the primary tumor. To our knowledge, an intraocular metastasis of a bronchioloalveolar carcinoma has not reported in Korea. We report a case of a bronchioloalveolar carcinoma presenting with the initial symptom of a unilateral visual disturbance due to an intraocular metastasis. (*Tuberc Respir Dis* 2005; 59: 93-96)

**Key words** : Bronchioloalveolar carcinoma, Intraocular metastasis

## 서 론

임상적으로 안구내 종양은 드물며, 이중 전이성 종양은 0.5~5%에 불과할 정도로 매우 드물다. 성인에서의 전이성 안구내 종양은 대부분 유방암이나 폐암에서 전이되며<sup>1</sup>, 약 30%만이 원발암 진단 전에 안구의 전이가 먼저 진단된다<sup>2</sup>. 국내외에서 호흡기계 증상으로 폐암이 진단된 후 안구내 전이가 확인된 증례에 대한 보고<sup>3-5</sup>는 다수 있었지만 시력 저하를 주증상으로 하여 진단된 폐암에 대한 증례 보고는 문헌 고찰상 Matsuda 등에 의한 약 6예에 불과하며<sup>6</sup> 국내에서는 보고된 경우가 없다. 저자들은 시력 저하를 주소로 내원하여 진단된 세기관지폐포암 1예를 경험하였기에 문헌 고찰과 함께 보고하는 바이다.

## 증 례

환 자 : 김 ○ 익, 52세 남자

주 소 : 약 1 개월 전 부터의 좌안의 갑작스런 시력 저하

현병력 : 평소 건강하였으나 약 1개월 전부터 나타난 좌안의 갑작스런 시력 저하로 안과 내원 후 시행한 단순 흉부 방사선촬영상 우연히 좌상엽 폐종괴가 발견되었다.

과거력 : 특이사항 없었다.

사회력 및 가족력 : 15갑년 흡연력이 있었으며 기타 특이 사항 없었다.

이학적 소견 : 활력 징후는 혈압 120/80 mmHg, 맥박수 분당 60회, 호흡수 분당 18회, 체온 36.2 °C이었으며, 급성 병색의 소견 없이 전신 상태는 양호하였다. 피부에 비정상적인 발진은 없었고, 우안은 정상이었으며 좌안의 결막은 충혈되어 있었고 구심성 동공장애가 있었으나 공막에 황달은 없었다. 경부 진찰상 림프절은 촉지되지 않았고, 흉부 청진상 천명음 없이 호흡음은 깨끗하였으며, 심잡음은 들리지 않았다. 복부는 부드럽고 편평하였으며, 간, 비장, 신장 및 종물은 만져지지 않았고 압통은 없었다.

검사실 소견 : 말초혈액 검사상 백혈구는 6,620/mm<sup>3</sup>

Address for correspondence : **Se Kyu Kim, M.D.**  
Department of Internal Medicine, Yonsei University  
College of Medicine, 134 Shinchon-Dong,  
Seodaemun-Ku, Seoul, Korea  
Phone : 02-2228-1954 Fax : 02-393-6884  
E-mail : sekyukim@yumc.yonsei.ac.kr  
Received : Apr. 4. 2005  
Accepted : Jun. 23. 2005

(호중구 63.4%, 림프구 24.7%, 단핵구 5.9%, 호산구 3.0%), 혈색소 13.8 g/dL, 헤마토크리트 40.5%, 혈소판 281,000/mm<sup>3</sup>이었고 간기능, 신기능, 혈청 전해질 검사 모두 정상 범위 내에 있었다. 종양표지자인 carcinoembryonic antigen(CEA)는 36.9 ng/mL(정상 범위 0-5 ng/mL), cytokeratin 19-fragments(CYFRA21-1)는 5.4 ng/mL(정상 범위 0-3.3 ng/mL)로 모두 정상 범위보다 상승되어 있었다.

**방사선학적 소견 :** 단순 흉부 방사선촬영상 좌상엽에 종괴 및 양쪽 폐야에 여러 개의 결절성 음영이 관찰되었고(Fig. 1), 흉부 전산화단층촬영상 폐의 좌상엽에 흉벽과 인접해 있는 약 6 cm 크기의 경계가 불분명한 고형 종괴와 양측 전폐야에 경계가 분명한 여러 개의 결절이 관찰되었으며(Fig. 2) 좌측 기관주위 림프절 및 좌측 폐문 림프절의 종대가 관찰되었다. 복부 초음파촬영상 간의 좌엽에 전이를 시사하는 약 3 cm 크기의 고형 종괴가 관찰되었다. 뇌 및 안와부 자기공명영상에서 우전두엽에 약 1 cm 크기의 종괴가 관찰되었으며 좌안와부에 약 2 cm 크기의 종괴가 관찰되었다(Fig. 3).

**굴곡성 기관지내시경 소견 :** 기관 내에 육안적으로 관찰되는 병변은 없었으며 기관지분지는 다소 무더진 소견을 보였다. 좌상엽의 폐침과 전구역기관지의 좌측벽은 종괴로 인해 울퉁불퉁한 경계면을 이루고 있었으며 이곳에서 조직검사를 시행하였다.

**안저 촬영검사 및 안구 초음파검사 소견 :** 우안은

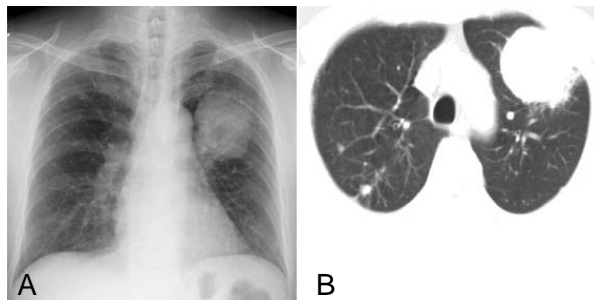


Figure 1. (A) The initial chest PA shows a mass shadow on the left upper lobe with multiple metastatic nodules on both lung fields. (B) The chest CT scan shows a 6 X 5 cm sized mass with a lobulated margin and heterogeneous enhancement in the left anterior segment and multiple well-defined round nodules on both lung fields, which suggested a metastasis.

정상 소견을 보였으나 좌안에서 전망막박리가 관찰되었으며(Fig. 4), 안구 초음파 검사상 맥락막 종괴가 관찰되었다(Fig. 5).

**병리조직학적 소견 :** 채취한 생검 조직의 광학현미경 소견에서 세기관지폐포암으로 진단하였다(Fig. 6).

**치료 및 경과 :** 폐암치료를 위해 docetaxel과 cisplatin

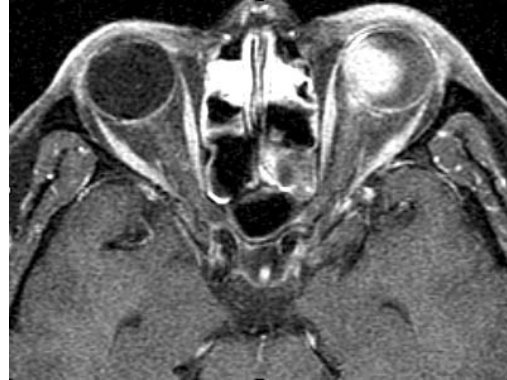

Figure 2. The magnetic resonance imaging shows a 1.5 cm sized well demarcated mass lesion in the left orbital cavity.

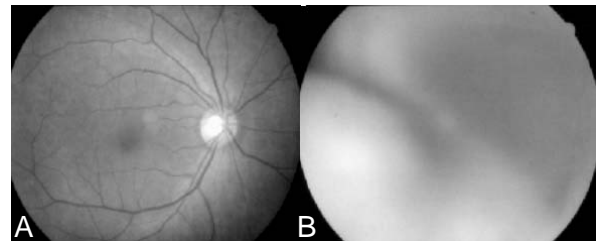


Figure 3. Fundus photographs show a normal fundus finding in the right eye (A) and bullous total retinal detachment in the left eye (B).

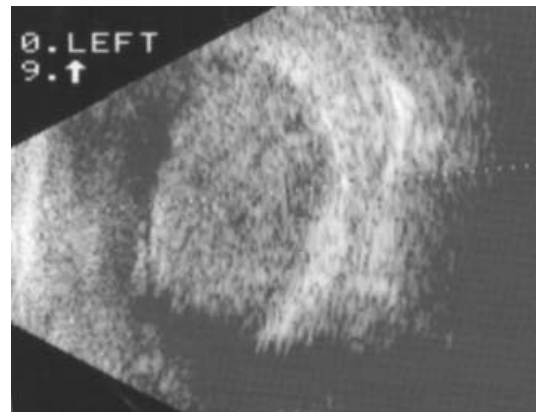


Figure 4. B-scan ultrasonogram shows an oval shaped choroidal mass in the left eye.

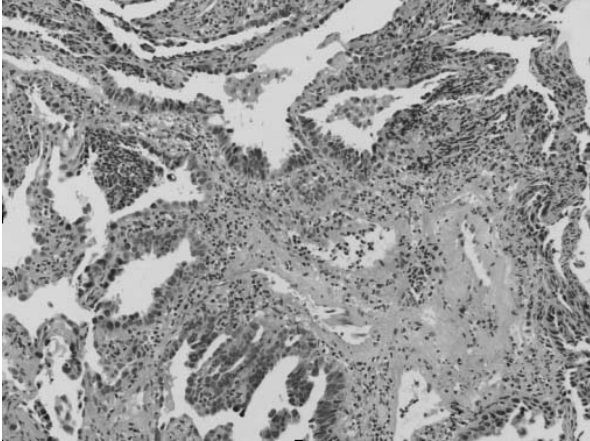


Figure 5. Bronchoscopic biopsy from mucosa of the anterior segment of the left upper lobe shows cuboidal to columnar shaped cells are which growing in a lepidic pattern along the alveolar wall with an accompanying alveolar septal thickening and inflammation, which is compatible to a bronchiolo-alveolar carcinoma. (H&E stain, X 100)

으로 항암치료를 한차례 시행하였으며 뇌 및 안와 부로 전이된 병변에 대해서는 현재 외래에서 방사선 치료중이다.

## 고 찰

안구내의 전이성 종양은 1872년 Perl에 의해 처음 보고된<sup>7</sup> 이후 매우 드문 질환으로 알려져 왔으나, 최근에는 전이암 환자의 치료법 발전과 안구내 전이암의 진단 방법의 발달로 다수 보고되고 있다. 1973년 Nelson 등은 암으로 사망한 환자의 9.3%에서 안구내 전이가 있었음을 보고하여<sup>3</sup>, 가장 흔한 안구의 악성 종양으로 알려졌으나 전이성 암의 첫 징후로서 발현하는 경우는 매우 드물다.

원발병소로는 유방암이 40~65%로 가장 많았고, 그 다음이 폐암으로 11~29%, 원발병소를 모르는 경우가 11~18.3%이었으며, 그 밖에 비뇨기계암, 소화기계암, 피부의 악성 흑색종 등에서 드물게 발생한다<sup>4</sup>. 안구의 전이성 종양에 대한 국내 보고에서도 유방암에 의한 전이가 가장 많았고 폐암<sup>8</sup>, 췌장암<sup>9</sup> 그리고 원발병소 미상의 경우<sup>10</sup>가 드물게 보고되었다.

폐암 환자들은 대부분 진단 당시 폐의 원발병변과 관련된 징후를 보이나 일부는 본 증례처럼 폐암의 첫

징후가 원발 전이에 의한 것으로 나타나기도 한다<sup>11</sup>. 본 증례처럼 안구내 구조물로 전이되는 경우에는 주로 맥락막으로 전이되며 그 외에도 포도막, 망막, 결막으로도 전이가 될 수 있으나<sup>45</sup>, 진행된 전이성 폐암에서 맥락막으로의 전이는 적어도 2개 이상의 다른 장기로의 전이가 있어야만 일어난다고 한다<sup>12</sup>. 따라서 안구의 전이성 종양은 전신적인 전이를 의미하므로 예후는 매우 불량하여 폐암의 경우는 5.2~6.3개월 정도로 생존기간이 짧고, 전신상태가 불량한 경우가 많아서 안구내 종양에 대한 치료 방법의 선택에는 신중을 기해야 한다.

치료는 원발암인 폐암과 전이암에 대한 치료가 동시에 이루어져야 하는데 이미 전신적인 전이 상태이기 때문에 원발암에 대한 치료뿐 아니라 안구의 전이암에 대해서는 종양의 안내 위치, 시력에 대한 증상, 다른 장기로의 전이여부 등에 따라 치료가 선택되는데, 작은 종양으로 주변부에 위치하여 시력에 대한 증상이 없는 경우에는 주기적인 관찰만을 하기도 하나 속발녹내장으로 인한 심한 통증이 있는 경우에는 안구적출술을 시행하기도 한다<sup>13</sup>. 본 증례에서처럼 시력에 대한 증상이 나타나거나 시신경유두나 황반부를 침범할 위험성이 있는 경우에는 전신적인 항암요법<sup>14</sup>과 함께 안구내 전이암에 대한 방사선치료<sup>15</sup>가 필요하다.

본 증례는 안구내 병변 자체의 병리조직학적 검사는 할 수 없었으나 이미 간과 뇌의 다른 장기로의 전이가 함께 발생한 세기관지폐포암 환자에서 발견된 맥락막 종양으로 임상소견과 검사소견을 종합하여 전이성 종양으로 판단하였는데 본 증례처럼 폐암 발현의 첫 증상이 안구내 임상 증상으로 나타나는 경우는 상당히 드물지만 안구내 종양환자의 진단시 폐암처럼 조기 전이를 잘하는 종양의 가능성을 항상 염두에 두어야 하며, 안과적 검사와 더불어 단순 흉부 방사선검사를 비롯한 전신적인 검사를 시행하여 원발성 종양에 대한 적극적인 진단과 치료가 필요할 것으로 생각된다.

## 요 약

저자들은 좌안의 시력 저하를 주소로 내원한 52세

의 남자 환자에서 안구를 비롯한 간과 뇌 등에 전이성 병변을 동반한 세기관지폐포암 1예를 경험하였기에 문헌고찰과 함께 보고하는 바이다.

### 참 고 문 헌

1. Divine RD, Anderson RL. *Metastatic small cell carcinoma masquerading as orbital myositis. Ophthalmic Surg* 1982;13:483-7.
2. Velten IM, Gusek-Schneider GC, Tomandl B. *Diplopia as first symptom of a bronchogenic carcinoma. Klin Monatsbl Augenheilkd* 2000;217:52-4.
3. Nelson CC, Hertzberg BS, Klintworth GK. *A histopathologic study of 716 unselected eyes in patients with cancer at the time of death. Am J Ophthalmol* 1983;95:788-93.
4. Ferry AP, Font RL. *Carcinoma metastatic to the eye and orbit: a clinicopathologic study of 227 cases. Arch Ophthalmol* 1974;92:276-86.
5. Shields JA, Shields CL. *Metastatic tumors to the intraocular structures.* In: Shields JA, Shields CL, editors. *Intraocular tumors: a text and atlas.* Philadelphia: W B Saunders Co; 1992. p. 207-38.
6. Matsuda H, Chida K, Hashimoto D, Naito T, Fujisawa T, Enomoto N, et al. *A case of adenocarcinoma of the lung presenting symptoms of choroidal metastasis as the initial clinical manifestation. Nihon Kokyuki Gakkai Zasshi* 2004;42:410-4.
7. Perl M. *Contributions to pathology of tumors. Virchows Arch A* 1872;56:437-67.
8. Song MJ, Joo DW, Park BI. *A case of metastatic squamous cell carcinoma of choroids. J Korean Ophthalmol Soc* 1991;32:546-9.
9. Jung KJ, Kim TH, Koh HJ, Byun YJ. *A case of choroidal metastasis of pancreatic carcinoma. J Korean Ophthalmol Soc* 1999;40:1155-9.
10. Lee MS, Chung SM, Baek NH. *A case of papillary adenocarcinoma metastasized to both eyes. J Korean Ophthalmol Soc* 1990;31:825-9.
11. Patel AM, Peters SG. *Clinical manifestations of lung cancer. Mayo Clin Proc* 1993;68:273-7.
12. Kreusel KM, Wiegel T, Stange M, Bornfeld N, Hinkelbein W, Foerster MH. *Choroidal metastasis in disseminated lung cancer: frequency and risk factors. Am J Ophthalmol* 2002;134:445-7.
13. Morgan WE 3rd, Malmgren RA, Albert DM. *Metastatic carcinoma of the ciliary body simulating uveitis: diagnosis by cytologic examination of aqueous humor. Arch Ophthalmol* 1970;83:54-8.
14. Sierocki JS, Charles NC, Schafrank M, Wittes RE. *Carcinoma metastatic to the anterior ocular segment: response to chemotherapy. Cancer* 1980;45:2521-3.
15. Maor M, Chan RC, Young SE. *Radiotherapy of choroidal metastases: breast cancer as primary site. Cancer* 1977;40:2081-6.