

# 소세포폐암환자에서 진단된 VGCC 항체 양성인 Lambert-Eaton 근무력 증후군 1예

원광대학교 의과대학 내과학교실, 신경과학교실\*

김소영, 오효정, 황기은, 정중훈, 김학렬, 양세훈, 조광호\*, 정은택

## A Case of Lambert-Eaton Myasthenic Syndrome with Positive VGCC Antibodies Diagnosed in Small Cell Lung Cancer

So Young Kim, M.D., Hyo Jeong Oh, M.D., Ki Eun Hwang, M.D., Jong Hoon Jung, M.D., Hak Ryul Kim, M.D., Sei Hoon Yang, M.D., Kwang Ho Cho\*, M.D., Eun Taik Jeong, M.D.

Department of Internal Medicine and Neurology\* College of Medicine Wonkwang University, Iksan, Korea

Lambert-Eaton myasthenic syndrome (LEMS), a rare autoimmune neurological syndrome, is caused by defects in the secretion of acetylcholine from the presynaptic membrane, and is associated with the destruction of voltage gated calcium channels (VGCC) in the neuromuscular junction. LEMS can be confirmed by repetitive nerve stimulation and by the clinical symptoms, which are characterized by proximal muscle weakness in the lower extremities, decreased deep tendon reflexes and autonomic dysfunctions. In about 60% of patients with this disorder, underlying cancer—small cell lung cancer may be detected. Clinical symptoms may precede the diagnosis of malignancy, with the early diagnosis and treatment of the underlying malignancy being possible through the diagnosis of LEMS. A case of LEMS, with positive VGCC antibodies, in a 48-year-old man, which improved after chemotherapy of the underlying small cell lung cancer, is reported. (*Tuberc Respir Dis* 2005; 59: 427-431)

**Key words** : Lambert-Eaton myasthenic syndrome, Small cell lung cancer

### 서 론

Lambert-Eaton 근무력 증후군(Lambert-Eaton myasthenic syndrome : LEMS)은 드문 자가면역성 신경계 이상 증후군으로, 신경근 접합부에서 voltage gated calcium channels(VGCC)의 파괴에 의한 시냅스전 아세틸콜린의 분비장애로 인하여 발생한다<sup>1</sup>. 전형적으로 하지 근위부의 근력약화와 신경반사 저하<sup>2,3</sup>, 자율신경계 이상의 임상증상<sup>3</sup>을 호소하며 반복 신경자극 검사로 확진이 가능하다. 60%에서 소세포 폐암에 의한 부종양성 증후군과 연관되고<sup>4</sup>, 일반적으로 임상증상이 악성종양의 진단보다 선행하여 발생하므로<sup>2</sup> LEMS를 진단하는 것은 동반된 악성종양의 조기진단과 치료에 도움이 된다. 저자들은 하지 근무

력증을 주소로 내원한 48세 남자 환자에서 LEMS로 확진 후 동반된 소세포폐암을 진단하였으며 항암치료 후 호전을 보인 VGCC 항체양성인 LEMS 1예를 경험하였기에 문헌 고찰과 함께 보고하는 바이다.

### 증 례

환 자 : 이○○, 남자 48세

주 소 : 하지 무력증

현병력 : 평소 건강하게 지냈던 환자로 내원 2달 전부터 오후에 심해지는 하지무력증이 발생 후 지속적으로 악화되는 양상 보이면서 2주 전부터는 좌측 어깨에 동통과 무력감, 그리고 목이 잠기고 눈꺼풀이 무거운 증상이 동반되어 내원하였다.

과거력 및 개인력 : 특이 사항 없음

가족력 : 특이 사항 없음

흡연력 : 50갑년

이학적 소견: 내원 당시 혈압 110/80 mmHg, 맥박수 65회/분, 호흡수 20회/분, 체온 36.5도였다. 의식은 명료하였고 만성 병색이었으며 흉부 청진상 호흡음은 선명하였고 수포음이나 천명음은 들리지 않았다. 복

Address for correspondence : **Hak Ryul Kim, M.D.**  
Department of Internal Medicine, Wonkwang University Hospital, 344-2 Shinyong-dong, Iksan, Jeonbuk, 570-711, Korea  
Phone : 063-850-1328 Fax : 063-855-2025  
E-mail : kshryj@wonkwang.ac.kr  
Received : Jun. 9. 2005  
Accepted : Aug. 22. 2005

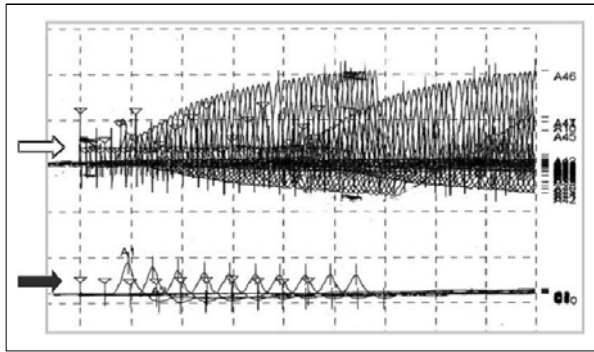


Figure 1. EMG shows decreased compound motor action potential (CMAP) (-34%) in response to initial low frequency repetitive nerve stimulation (5 Hz, black arrow) and increased CMAP (>200%) in response to the high frequency repetitive nerve stimulation (50Hz, white arrow).

부검사에서 간 및 비장은 축지 되지 않았고, 하지말단에 청색증이나 곤봉지도 없었다. 신경학적 검사상 경한 구음장애, 양측 안검하수, 비음성 목소리가 관찰되었고 운동 후 악화되는 양측 하지 근력 저하가 관찰되었으며 심부건 반사는 감소되어 있었다. 기타 진찰 소견은 이상이 없었다.

검사실 소견 : 말초혈액 검사상 백혈구  $6,310/\text{mm}^3$ , 혈색소  $12.7\text{g/dL}$ , 혈소판  $149,000/\text{m}^3$ 이었으며 그밖에 혈청 전해질 검사, 간기능 검사와 요검사 결과는 모두 정상범위였다. 항핵항체, anti-ds DNA 항체는 음성이었고 갑상선 기능검사, 근육 효소검사, 혈중 C3, C4, IgG, IgA, IgM은 정상 범주이었다, 대기 중에서

실시한 동맥혈 가스 분석에서 pH 7.39,  $\text{PaCO}_2$  42.5 mmHg,  $\text{PaO}_2$  71.9 mmHg,  $\text{HCO}_3^-$  25.4 mEq/L,  $\text{SaO}_2$  94.2%였다. 3회 이상 시행한 객담 항산균 도말 검사와 세포학적 검사에서 이상세포는 관찰되지 않았고, 혈청 CEA는 4.0 ng/ml로 정상이었으며, 항아세틸콜린 수용체 항체는 음성이었다. 반복신경자극검사에서 초기 복합근육활동전위는 감소되어 있었고 운동 후 증가되는 양상을 보였으며 복합근육활동전위가 저주파(3Hz)의 반복신경자극에는 감소되었다가 고주파(50Hz)의 반복신경자극에는 증폭되어(Fig. 1) LEMS로 확진할 수 있었고 이후 시행한 혈청 VGCC 항체검사상 양성이었다.

방사선학적 소견 : 단순 흉부 X-선에서 좌측 폐문을 중심으로 밖으로 돌출되는 종괴가 관찰되었으며(Fig. 2A), 흉부 전산화 단층 촬영에서 좌측의 종격동과 좌 폐동맥을 침범하는  $9.3 \times 5.2\text{ cm}$ 의 종괴가 보였고, 좌측 폐상엽 기관지를 중심으로 다수의 종격동 림프절 비대가 관찰되었다(Fig. 2B).

기관지 내시경 소견 : 기관분기부에서 좌측으로 3 cm 떨어진 부위부터 주기관지의 점막이 불규칙한 결절 형태로 관찰되었고, 좌상엽의 상분할 기관지가 중앙 침윤에 의해 좁아진 소견이 보여 조직검사를 시행하였다(Fig. 3A).

병리 소견 : 기관지 내시경하 조직검사에서 암세포가 대부분 핵으로 구성되어 핵/세포질 비가 큰 소세포폐

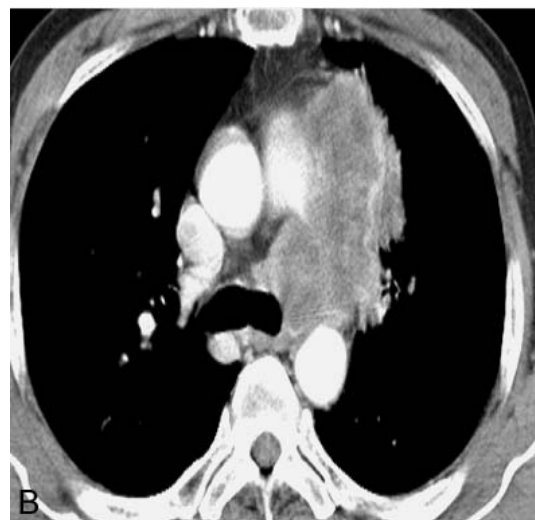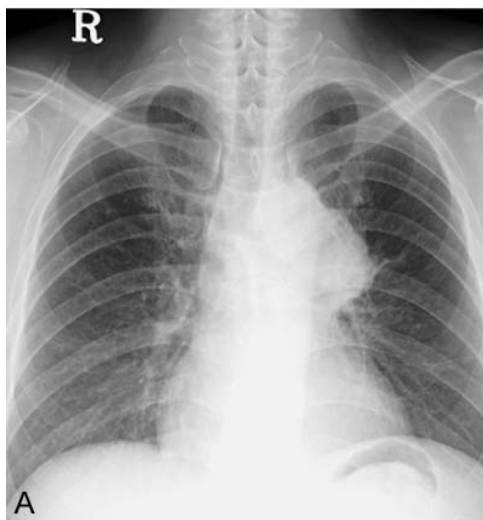


Figure 2 (A) Chest radiograph shows round mass-like lesion around the left hilum. (B) Chest CT shows a central lung mass with direct extension into the mediastinum around the left paraaortic area and pulmonary artery.

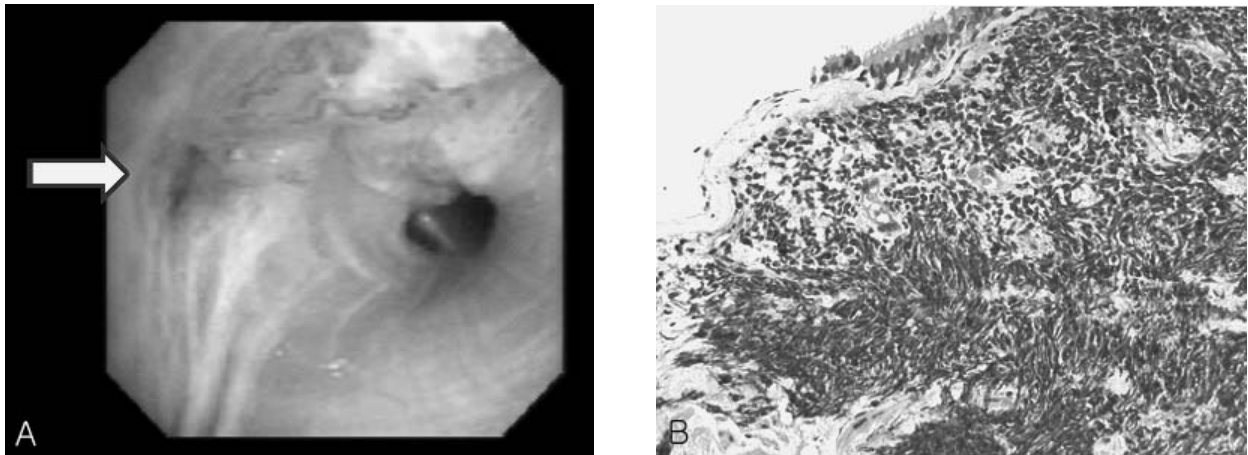


Figure 3. (A) Bronchoscopy shows a mucosal nodularity on entrance of left upper lobe bronchus and slit like opening with tumor infiltration at left apicoposterior segment bronchus (arrow). (B) Light microscopic findings show small cell lung carcinoma characterized by hyperchromatic nuclei with a very high nucleus to cytoplasm ratio and crushing effect (H&E stain,  $\times 200$ ).

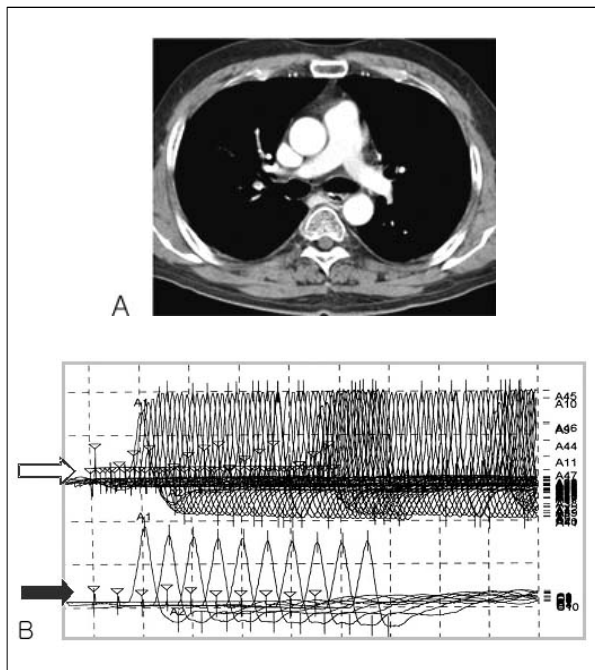


Figure 4. (A) Follow-up chest CT after chemotherapy shows complete response, that reveals no residual mass lesion grossly. (B) Follow-up EMG after chemotherapy shows markedly improved state (low frequency repetitive nerve stimulation (5Hz, black arrow), high frequency repetitive nerve stimulation (50Hz, white arrow)).

암으로 진단되었다(Fig. 3B).

치료 및 임상경과 : 확장기의 소세포폐암 진단 하에 항암요법 시행 후 단순 흉부 촬영과 전산화 단층 촬영에서 이전에 보였던 종괴가 보이지 않는 완전관해

를 보였다(Fig. 4A). 근무력증도 호전되어 일상생활에 지장을 주지 않을 정도로 근력이 회복되었고 안검하수, 심부건 반사 감소도 호전되었으며 반복신경자극검사에서 복합근육활동전위가 저주파(3Hz)의 반복신경자극에는 거의 감소하지 않고 고주파(50Hz)의 반복신경자극에도 증폭되지 않는 정상 소견이 관찰되었다(Fig. 4B). 환자는 현재 6개월 동안 재발없이 외래 추적관찰 중이다.

### 고 찰

LEMS는 Eaton과 Lambert 등이 1957년 중증근무력증(myasthenia gravis)과 비슷한 임상 양상, 반복신경자극검사 그리고 anti-cholinesterase 약물에 대한 반응을 보이는 6명의 근무력증 환자를 보고함으로써 알려지게 되었다<sup>5</sup>. 국내에서는 처음으로 선우 등이 1987년 LEMS 1예<sup>6</sup>를 보고하였고 1989년 이 등이 소세포폐암과 동반된 LEMS 1예<sup>7</sup>를 보고하였으며 2004년 이 등은 VGCC 항체양성인 비전형적인 기관지카시노이드종양과 동반된 LEMS 1예<sup>8</sup>를 보고하였다.

LEMS는 드문 질환으로 정확한 발생률은 아직 보고 되지 않았으며 모든 연령에서 발병할 수 있으나 주로 60세 전후로 발생하고 50-70% 정도에서 악성종양과 연관된 부종양증후군 형태로 발생하는데 악성종양 중 80%가 소세포폐암에 의한다<sup>4,9</sup>. 일반적으로

악성 종양의 발현에 의한 증상보다 LEMS의 임상증상이 선행하여 발생하여<sup>2</sup> LEMS 진단 당시에는 대부분(88%) 동반된 악성종양을 진단할 수 없고, 일반적으로 2년 안에 악성종양의 발견이 보고 되는데<sup>4</sup>, 동반된 악성질환의 조기 진단이 환자의 전반적인 예후에 중요하다.

LEMS는 신경근 접합부의 VGCC에 자가항체가 작용하여 아세틸콜린 분비 장애를<sup>9-11</sup> 일으키는 질환으로 25%에서 갑상선 질환, Addison씨병, 악성빈혈, 전신성 홍반성 루프스, 류마티스 관절염 등의 자가면역 질환과 연관되어 있다<sup>12</sup>. 특이적으로 신경말단 VGCC의 P/Q 아형에 대한 IgG 자가항체가 작용하여 신경말단에서 아세틸콜린 분비 장애를 가져와 발생하는데<sup>10,11</sup> 시냅스전 아세틸콜린 저장이나 아세틸콜린에 대한 수용체후 반응은 정상이므로 빠른 반복자극으로 근활동전위를 유발할 수 있다. 60%에서 소세포폐암과 연관되며 소세포폐암을 가진 환자의 3%에서 LEMS가 발생하는데<sup>4,13</sup> 이는 소세포폐암에 같은 칼슘통로가 존재하여 같은 항원에 대한 IgG항체 반응이 유발되면서 LEMS가 발생하는 것으로 보인다<sup>14</sup>.

전형적인 임상증상은 주로 하지와 몸통에 발생하는 서서히 진행되는 양상의 근위부 근무력증과 보행장애<sup>2</sup>, 심부건 반사 저하<sup>3</sup>, 자율신경계 이상이며 25%에서 안검하수, 복시, 구음장애가 발생하는데<sup>4</sup> 일반적으로 환자들은 의자에서 일어나거나 계단을 올라가기가 힘든 증상을 주소로 내원한다. 본 환자의 경우도 내원 수개월 전부터 서서히 악화되는 근위부 근력 약화로 내원하였으며 구음장애, 안검하수 등의 자율신경계 이상 증상을 동반하고 있었다.

진단은 임상 증세와 징후로 의심해 볼 수 있으며 전기생리검사로 결정적으로 확진이 가능한데 비슷한 임상 증상을 보이는 중증근무력증과의 감별에도 중요하다. 전기생리학적 검사에서 복합근육활동전위가 휴식기에 감소되어 있고 단일 최대자극에 낮은 복합근육활동전위를 보이며, 저주파(3Hz)의 반복신경자극검사서 복합근육활동전위가 감소되지만, 고주파(40Hz)에서는 200-700%의 증가를 나타낸다<sup>15,16</sup>. 항아세틸콜린 수용체 항체는 음성으로 중증근무력증과의 감별에 도움이 되며, 90%에서 VGCC 항체가 양성을

나타낸다<sup>1</sup>. 악성종양과의 관련유무와 관계없이 임상양상 및 검사실 소견에서 차이를 보이지 않으므로 일단 LEMS로 진단이 되면 연관된 악성 종양을 찾기 위한 철저한 조사가 필요하다.

치료는 소세포폐암과 연관된 경우 별다른 치료 없이도 소세포폐암에 대한 수술적 요법이나 항암요법으로 증상의 호전을 관찰할 수 있으며<sup>17,18</sup> 면역억제제, 혈장교환술 및 정맥 내 면역 글로블린 주입이 치료에 도움이 된다. 신경근전도를 활성화시키는 약제 중, 운동신경말단에서 칼슘통로를 억제하여 활동전위를 연장시켜 VGCC을 통한 칼슘의 유입을 증가시키는 3,4-diaminopyridine이 심각한 부작용 없이 근력강화와 자율신경장애를 해결할 수 있으며<sup>19</sup>, 중증근무력증의 효과에는 미치지 못하나 anticholinesterase인 pyridostigmine을 사용해 볼 수 있고<sup>18</sup>, guanidine은 증상 개선에는 효과적이거나 혈액학적 독성, 신독성, 간독성 및 심방세동 등의 부작용이 심하여<sup>12,20</sup>사용에 제한점이 많은 단점을 가지고 있다. 면역치료는 일차약제로 당질코르티코이드가 있는데 그 효과가 나타날 때까지 수주의 기간이 필요하며 완전관해를 기대하기는 어렵다<sup>14</sup>. 혈장교환술은 일시적 효과가 있으며 그 최대효과가 2주간의 교환술 후 6주간 지속되므로 면역치료를 시작한 후 그 효과가 나타날 때까지 유지시켜 주거나 심한 호흡기능 장애가 온 환자에게서 응급 치료를 목적으로 시행할 수 있다<sup>14</sup>. 본 환자의 경우 소세포폐암에 대한 항암치료 1주 후부터 임상증상의 호전을 보여 6차 항암요법 후 완치 판정 상태에서 임상증상과 반복신경자극검사서 호전을 보였고, 외래 추적 관찰 중 증상의 재발은 관찰되지 않는 양호한 임상경과를 취하고 있다.

## 요 약

저자들은 점점 진행되는 하지무력증을 주소로 내원한 48세 남자에서 전기생리검사를 시행하여 VGCC 양성인 LEMS를 진단하였고, 동반한 소세포폐암을 진단하여 항암요법을 시행하였고 완치 판정을 받은 후 특별한 치료 없이도 LEMS의 임상증상과 전기생리검사서 호전을 보인 1예를 경험하였기에 이를 보

고하는 바이다.

### 참 고 문 헌

1. Takamori M, Maruta T, Komai K. Lambert-Eaton myasthenic syndrome as an autoimmune calcium channelopathy. *Neurosci Res* 2000;36:183-91.
2. Lin JT, Lachmann E. Lambert-Eaton myasthenic syndrome: a case report and review of the literature. *J Womens Health* 2002;11:849-55.
3. McEvoy KM. Diagnosis and treatment of Lambert-Eaton myasthenic syndrome. *Neurol Clin* 1994;12:387-99.
4. O'Neill JH, Murray NM, Newsom-Davis J. The Lambert-Eaton myasthenic syndrome: a review of 50 cases. *Brain* 1988;111:577-96.
5. Lambert EH, Eaton LM, Rooke ED. Defect of neuromuscular conduction associated with malignant neoplasms. *Am J Physiol* 1956;187:612-3.
6. Hwang YM, Sunwoo IN, Sun LJ. A case of Lambert-Eaton myasthenic syndrome. *J Korean Neurol Assoc* 1987;5:243-8.
7. Lee KH, Jeong MK, Hyun MS, Jeong JC, Lee HY, Ha JS, et al. Eaton-Lambert syndrome with small cell lung cancer. *Yeungnam Univ J Med* 1989;6:171-8.
8. Lee JH, Shin JH, Kim DS, Jung DS, Park KH, Lee MK, et al. A case of Lambert-Eaton myasthenic syndrome associated with atypical bronchopulmonary carcinoid tumor. *J Korean Med Sci* 2004;19:753-5.
9. Moon JS, Sunwoo IN, Kim SM, Lee SA, Cho KH, Park KD, et al. Clinical analysis of 12 Korean Lambert-Eaton myasthenic syndrome (LEMS) patients. *Yonsei Med J* 1999;40:454-9.
10. Hong SJ, Chang CC. Inhibitor of acetylcholine release from mouse motor nerve by a P-type calcium channel blocker omega-agatoxin IVA. *J Physiol* 1995;482:283-90.
11. Waterman SA. Role of N-, P- and Q- type voltage-gated calcium channels in transmitter release from sympathetic neurones in the mouse isolated vas deferens. *Br J Pharmacol* 1997;120:393-8.
12. Cherington M. Guanidine and gerrmine in Eaton-Lambert syndrome. *Neurology* 1976;26:944-6.
13. Hawley RJ, Cohen MH, Saini N, Armbrustmacher VW. The carcinomatous neuromyopathy of oat cell lung cancer. *Ann Neurol* 1980;7:65-72.
14. Newsom-Davis J, Murray NM. Plasma exchange and immunosuppressive drug treatment in the Lambert-Eaton myasthenic syndrome. *Neurology* 1984;34:480-5.
15. Zambelis T, Foutsitzi A, Giannakopoulou A, Pouloupoulou K, Karandreas N. Lambert-Eaton myasthenic syndrome: clinical and electrophysiological findings in seven cases. *Electromyogr Clin Neurophysiol* 2004;44:289-92.
16. Park SH, Choi SA, Yu TH, Kim GD, Kim SK, Chang J, et al. A case of Lambert-Eaton myasthenic syndrome improved after surgical resection for diagnosis of small cell carcinoma of the lung. *Tuberc Respir Dis* 1998;45:596-603.
17. Jenkyn LR, Brooks PL, Forcier RJ, Maurer LH, Ochoa J. Remission of the Lambert-Eaton syndrome and small cell anaplastic carcinoma of the lung induced by chemotherapy and radiotherapy. *Cancer* 1980;46:1123-7.
18. Chalk CH, Murray NM, Newsom-Davis J, O'Neill JH, Spiro SG. Response of the Lambert-Eaton myasthenic syndrome to treatment of associated small cell lung carcinoma. *Neurology* 1990;40:1552-6.
19. McEvoy KM, Windebank AJ, Daube JR, Low PA. 3,4-Diaminopyridine in the treatment of Lambert-Eaton myasthenic syndrome. *N Engl J Med* 1989;321:1567-71.
20. O SJ, Kim KW. Guanidine hydrochloride in the Eaton-Lambert syndrome: electrophysiologic improvement. *Neurology* 1973;23:1084-90.