

HELLP (hemolysis, elevated liver enzymes, and low platelets) syndrome에 합병된 미만성 폐포출혈 1예

울산대학교 의과대학 서울아산병원 내과학교실, 산부인과학교실¹
정우진, 허진원, 유미현, 최영준, 전민혁, 심재운¹, 홍상범

A Case of Diffuse Alveolar Hemorrhage Complicated by HELLP (Hemolysis, Elevated Liver Enzymes, and Low Platelets) Syndrome

Woo Jin Jeong, M.D., Jin Won Huh, M.D., Mi Hyun Yu, M.D., Young Jun Choi, M.D., Min Hyok Jeon, M.D.,
Jae Yun Sim, M.D.¹, Sang-Bum Hong, M.D.

Department of Internal Medicine, Division of Pulmonary & Critical Care Medicine, Department of Obstetrics and Gynecology¹,
Asan Medical Center, Ulsan University College of Medicine, Seoul, Korea

A diffuse alveolar hemorrhage (DAH) is a distinct form of pulmonary hemorrhage that originates from the pulmonary microcirculation. Disseminated intravascular coagulation (DIC) is one cause of DAH. Although HELLP syndrome associated with DIC can cause DAH, there are no published case reports that the authors are aware of. We report the case of a pregnant woman with HELLP syndrome who developed DAH. Because pregnant women with HELLP syndrome can develop DAH as a form of ARDS, a bronchoalveolar lavage may be used to make a differential diagnosis of this lung manifestation. (*Tuberc Respir Dis* 2005; 59: 418-422)

Key words : Diffuse alveolar hemorrhage, HELLP syndrome, Disseminated intravascular coagulation.

서 론

1982년에 Weinstein등은¹ 용혈(hemolysis), 간 효소 수치 상승(elevated liver enzymes), 및 혈소판 감소(low platelets)가 있는 전자간증 임신부를 HELLP syndrome이라 명명했다. HELLP syndrome은 높은 모성사망 및 주산기 사망을 일으키고 합병증으로는 급성 신부전, 폐부종, 흉수, 복수, 파종성혈관내응고(Disseminated intravascular coagulation), 간피막하혈종, 뇌출혈, 급성호흡곤란증후군 등이 알려져 있다^{2,3}. 특히 HELLP syndrome의 합병증으로 파종성혈관내응고가 있는 임신부에서 단순 흉부 촬영상 양측성 폐침윤이 발생할 때 원인으로 폐부종과 급성호흡곤란증후군이 보고되어 있다.

미만성 폐포출혈은 폐 미세순환에서 발생하는 폐출

혈의 한 형태로서, 여러 원인 질환 중 파종성혈관내응고도 보고되어 있다^{4,5}. 파종성혈관내응고는 HELLP syndrome환자의 15%에서³ 보고되나 아직까지 미만성 폐포출혈이 HELLP syndrome의 합병증으로 보고된 예는 없었다. 최근 저자들은 HELLP syndrome이 합병된 임신 36주 임신부에서 미만성 폐포출혈의 한 예를 경험하였기에 문헌 고찰과 함께 보고하는 바이다.

증 례

환 자 : 탁 ○ ○, 31세 여자

주 소 : 내원 1일전부터 발생한 상복부 통증

현병력 : 임신 36주로 상복부 통증과 두통으로 일차병원 진료상 고혈압 및 간효소 수치 상승소견 있어 본원 산부인과로 전원 되었다.

과거력 : 특이사항 없음

가족력 : 특이사항 없음

사회력 : 흡연력이나 음주력 없음

이학적 소견 : 내원 당시 급성 병색이었으며 혈압 190/120 mm Hg, 호흡수 분당 20회, 맥박수 분당 76회, 체온은 36.5도 였다. 의식은 명료 하였고 이학적 검사상 특이 소견 없었다.

Address for correspondence : **Sang-Bum Hong, M.D.**
Division of Pulmonary & Critical Care Medicine,
University of Ulsan College of Medicine, Asan Medical
center, 388-1 Pungnap-Dong, Songpa-Ku, Seoul,
138-736, South Korea
Phone : 02-3010-3893 Fax : 02-3010-4709
E-mail : sbhong@amc.seoul.kr
Received : May. 26. 2005
Accepted : Aug. 26. 2005

검사실 소견 : 말초 혈액 검사상 백혈구 $17,800/\text{mm}^3$, 혈색소 13.1 mg/dL , 혈소판 $50,000/\text{mm}^3$ 였고 혈액응고 검사상 Prothrombin time(PT) 66.1% (INR 1.43), Activated partial thromboplastin time(aPTT) 36.1초였다. 혈청 생화학 검사상 Blood urea nitrogen(BUN) 12.2 mg/dL , Creatinine(Cr) 1.0 mg/dL , Aspartate aminotransferase(AST) $1,381 \text{ IU/L}$, Alanine aminotransferase(ALT) 458 IU/L , Alkaline phosphatase(ALP) 94 IU/L , Total bilirubin 3.4 mg/dL , Lactic dehydrogenase(LDH) $2,121 \text{ IU/L}$ 이었다. 혈액도말검사상 정상

색소 정상적혈구 빈혈, 분열 적혈구(fragmented RBC), 중등도의 혈소판감소가 보였다. A형, B형, C형 간염 바이러스 검사는 모두 음성이었다.

임상경과 및 치료 : 태아 심박동 검사상 다양성 태아 심박동 감소(variable deceleration)소견 보여 본원 산부인과에서 HELLP syndrome 및 태아 곤란증(fetal distress)으로 진단 하에 응급 제왕절개 수술로 분만을 하였다. 입원 다음날 환자는 호흡곤란과 기침을 호소하였다. 말초혈액검사상 백혈구 $15,900/\text{mm}^3$, 혈색소 8.6 mg/dL , 혈소판 $94,000/\text{mm}^3$, 혈액응고검사상 PT 45.0%

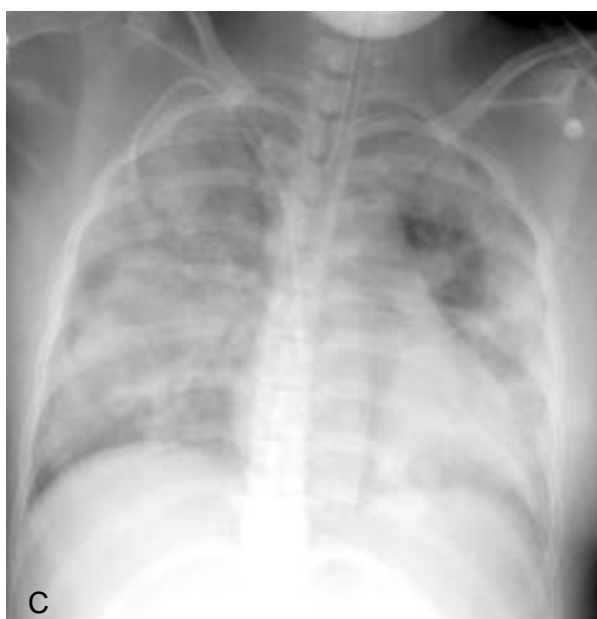
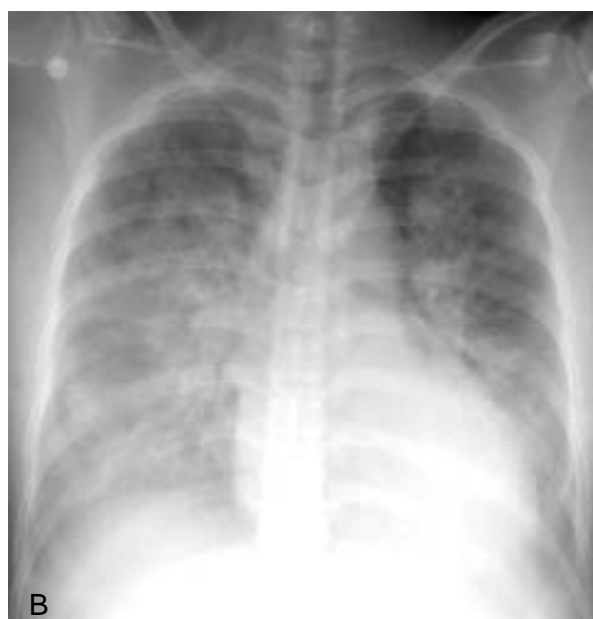
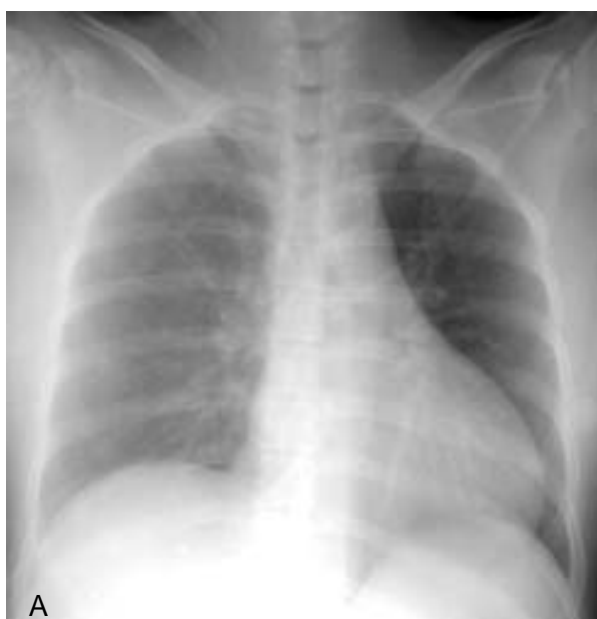

Figure 1. Initial chest PA shows no active lung lesion (A). At second day, chest PA shows diffuse bilateral alveolar infiltration (B). At sixth day, bilateral alveolar infiltration is more aggravated (C).

(INR 1.84), aPTT 47.2초, Fibrinogen 149 mg/dL, Fibrin degradation products 320 ug/mL이상, D-dimer 24.7 ug/mL, Antithrombin III 48%이었다. 혈청 생화학 검사는 BUN 28 mg/dL, Cr 2.8 mg/dL로 상승하였다. 입원 직후 촬영한 흉부 방사선 사진 상 정상 흉부 소견이었으나(Fig. 1-A), 다음날 기침과 호흡곤란이 발생한 후 촬영한 흉부 방사선 사진에서는 양측성 미만성 침윤을 보였다(Fig. 1-B). 당시 응급 제왕절개 수술 시와 다음날까지 총 5units의 농축 적혈구와 20units의 혈소판 수혈을 하였고 소변량은 시간당 20-30밀리리터로 유지 되었다. 본 저자들은 HELLP syndrome의 합병증으로 급성 신부전, 폐부종 및 과중성혈관내응고로 진단하고 이노제에 반응이 없어 혈액투석을 시행하였으나 저산소증이 계속 진행하여 입원 3일째 기계환기를 시작하였다.

입원 6일째 적절한 혈액투석, 기계환기와 응고장애 교정을 위해 신전동결장과 혈소판 수혈을 하였으나 흉부 방사선 사진은 점차 악화 소견을 보였고(Fig. 1-C), 기관지 내관을 통하여 객담 흡인시 혈담이 나와 기관지 내시경을 시행하였고 반복적인 기관지폐포세척술 상 폐포세척액이 점차적으로 붉어지는 혈성으로 관찰되었다. 폐포세척액의 세균 배양, 바이러스 배양, 결핵균 배양 검사는 모두 음성이었다. 혈청 antinuclear cytoplasmic antibody(ANCA), antiglomerular basement membrane antibody, antinuclear antibody(ANA) 및 antiphospholipid antibody 등 면역 관련 항체도 모두 음성이었다. 본 저자들은 미만성 폐포출혈로 진단하고 신전 동결 혈장과 혈소판 수혈로 응고 장애를 계속 치료하였고, 이후 점차적으로 소변량은 증가하여 내원 10일째 혈액투석을 중단할 수 있었다. 이후 인공호흡기를 이탈하고 간기능 검사, 크레아티닌, 혈액응고검사 모두 호전되어 퇴원하였다.

고 찰

HELLP syndrome 환자의 70~80% 는 분만 전에 증상이 발생한다. 그러나 일부 환자는 분만 후에 발생하고, 이때 중요 모성 합병증과 더 연관이 있다³. 그래서 분만 후에도 지속적 감시가 필요한 질환이다. HELLP

syndrome이 병발한 임신의 모성 사망률은 1%이고 폐부종(8%), 급성 신부전(3%), 과중성혈관내응고(15%), 태반조기박리(9%), 간출혈 또는 간부전(1%), 급성 호흡곤란증후군, 패혈증, 뇌졸중(<1%) 등의 합병증이 발생할 수 있다³. 또한 주산기 사망률(7.4% - 20.4%)이 증가되는 것으로 보고되고 있다. Van Dam 등⁶은 HELLP syndrome에서 과중성혈관내응고 발생시 혈관벽손상 및 혈관 투과성 증가, 관류 변화, 대식세포 활성화, 동맥 및 정맥 미소 혈전으로 조직 저산소증, 허혈성 괴사를 일으켜 신장 및 호흡기 합병증이 더 증가한다고 보고하였다. 여러 중요 장기 출혈에 대해서는 보고가 있지만 미만성 폐출혈에 대해서는 아직 보고된 바가 없다.

과중성혈관내응고가 있는 환자에서 폐포출혈이 발생하는 경우에 대한 보고는 많지는 않으나 Robboy등⁷과 Saka 등⁸은 전립선암과 급성 전골수세포성백혈병 환자에서 과중성혈관내응고에 의해 미만성 폐포출혈이 발생한 예를 보고하였으며, Katsumura 등⁹이 87명의 과중성혈관내응고 환자 부검시 14명(16.1%)에서 폐출혈이 보였다고 보고하였다. 그러므로 과중성혈관내응고가 동반된 HELLP syndrome에서도 미만성 폐포출혈이 발생할 수 있을 것이다.

미만성 폐포출혈의 진단은 객혈, 흉부 방사선 소견상 양측성 폐침윤, 폐미세혈관에서 폐포내 출혈로 인한 혈색소 감소로 추정할 수 있다⁴⁵. 흉부 방사선 소견은 폐부종, 급성호흡곤란증후군, 미만성 침윤을 보이는 폐렴과 감별이 필요하다¹⁰. 기관지폐포 세척시 연속된 기관지폐포액이 점차적으로 혈성으로 진행되는 것이 특징이고 세척액에서 혈철소(hemosiderin)을 가진 대식세포의 관찰이 진단에 도움이 된다. 즉 기관지폐포세척술 없이는 임상적으로 확진 하기는 어려운 질환이다. 그래서 HELLP syndrome에서 미만성 폐포출혈 진단이 보고되지 않았을 가능성이 있다. 치료는 원인 질환에 따라 다르며 고용량 스테로이드 투여나 세포독성약제(cytotoxic agent; cyclophosphamide, azathioprine 등), 혈장분리반출술(plasmapheresis) 등이 고려될 수도 있다. 보존적 치료로는 혈소판 수혈, 산소 공급, 주의 깊은 수액 요법 등이 있다. 이번 증례에서는 혈액 응고 장애의 교정 등 보조적 치료 만으로

호전되었다.

HELLP syndrome의 폐합병증의 임상 양상은 주로 기침과 호흡곤란, 흉부 X-선 촬영상 양측성 폐침윤을 보이는 경우이다. 원인으로 흉수, 폐부종 및 급성호흡곤란증후군 등이 보고되어 있지만 미만성 폐포출혈에 대해서는 아직 보고된 바가 없다. 폐부종, 급성호흡곤란증후군과 미만성 폐포출혈의 감별이 중요한 이유는 원인에 따라 치료가 다르기 때문이다. 폐부종은 초기에 이뇨제와 투석 등의 적극적인 치료로 기계환기를 피할 수도 있고¹¹ 과투과성 부종이 주된 원인인 급성호흡곤란증후군은 적절한 산소 유지와 폐보호 환기법을 포함한 인공환기전략이 중요한 치료이다¹². 또한 HELLP syndrome이 합병된 임신에서 임상경과 중 수술, 출혈 및 과중성혈관내응고 발생으로 대량 수혈이 필요할 수 있어 급성호흡곤란증후군 발생시에는 수혈연관 급성 폐손상(transfusion related acute lung injury, TRALI)도 고려해야 한다¹³. 이런 경우 수혈을 극히 제한적으로 시행해야 할 것이다. 미만성 폐포출혈인 경우 응고 장애 교정 및 적극적인 혈액투석 등의 보조 요법이 HELLP syndrome환자에서 주된 치료이나, 중증의 경우 고용량의 스테로이드나 혈장분리만출술 등을 치료로 시도한 보고도 있다^{14,15}.

본 환자의 경우 수혈이 주된 원인으로 폐출혈이 발생하였을 가능성은 낮다. 첫째로 적혈구 수혈은 수술 당일과 다음날 동안 5units로 대량수혈이 아니었다. 수혈연관 폐손상의 경우 대량수혈은 4일 이상 혈량 전체를 (total blood volume) 수혈하는 것으로 되어 있다. 잘 유발하는 종류도 전혈, 신선 동결 혈장 등 순서인데, 첫 2일 동안은 신선 동결 혈장 조차 수혈되지 않았다. 호흡곤란 증상 역시 대부분 수혈 1-2 시간 안에 발생하나, 본 증례는 수술 다음날부터 시작되었다. 둘째로 수혈은 진행 경과 중 계속 투여 되었지만 환자는 6일 이후 서서히 회복의 경과를 보였다. 그래서 본 증례는 내원 당시 과중성혈관내응고 소견이 있었던 환자였고, 과중성혈관내응고가 계속 진행하면서 증상이 악화되었다가 병의 자연 경과 과정을 거친 수일 후부터 회복의 경과를 보였던 증례로 해석된다.

급성호흡곤란증후군과 미만성 폐포출혈 간의 이와 같은 상이한 치료로 두 질환을 감별하는 것이 중요할

것으로 생각되며 HELLP syndrome환자에서 양측성 폐침윤이 보이는 경우 필요시 기관지폐포세척술을 시행하여 이들 질환들을 감별해야 하겠다.

요 약

HELLP syndrome에서 여러 출혈 합병증이 보고되었으나, 아직 미만성 폐포출혈에 대한 보고는 없었다. HELLP syndrome이 합병된 임신 36주 임신부에서 분만 후 혈담과 단순 흉부 방사선 촬영상 양측성 폐침윤이 관찰되어 기관지폐포세척술을 통해서 미만성 폐포출혈을 진단 및 치료 후 호전된 예를 경험하였기에 문헌과 함께 보고하는 바이다.

참 고 문 헌

- Weinstein L. Syndrome of hemolysis, elevated liver enzymes, and low platelet count: a severe consequence of hypertension. *Am J Obstet Gynecol* 1982;142:159-67.
- Sibai BM, Ramadan MK, Usta I, Salama M, Mercer BM, Friedman SA. Maternal morbidity and mortality in 442 pregnancies with hemolysis, elevated liver enzymes, and low platelets(HELLP syndrome). *Am J Obstet Gynecol* 1993;169:1000-6.
- Sibai BM. Diagnosis, controversies, and management of the syndrome of hemolysis, elevated liver enzymes, and low platelet count. *Obstet Gynecol* 2004;103:981-91.
- Schwarz MI, Cherniack RM, King JR. Diffuse alveolar hemorrhage and other rare infiltrative disorders. In: Murray, Nadel, editors. *Textbook of respiratory medicine*. 3rd ed. W.B. Saunders Company; 2000. p. 1733-51.
- Collard HR, Schwarz MI. Diffuse alveolar hemorrhage. *Clin Chest Med* 2004;25:583-92.
- Van Dam PA, Renier M, Backland M, Buytaert P, Uyttenbroeck F. Disseminated intravascular coagulation and the syndrome of hemolysis, elevated liver enzymes, and low platelets in severe preeclampsia. *Obstet Gynecol* 1989;73:97-102.
- Robboy SJ, Minna JD, Colman RW, Birndorf NI, Lopas H. Pulmonary hemorrhage syndrome as a manifestation of disseminated intravascular coagulation: analysis of ten cases. *Chest* 1973;63:718-21.
- Saka H, Ito T, Ito M, Watanabe A, Shimokata K. Diffuse pulmonary alveolar hemorrhage in acute pro-

- myelocytic leukemia. *Intern Med* 1992;31:457-8.
9. Katsumura Y, Ohtsubo K. Incidence of pulmonary thromboembolism, infarction and haemorrhage in disseminated intravascular coagulation: a necroscopic analysis. *Thorax* 1995;50:160-4.
 10. Albelda SM, Gefer WB, Epstein DM, Miller WT. Diffuse pulmonary hemorrhage: a review and classification. *Radiology* 1985;154:289-97.
 11. Nava S, Carbone G, DiBattista N, Bellone A, Baiardi P, Cosentini R, et al. Noninvasive ventilation in cardiogenic pulmonary edema. *Am J Respir Crit Care Med* 2003;168:1432 - 7.
 12. The Acute Respiratory Distress Syndrome Network. Ventilation with lower tidal volumes as compared with traditional tidal volumes for acute lung injury and the acute respiratory distress syndrome. *N Engl J Med* 2000;342:1301-8.
 13. Silliman CC, Ambruso DR, Boshkov LK. Transfusion-related acute lung injury. *Blood* 2005;105:2266-73.
 14. Martin JN Jr, Thigsen BD, Rose CH, Cushman J, Moore A, May WL. Maternal benefit of high dose intravenous corticosteroid therapy for HELLP syndrome. *Am J Obstet Gynecol* 2003;189:830-4.
 15. Martin JN Jr, Files JC, Blake PG, Perry KG Jr, Morrison JC, Norman PH. Postpartum plasma exchange for atypical preeclampsia-eclampsia as HELLP syndrome. *Am J Obstet Gynecol* 1995;172:1107-27.
-