

# Oxaliplatin, 5-fluorouracil, leucovorin 병합항암화학요법 중에 발생한 폐섬유화증 1예

고려대학교 의과대학 내과학교실

정진웅, 허규영, 정기환, 정혜철, 이승룡, 최인근, 이상엽, 김제형, 서재홍, 신 철, 심재정, 인광호, 강경호, 유세화

## Pulmonary Fibrosis Under Chemotherapy with Oxaliplatin, 5-fluorouracil, and Leucovorin

Jin Yong Jung, M.D., Gyu Young Hur, M.D., Ki Hwan Jung, M.D., Hae Chul Jung, M.D., Sung Yong Lee, M.D., In Keun Choi, M.D., Sang Yeub Lee, M.D., Je Hyeong Kim, M.D., Jae Hong Seo, M.D., Chol Shin, M.D., Jae Jeong Shim, M.D., Kwang Ho In, M.D., Kyung Ho Kang, M.D., Se Hwa Yoo, M.D.

Department of Internal Medicine, College of Medicine, Korea University, Seoul, Korea

The combination of oxaliplatin, 5-fluorouracil and leucovorin (FOLFOX) has recently been shown to be beneficial in advanced colorectal and gastric cancers. The side effects of this regimen include neutropenia, diarrhea and neurosensory toxicity. However, case reports on the pulmonary toxicities of this regimen are very limited. Especially, the development of pulmonary fibrosis has never been cited in the literature. Herein is reported the case of a patient treated with oxaliplatin, 5-fluorouracil and leucovorin combination chemotherapy in whom pulmonary fibrosis developed, but which improved after steroid pulse therapy. (*Tuberc Respir Dis* 2005; 59: 536-540)

**Key words** : Oxaliplatin, Fluorouracil, Leucovorin, Chemotherapy, Pulmonary fibrosis

### 서 론

최근 Oxaliplatin, 5-fluorouracil (5-FU) 및 leucovorin 병합항암화학요법 (FOLFOX regimen)은 진행성 대장암에서 5-FU / leucovorin 치료보다 우수하여, 대장암의 일차적인 항암치료로서의 효과가 증명된 바 있으며<sup>1</sup>, 진행성 혹은 전이성 위암에도 효과가 있는 것으로 보고되고 있다<sup>2</sup>. 이 병합요법에 따르는 가장 흔한 부작용들로는 호중구감소증, 설사 및 감각신경계 독성 등이 있고, 감각신경계 독성이 발생하는 경우는 용량을 제한해야 한다<sup>1</sup>. 폐에 대한 독성의 경우, 임상실험에서 1% 미만의 치명적일 수 있는 폐섬유화증 (pulmonary fibrosis)이 발생했었다고는 하나 (<http://www.eloxatin.com>), 문헌으로 발표된 구체적인 증례 보고는 없다. 저자 등은 재발성위암환자에서

oxaliplatin, 5-FU 및 leucovorin 병합항암화학요법 중에 발생하고, 약제중단 및 스테로이드 충격요법 후에 호전을 보인 폐섬유화증 1예를 경험하였기에 보고하는 바이다.

### 증 례

환 자 : 권 ○ 현, 남자 64세.

주 소 : 항암화학요법 시행 이후 발생한 호흡곤란.

현병력 : 15년 전 위암으로 위아전절제술을 시행 받았던 자로, 내원 15일 전부터 우상복부 통증이 발생하여 동네 병원에서 상복부 초음파검사를 시행한 결과 간에 이상 소견이 보여, 정밀검사를 위하여 입원하였다. 입원 당시 식욕부진, 체중감소, 전신쇠약감 등의 증상을 호소하였고, 복부전산화단층촬영 및 간조직 생검을 시행한 결과 재발성 위암 및 간전이로 진단되었다. 이후 환자는 oxaliplatin, 5-FU, leucovorin의 병합항암화학요법을 시작하였고, 1차 항암제 투여 후 10여일 째에 경도의 호흡곤란이 발생하였으며, 2차 항암제 투여한 다음날부터 호흡곤란이 악화되어 호흡기내과로 협진이 의뢰되었다.

사회력 및 가족력 : 특이사항 없음

Address for correspondence : **Je Hyeong Kim, M.D.**  
Division of Pulmonary and Critical Care Medicine,  
Department of Internal Medicine, Korea University  
Ansan Hospital  
516, Gojan-1-dong, Danwon-gu, Ansan, 425-707 Korea  
Phone : +82-31-412-5950 Fax : +82-31-413-5950  
E-mail : chepraxis@korea.com  
Received : Oct. 11. 2004  
Accepted : Sep. 14. 2005

흡연력: 하루 1갑씩 40년간 흡연.

**이학적 소견**: 호흡기내과로의 협진 의뢰 당시 활력 징후는, 혈압 120/80 mmHg, 맥박 88회/분, 호흡수 20 회/분, 체온 36.2°C로 안정적이었고, 만성병색을 띠고 있었으나 의식은 명료하였다. 흉부 청진에서 양측 폐기저부에서 수포음이 들렸으며, 심잡음은 들리지 않았고, 사지말단에 청색증이나 곤봉지는 관찰되지 않았다. **검사실소견**: 말초혈액 검사에서 백혈구 7,810/mm<sup>3</sup> (호중구 88.8%, 림프구 9.8%, 단핵구 1.4%, 호산구 0%, 호염기구 0%), 혈색소 11.4 g/dL, 혈소판 73,900/mm<sup>3</sup>였으며, 혈액화학검사 상 혈중요소질소 22.5 mg/dL, 크레아티닌 0.9 mg/dL, AST 16 IU/L, ALT 20 IU/L, 총빌리루빈 0.7mg/dL이었다. 동맥혈가스검사는 pH 7.46, PaCO<sub>2</sub> 34.1 mmHg, PaO<sub>2</sub> 53.1 mmHg, HCO<sub>3</sub><sup>-</sup> 23.8 mEq/L, 산소포화도 89.2%였다. 객담에 대한 그람 염색 및 배양 검사에서 병원균은 발견되지 않았다. **폐기능검사**: FVC 2.25 L(정상예측치의 62%), FEV<sub>1</sub> 1.95 L(정상예측치의 75%), FEV<sub>1</sub>/FVC 86%, DL<sub>CO</sub> 6.1 mL/min/mmHg (정상예측치의 44%), DL<sub>CO</sub>/V<sub>A</sub> 1.58 mL/min/mmHg/L (정상예측치의 42%) 였다.

**방사선소견**: 입원 당시 시행한 단순흉부 방사선 사진 (Figure 1A)상에서 양폐의 과팽창 소견이 보이기는 하였으나, 특별한 폐침윤은 관찰되지 않았고, 복부 전산화 단층촬영에서 포함되었던 폐기저부에서도(Figure 2A) 폐기종 외에 특이 소견은 관찰되지 않았다. 그러

나 2차 항암제 투여 이후 호흡곤란이 발생하였을 때 시행한 방사선 사진 (Figure 1B)에서는 양폐 기저부에 이전에 관찰되지 않았던 망상형 폐침윤이 관찰되었고, 흉부 고해상도 전산화단층사진 (high resolution computed tomography, HRCT)(Figure 2B) 상에서는 전반적인 소엽중심성 폐기종과 함께 양폐 기저부에 벌집모양 변화 (honeycombing)와 간유리상 음영을 동반한 망상형 침윤이 보였다.

**임상경과**: 이상의 병력, 임상증상 및 검사소견으로 미루어 보아 항암치료와 관련되어 발생한 폐섬유화증의 추정진단 하에, 흉강경하 폐생검을 고려하였으나, 환자의 전신상태가 불량하여, 진단적으로 제한적이기는 하지만 기관지내시경 및 경기관지폐조직검사를 시행하였다. 기관지내시경 검사에서 특이한 소견은 관찰되지 않았고, 기관지세척액에 대한 세균학적 검사 및 세포진 검사에서 특별한 병원균 및 악성세포는 발견되지 않았다. 폐조직에 대한 조직학적 검사에서는 기질화 폐렴 (organizing pneumonia)를 시사하는 소견을 보였으나 (Figure 3), 환자의 방사선학적 소견으로 미루어보아 경기관지폐생검으로 시행한 조직검사의 진단적 한계, 혹은 폐섬유화증의 급성기에 관찰될 수 있는 기질화 폐렴의 소견인 것으로 판단하고, 항암제 투여로 발생한 폐섬유화증으로 진단하였다. 이후 환자는 스테로이드 충격요법을 시행 받았고, 충격요법 시행 후 약 6일경부터 호흡곤란의 증상 및

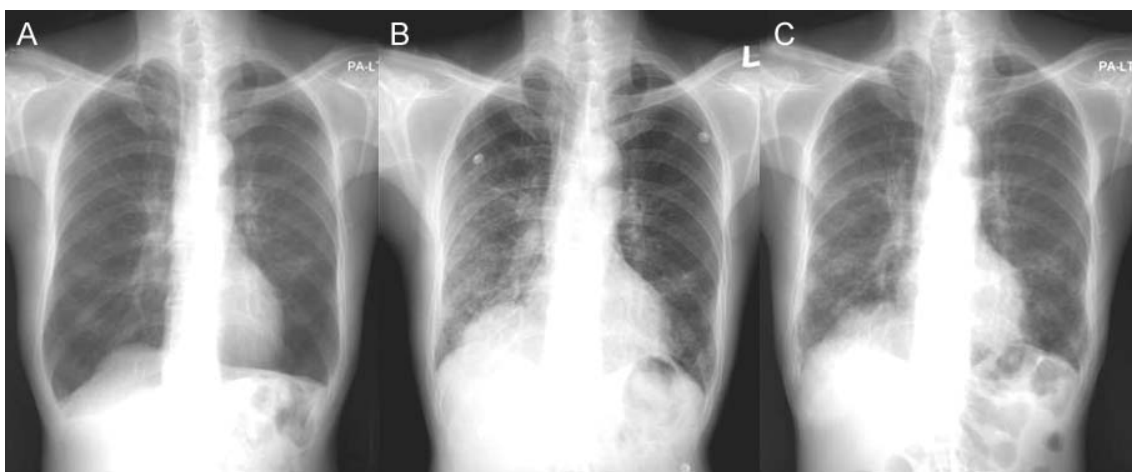


Figure 1. Chest X-ray on admission (A) showed hyperaerated emphysematous lung without specific infiltration. However, after second cycle of chemotherapy (B), reticulonodular infiltration was observed on both lower lung field, which was improve after steroid pulse therapy (C).

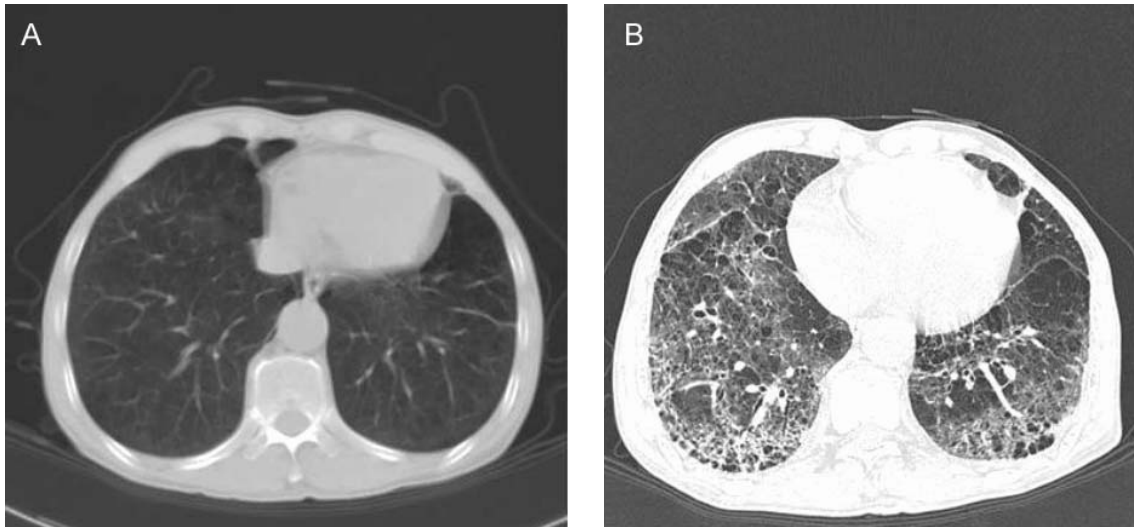


Figure 2. Basal lung included in abdominal CT scan (A) showed emphysematous lung. After second cycle of chemotherapy (B), reticular with ground-glass opacity and honeycomb change were observed on HRCT.

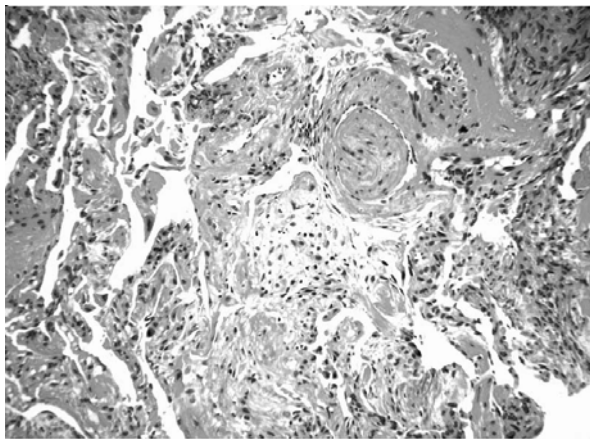


Figure 3. Histologic examination of transbronchial lung biopsy specimen showed fibromyxoid connective tissue plugs that fill distal airway spaces, suggesting organizing pneumonia (Hematoxylin and eosin stain,  $\times 200$ )

방사선학적 소견이 호전을 보이기 시작하였다 (Figure 1C). 방사선학적인 호전은 폐섬유화증 발생 이전의 상태로 완전히 회복되지는 않고, 양폐 기저부에 경도의 망상형 침윤이 잔존하였다. 이후 환자는 전이성 위암으로 인한 전신쇠약 및 식욕부진 등의 증상이 심해져 약 1개월 후 사망하였다.

## 고 찰

다수의 항암화학요법제들 (chemotherapeutic agents)

이 폐독성과 관련되어 있는 것으로 보고되고 있다. 그 중에서 특히 bleomycin, methotrexate 및 busulphan 등이 가장 흔하게 폐독성을 일으키는 것으로 알려져 있다. 최근에 새로운 항암제들이 개발되어 임상적으로 사용되고 있기는 하나, 대부분 비교적 부족한 임상 경험들로 인하여 이 약제들이 폐에 어떠한 영향을 미치는 지에 대한 보고는 제한적인 실정이다.

Oxaliplatin은 최근에 개발된, 1,2-diaminocyclohexane (DACH) 운반배위자 (carrier ligand)를 가진 3세대 시스플라틴 유사체 (cisplatin analogue)이다. DACH-platinum 결합체를 형성함으로써 항암효과를 나타내며<sup>3</sup>, 5-FU와 동시에 투여할 경우, 5-FU에 대해 내성을 가진 세포주에서 조차 부가 혹은 상승효과를 보이는 것으로 보고되고 있다<sup>4</sup>. 따라서 oxaliplatin, 5-FU 및 leucovorin 병합항암화학요법은 각종 소화기계 악성종양의 치료에 있어서 효과적인 항암화학요법으로 인정되고 있다. oxaliplatin의 부작용으로는 구토, 오심, 설사, 호흡구감소증, 혈소판감소증, 발열 및 과민반응이 보고된 바 있고<sup>5</sup>, 가장 중요한 부작용은 지속적인 감각이상과 장애를 동반하는 감각신경독성 (sensory neurotoxicity)으로, 이 부작용이 발생할 경우, 약제의 용량을 줄이거나 중단하여야 한다<sup>6</sup>.

Oxaliplatin과 관련된 호흡기 계통의 부작용으로는 약제 투여 직후 발생할 수 있는 호흡곤란, 천명, 후두

연축 등의 과민 증상이 있을 수 있으나<sup>7</sup>, 약제를 중단 하여야 할 정도의 심각한 부작용에 대한 보고는 매우 제한적이다. 구체적으로 절제가 불가능한 직장암으로 oxaliplatin과 5-FU으로 병합화학요법을 받았던 환자에서 미만성 폐포손상을 동반한 급성폐손상이 발생하고 스테로이드 치료 후 소실된 1예와<sup>8</sup>, 역시 대장암으로 인하여 oxaliplatin, 5-FU, leucovorin 병합화학요법을 받았던 환자에서 호산구성 폐렴이 발생하고, 약제 중단 후 소실된 1예의 보고<sup>9</sup>만이 있을 뿐이다. 특히 폐섬유화증에 대해서는 제조원 측이 제시한 처방정보에 의하면 1% 미만의 환자들에서 치명적일 수 있는 폐섬유화증이 발생한 것으로 기술되어 있기는 하나(<http://www.eloxatin.com>), 구체적인 증례에 대한 문헌보고는 전혀 없는 실정이다.

본 증례의 환자는 병합화학요법 전의 단순흉부 방사선 사진 및 복부 전산화 단층 촬영에 포함된 폐기저부에서는 폐기종 이외의 다른 이상 소견은 없었다. 그러나 항암제 투여 후 호흡곤란이 발생하였을 당시의 방사선학적인 검사에서는 양폐 기저부에 벌집모양 변화 (honeycombing)를 동반한 망상형 침윤과 간유리상 음영 등의 폐섬유화증에 전형적인 소견이 관찰되었다. 간질성폐질환의 경우 조직학적 진단을 위해 개흉 혹은 흉강경을 이용한 비교적 광범위한 폐조직을 관찰하고 함에도 불구하고, 환자의 임상적 상황 때문에 부득이하게 제한적인 경기관지 폐생검을 시행하였고, 이에 대한 조직 검사에서는 기질화폐렴 (organizing pneumonia)을 시사하는 소견을 보였다. 이와 같은 결과는 폐섬유화증의 가속기 (accelerated phase)에 조직학적으로 UIP (usual interstitial pneumonia) pattern과 함께 국소적인 기질화폐렴, 미만성 폐포손상 및 모세혈관염 등의 소견이 관찰될 수도 있는 것으로 보고되고 있어<sup>10</sup>, 경기관지 폐생검의 제한점인 작은 조직의 크기 및 폐섬유화증의 병리 조직상의 불균질성에 의한 것으로 판단된다. 물론 약물로 인한 혹은 특발성의 폐쇄성 세기관지염 및 기질화 폐렴 (bronchiolitis obliterans with organizing pneumonia, BOOP)의 경우에도 아주 소수의 환자들에서 방사선학적으로 망상결절성 양상의 음영이 나타나기는 하나<sup>10</sup>, 특징적인 양측성 폐경화의 소견을 보이는 것

이 일반적이고, 특히 벌집모양 변화는 매우 드문 것으로 보고되고 있다<sup>11</sup>. 따라서 본 증례의 환자의 경우 전형적인 방사선학적 소견 및 임상 양상 등으로 oxaliplatin, 5-FU, leucovorin 병합화학요법으로 인하여 발생한 폐섬유화증으로 진단하였다. 하지만, 항암요법 후 조기에 병변이 발생한 점 및 스테로이드 치료에 대해서 비교적 신속하게 반응이 있었던 점으로 미루어 보아 약물로 인한 폐쇄성 세기관지염 및 기질화 폐렴의 가능성을 전혀 배제할 수는 없을 것으로 사료된다.

백금유도체 및 5-FU, 혹은 leucovorin이 임상적으로 단독치료로 사용되는 경우가 거의 없기 때문에, oxaliplatin, 5-FU 및 leucovorin의 세가지 약물 중에서 어느 약물이 본 증례의 환자에서 폐섬유화증을 발생시키는 데 있어서 주요한 역할을 했는지를 판단하기는 매우 힘들다. 5-FU의 경우 mitomycin과의 병합 치료를 했던 1예에서 섬유화성 폐포염 (fibrosing alveolitis)를 특징으로 하는 폐섬유화증이 발생하였던 증례보고가 있기는 하다<sup>12,13</sup>. 그러나 5-FU와 leucovorin 병합요법은, oxaliplatin과 비교하여 오랜 기간 동안 임상적으로 사용되었음에도 불구하고 폐독성에 대한 보고가 매우 적었고, oxaliplatin의 경우 임상시험 과정에서 폐섬유화증의 발생을 보고하고 있어, oxaliplatin이 원인으로서 주요한 작용을 하였을 것으로 추정된다. 최근 각종 악성 종양의 치료에 있어서 여러 가지 항암제의 병합요법이 일차적인 치료로 인정되어가고 상황에서, 특히 oxaliplatin, 5-FU, leucovorin 병합화학요법이 소화기 종양의 치료에 광범위하게 사용되고 있고, 비소화기 종양에서의 치료 효과에 대해서도 연구가 진행되고 있는 추세를 감안한다면, 이 병합요법으로 인해서 발생할 수 있는 폐섬유화증 등의 폐독성에 대한 특별한 주의가 기울여져야 할 것으로 판단된다.

## 요 약

저자들은 64세 남자 환자에서, 재발성 위암에 대한 oxaliplatin, 5-fluorouracil, leucovorin 병합화학요법 중에 발생한 폐섬유화증의 임상적 진단 및 스테로이드 등 충격 요법 치료 후 호전된 증례를 경험하였기에

문헌 고찰과 함께 보고하는 바이다.

### 참 고 문 헌

1. de Gramont A, Figer A, Seymour M, Homerin M, Hmissi A, Cassidy J, et al. Leucovorin and fluorouracil with or without oxaliplatin as first-line treatment in advanced colorectal cancer. *J Clin Oncol* 2000;18:2938-47.
2. Louvet C, Andre T, Tigaud JM, Gamelin E, Douillard JY, Brunet R, et al. Phase II study of oxaliplatin, fluorouracil, and folinic acid in locally advanced or metastatic gastric cancer patients. *J Clin Oncol* 2002; 20:4543-8.
3. Raymond E, Faivre S, Woynarowski JM, Chaney SG. Oxaliplatin: mechanism of action and antineoplastic activity. *Semin Oncol* 1998;25:4-12.
4. Bleiberg H, de Gramont A. Oxaliplatin plus 5-fluorouracil: clinical experience in patients with advanced colorectal cancer. *Semin Oncol* 1998;25:32-9.
5. Cassidy J, Misset JL. Oxaliplatin-related side effects: characteristics and management. *Semin Oncol* 2002; 29:11-20.
6. Grothey A. Oxaliplatin-safety profile: neurotoxicity. *Semin Oncol* 2003;30:5-13.
7. Brandi G, Pantaleo MA, Galli C, Falcone A, Antonuzzo A, Mordenti P, et al. Hypersensitivity reactions related to oxaliplatin (OHP). *Br J Cancer* 2003;89:477-81.
8. Trisolini R, Lazzari Agli L, Tassinari D, Rondelli D, Cancellieri A, Patelli M, et al. Acute lung injury associated with 5-fluorouracil and oxaliplatin combined chemotherapy. *Eur Respir J* 2001;18:243-5.
9. Gagnadoux F, Roiron C, Carrie E, Monnier-Cholley L, Lebeau B. Eosinophilic lung disease under chemotherapy with oxaliplatin for colorectal cancer. *Am J Clin Oncol* 2002;25:388-90.
10. American Thoracic Society/European Respiratory Society. American Thoracic Society/European Respiratory Society International Multidisciplinary Consensus Classification of the Idiopathic Interstitial Pneumonias: this joint statement of the American Thoracic Society (ATS), and the European Respiratory Society (ERS) was adopted by the ATS board of directors, June 2001 and by the ERS Executive Committee, June 2001. *Am J Respir Crit Care Med* 2002;165:277-304.
11. Webb WR, Mueller NL, Naidich DP. High-resolution CT of the lung. 3rd ed. Philadelphia: Lippincott Williams & Wilkins; 2001.
12. Fielding JW, Crocker J, Stockley RA, Brookes VS. Interstitial fibrosis in a patient treated with 5-fluorouracil and mitomycin C. *Br Med J* 1979;2:551-2.
13. Fielding JW, Stockley RA, Brookes VS. Interstitial lung disease in a patient treated with 5-fluorouracil and mitomycin C. *Br Med J* 1978;2:602.