

진통소염제에 의한 위 십이지장 궤양에 합병된 위 출구 폐쇄 1예

분당제생병원 소아과, *진단병리과
최창환 · 변성환 · 장수희 · 백소야*

A Case of Gastric Outlet Obstruction Complicated by Peptic Ulcer Secondary to Non-Steroidal Anti-Inflammatory Drug (NSAID)

Chang Hwan Choi, M.D., Sung Hwan Byun, M.D.,
Soo Hee Chang, M.D. and So Ya Paik, M.D.*

Departments of Pediatrics and *Pathology, Bundang Jesaeng General Hospital, Seongnam, Korea

Peptic ulcer disease complicated with gastric outlet obstruction is rare in children. Even though NSAIDs have been reported to cause various adverse events, they are still regarded as safe and, therefore, widely utilized in children. In the past, pediatric patients who were at risk of seizure due to high fever, were treated with dipyron (Metamizole sodium) injection which inhibits cyclooxygenase-1 and inhibit prostaglandin, to weaken the gastro-duodenal defensive mechanism. A case of an infant with multiple esophagogastric ulcers and bleeding caused by NSAID complicated with gastric outlet obstruction is reported in this paper. (**Korean J Pediatr Gastroenterol Nutr 2005; 8: 226~232**)

Key Words: Peptic ulcer, NSAID, Gastric outlet obstruction

서 론

영아기의 다발성 소화성 궤양은 드물지만 주로 스테로이드¹⁾와 비 스테로이드성 진통소염제(NSAID) 투여에 의해 발생한다²⁾. 이에 비해 소아나 성인의 소화성 궤양 원인은 대부분 *Helicobacter pylori* 감염에

의해 발생³⁾하며 두 번째로는 진통소염제 투여에 의해 발생한다⁴⁾. 위중한 영아 환자의 경우 궤양출혈 위험을 증가시키는 원인 약제로는 주사용 칼슘제제와 경정맥 영양수액제가 가스트린 증가로, 스테로이드와 NSAID (indomethacin), tolazoline 등이 위궤양의 방어인자인 prostaglandin의 합성 억제로 위 장관 출혈과 천공을 증가시킬 수 있다¹⁾. 아스피린을 비롯한 NSAID 복용에 의한 위 장관 부작용은 가장 흔히 볼 수 있는 의인성 위장장애로 소화불량부터 사망에 이르기까지 다양하며 이의 관련성은 이미 잘 알려진 사실이다. 성인에서 소화성 궤양의 합병증의 15~35%는 NSAID에 의하며 NSAID 사용으로

접수 : 2005년 7월 20일, 승인 : 2005년 8월 30일
책임저자 : 장수희, 463-050, 경기도 성남시 분당구 서현동 255-2
분당제생병원 소아과
Tel: 031-779-0278, Fax: 031-779-0894
E-mail: babydr@chol.com

위 장관 합병증 위험성은 2.5~5배 증가하고⁵⁾ 한 종류의 NSAID를 사용한 경우보다 2종류 이상을 동시에 병용 투여시 위험성이 더 증가한다⁶⁾. 소아에서는 Kawasaki병 치료로 저 용량의 아스피린을 복용하는 소아에서 1년에 3.5회/100명의 빈도로 위출혈 발생의 위험을 국내에서 보고하였다⁷⁾. 소화성 궤양의 합병증으로 위 출구 폐쇄가 발생하는 경우는 성인 궤양 환자의 2% 정도로, 특히 스테로이드 병용, 장기간 복용, 고령의 환자에서 증가하나 소아에서는 위 출구 폐쇄를 동반하는 소화성 궤양은 매우 드물다⁸⁾. 궤양에 의한 합병증의 발생은 연령이나 궤양 종류보다는 투여용량과 기간, 그리고 2가지 이상의 NSAID를 동시에 투여하는 경우 증가하는 것으로 알려졌다^{5,6)}. NSAID의 하나인 dipyron계 metamizole sodium (Novalgine[®])제제는 위 벽의 cyclooxygenase-1 (COX-1)을 억제하여 위벽 방어인자인 prostaglandin을 고갈시켜 출혈, 위 천공, 궤양 등을 발생시킬 뿐 아니라 무 과립구증, 과민성 쇼크 등의 부작용 위험이 있어 12세 미만의 소아에서 금기이며 의사와 상의 하에 처방하게 되어 있다. 하지만 이미 오래전부터 치료용량에서는 비교적 안전하다고 연구보고⁹⁾되어 소아에서 드물지 않게 처방되어 왔다.

저자들은 영아에서 해열효과를 위해 진통 소염제 (metamizole 근주, acetaminophen과 pranoprofen 경구 복용)투여 후 위 출구 폐쇄를 합병하는 식도, 위 십이지장의 다발성 소화성 궤양 1예를 경험하였기에 문헌 고찰과 함께 보고하는 바이다.

증 례

환 아: 신○○, 11개월, 여아

주 소: 5일간의 발열, 하루 4회 이상 3일간 지속된 토혈

과거력: 둘째 환아로 평소 건강하며 모유수유 중이었다.

가족력: 부모의 *Helicobacter pylori* 위염이나 궤양의 병력은 없었다.

현병력: 내원 5일전 시작된 발열과 구토, 감기증상으로 개인의원에서 감기와 장염 의심 하에 세토

펜 시럽(aceaminophen), 데니콜 시럽(pranoprofen), 가스모틴, 비졸분, 코데날 시럽 경구약물과 함께 novalgine[®] (metamizole sodium 15 mg/kg 1회 근주), 리보스타마이신 근주 이후 발생한 상기주소로 외래를 통해 입원하였다.

진찰소견: 급성 병색을 보이고 보쳤으나 입안의 병변도 없고 복부 종괴는 만져지지 않았으며 다른 진찰소견은 이상이 없었다.

검사소견: 내원 당시 시행한 말초 혈액 검사에서 백혈구 6,900/mm³, 혈색소 12.2 g/dL, 헤마토크리트 29.1%, 혈소판 357,000/mm³이었다. 혈액 생화학 검사 상 BUN/Cr은 25.3/0.5 mg/dL, AST/ALT 45/25 U/L이었다. 빈혈 검사 상 reticulocyte 1.5%, ferritin 38.5 ng/mL, serum iron 16 ug/dL, TIBC 329 ug/dL이었다. 혈중 *H. pylori* Ig G는 음성이었고, 혈중 gastrin치도 정상이었다. 방사선 소견 상 흉부사진과 복부 사진은 정상이었다. 복부 CT는 위와 췌장주위의 종양, gastrinoma를 감별하기 위해 시행하였고 정상 소견이었다. 입원 당시 시행한 내시경(Fig. 1)상 하부 식도, 위 유문부, 십이지장 구부와 2차 하행부에 걸쳐 출혈성 다발성 궤양(Di Costanzo grade 3)이 관찰되었다. 조직 검사 상 괴사성 염증성 삼출물과 궤양소견이 식도하부, 위, 십이지장에서 관찰되었고 십이지장의 2차 하행부에 궤양과 만성 비특이성 염증소견이 관찰되었다.

치료 및 경과: 1주 후 추적한 내시경(Fig. 2)상 식도와 위궤양은 소실되었으나 위 유문부의 거의 전 폐쇄가 관찰, 내시경 통과가 불가능하였다. 그러나 환자는 구토나 다른 폐쇄증상을 보이지 않고 분유수유에 적응이 잘되어 2주간 omeprazole (0.75 mg/kg, bid)과 metoclopramide (0.1 mg/kg, qid) 정맥 투여 후 경구로 바꾸어 퇴원하였다. 퇴원 후 발병 3주째 갑자기 수유 후에 지속되는 사출성 구토를 보여 재 입원하였다. 다시 시행한 내시경 상 위유문부 완전 폐쇄를 보여 십이지장부위로 통과 확인을 위해 바륨을 이용한 상부 위 장관 조영술(Fig. 3)을 시행하였다. 위의 확장 소견과 조영제의 십이지장으로의 배출이 지연되어 보였고 십이지장 구부와 2차 하행부의 좁아진 부위가 관찰되었다. 위전정부 조직의

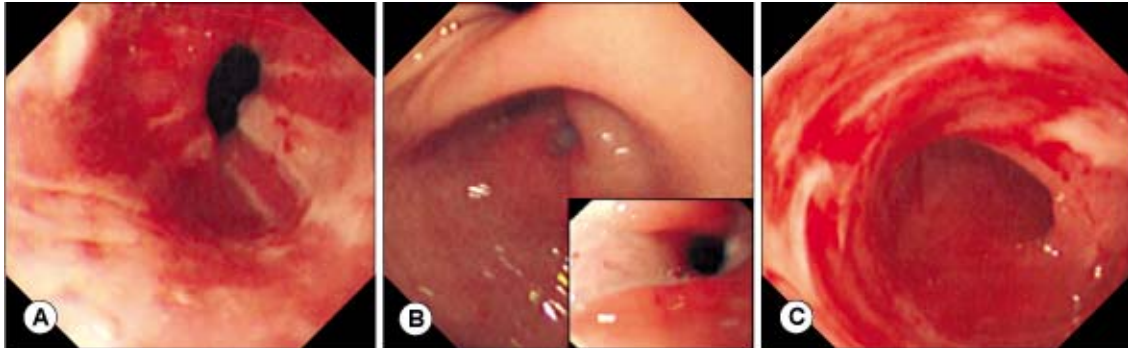


Fig. 1. Gastrofiberscopic examination showed multiple ulcers and hemorrhages of distal esophagus (A), antrum (B), and duodenum (C) on admission (Di Cranzo grade 3).

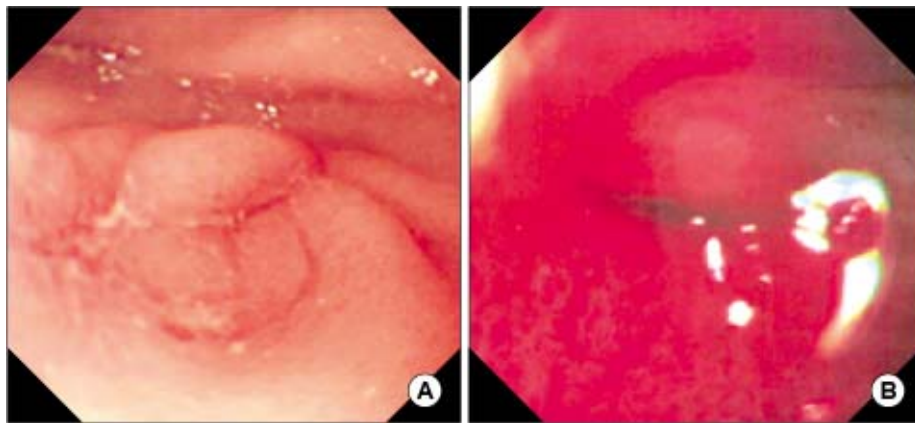


Fig. 2. Follow-up of gastrofiberscopy showed healed ulcer of antrum (A) but slit like pyloric opening due to outlet obstruction (B) 1 week later.

CLO 검사는 양성이었으나 위 전정부 조직 생검 (Fig. 4)상 *H. pylori*는 관찰되지 않고 만성 비특이성 위염증 소견과 고유층의 섬유화와 현미경적 석회화가 관찰되어 조기에 협착이 만성적으로 진행되고 있음을 확인하였다. omeprazole (1 mg/kg, QD), amoxicillin (50 mg/kg/d, bid), clarithromycin (15 mg/kg/d, bid)의 *H. pylori* 제균 요법을 2주간 추가하였고 이후 omeprazole과 부분적 경정맥 영양, 시간당 50 cc로 소량씩 진행하는 점진적인 경구 영양을 서서히 진행하다 재 입원 3주 후, 즉 발병 6주째 완전 경구 영양으로 전환하여 퇴원하였다. 발병 2개월째 시행한 내시경상 위 출구 폐쇄는 변함이 없고 위 조직

CLO검사는 지속적 양성소견, 조직 생검상 만성 표재성 위염 소견을 보이거나 현미경적 석회화는 보이지 않아 제산제투여는 초기 내원 시부터 총 2개월간 시행하였다. 증상의 재발이 없어 1년 후 추적 시행한 내시경상 위 유문부 변형과 이전에 비해 경미하지만 좀 더 개구되는 유문부를 보이거나 여전히 거의 전 위 출구 폐쇄를 보였다. 그러나 환아는 주로 분유 수유와 일부 소아 상식의 섭취에 적응하여 구토 등 폐쇄증상이 육안상 폐쇄소견에 비해 저명하지 않고 비교적 잘 지내고 있어 특별한 치료 없이 외래 관찰 중이다.

고찰

영유아의 위장관의 기능성 발달은 질병이나 연령, 장관 영양 시행여부와 종류, 기간 등에 영향을 받으나 성인과 소아의 궤양발생의 근본적인 병인은 비

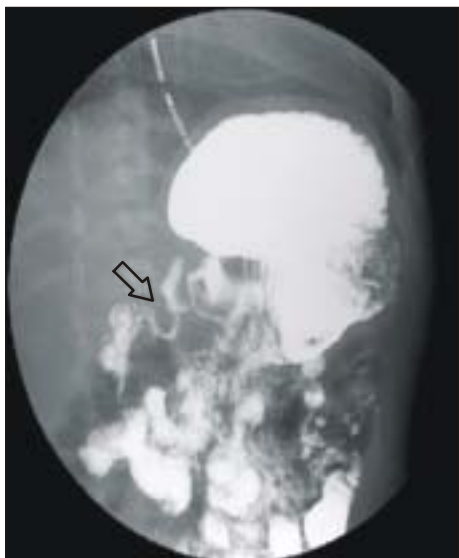

Fig. 3. UGI series showed delayed barium passage at pyloric canal and stricture of bulb and second portion of duodenum, 3 weeks later.

슷하다. NSAID를 복용하지 않은 일반인구의 심각한 위장관 합병증의 발생은 1,000명당 1명, 천공은 0.1명, 출혈 0.8명, 심각한 위궤양은 1.0명의 빈도로 발생하나 NSAID를 복용한 경우 상부 위장관 출혈은 인구 1,000명당 매년 3.8명이 발생한다. 증상을 보이는 궤양은 NSAID 복용하지 않은 군과 비교시 aspirin은 2.9배, nonaspirin NSAID는 4.0배 위험도가 증가하고, nonaspirin NSAID의 경우 저용량은 2.6배, 고용량은 4.9배 위험도가 증가하고 위궤양 5.6배, 십이지장 궤양 3.1배로 위험도가 증가한다^{5,10}. 고로 NSAID 복용 후 위장관 부작용은 가장 흔히 볼 수 있는 의인성 위장장애로 20~25% 발생하는 것으로 알려져 있다¹⁰. 이는 15~40%의 소화불량, 10~30%의 소화성 궤양을 일으키며 상부 위장관 출혈, 장천공, 위 출구 폐쇄 등의 합병증을 야기하고, 이 중 1% 빈도로 발생하는 출혈과 천공은 NSAID에 의한 입원율과 유병률에 큰 영향을 미친다. NSAID로 인한 궤양의 합병증 발생의 위험은 투여 받지 않은 환자와 비교 시 acetaminophen (1.9배), ibuprofen (2.7배), naproxen (3.3배), ketoprofen (3.7배), diclofenac (4.5배), indomethacin (4.6배), piroxicam (10.1배) 순으로 증가하는 것으로 보고되었다⁵. 그리고 한가지 NSAID보다 2가지 이상 NSAID를 병용한 경우 위장관 출혈의 위험이 10.7배 증가하였다⁶. 그러나 NSAID로 출혈과 천공이 초래되어도 무증상인 경우

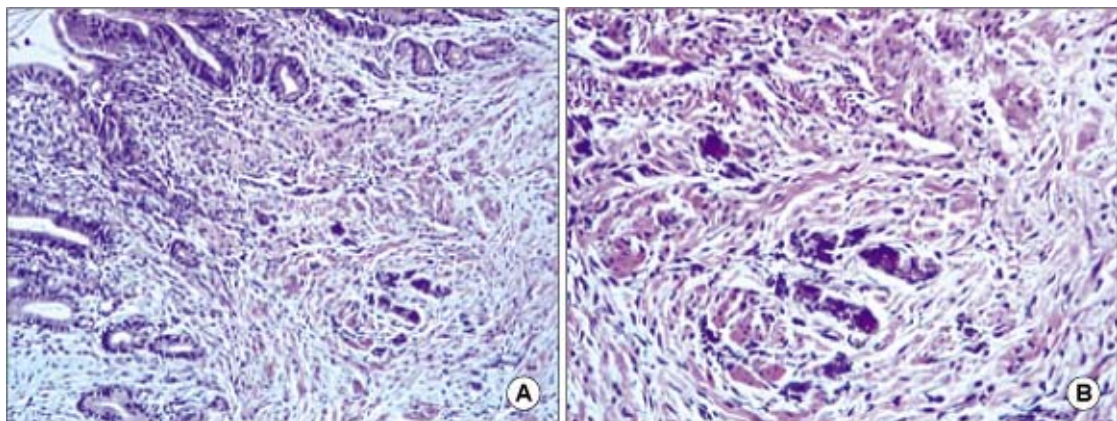


Fig. 4. Histopathologic finding of stomach showed focal presence of dystrophic calcification amidst moderate degree of fibrosis within the lamina propria of gastric mucosa (H&E stain ×200 (A), ×400 (B)).

가 많아 본 증례의 경우처럼 첫 증상이 출혈로 나타나기도 한다. 본 증례의 경우 드물지만 심각한 부작용 위험을 가진 metamizole 주사와 동시에 투여된 경구 해열제가 자체 병으로 인한 스트레스 등의 위험과 서로 상승 작용하여 심한 하부식도, 위 십이지장에 다발성 궤양을 발생시킨 것으로 사료된다.

궤양 천공의 1/2~1/3은 NSAID와 관련이 되어 있고¹¹⁾ 위 출구 폐쇄를 합병한 대부분 환자의 주요 원인이 NSAID에 의한 소화성 궤양으로 알려져 있다¹²⁾. NSAID에 의한 위장 내시경 소견은 점상출혈, 출혈성 미란, 점막 발적 등이 투약 후 단 시간내 초기에 보고되며 투여 후 첫 30일 이내 가장 높은 위험률을 가지는 것으로 보고되나 이의 임상적 의의는 명확히 밝혀져 있지 않다¹³⁾. 또한 NSAID에 의한 장점막의 손상의 정도와 위장관 증상의 정도에는 상관관계가 없고 서로 일치율이 낮아 증상만으로 심각한 부작용을 예측하기 어렵다.

건강한 사람의 위 점막에는 COX-1이 주로 발현되어 아라키돈산으로부터 점막을 보호하는 프로스타글란딘을 합성하여 위산 등 각종 유해물질로부터 위 점막을 보호한다. NSAID와 dipyron계 약물은 전신적 작용으로 COX-1을 억제하여 방어인자인 prostaglandin 합성을 억제, 그 외에 nucleotide 감소, nitric oxide/cGMP 억제, cNOS 활성화 억제로 점막손상을 야기한다¹⁴⁾. 또한 경구 복용 시 국소에 직접적으로 작용하여 위 십이지장 방어벽을 약화시킨다. 대부분 NSAID는 약산성으로 낮은 위산의 산도에서 점막에 선택적으로 농축되어 위장 내강에서 점막 쪽으로 위산의 확산을 증가시켜 점막손상을 더 심하게 만드는 것으로 알려져 있다. 그리하여 프로톤 펌프 억제제(PPI)의 강한 위산억제작용으로 위안의 산도를 4.0 이상으로 올려 점막손상을 줄일 수 있다¹⁵⁾. NSAID는 조직학적으로 화학적 위염(chemical gastritis) 소견을 보이고 *H. pylori* 감염에서 보이는 염증 세포침윤을 야기하지 않으나 실제 이들의 조직학적 위염소견을 구분하기는 어렵다. 장기간 NSAID 복용으로 궤양이 발생한 성인 환자의 약 20%가 *H. pylori* 감염이 있으나 *H. pylori* 균과 NSAID의 독성의 상관관계는 분명치 않다¹⁶⁾. 본 증례의 경우 NSAID

에 의한 궤양 치료 중 시행한 조직 생검상 *H. pylori*가 증명되지 않았으나 CLO 검사 양성으로 처음 진단시 CLO검사를 시행하지 않아 정확치 않으나 11개월의 어린 영아기에 이미 *H. pylori* 감염이 시작되었음을 확인하였다. *H. pylori* 제균요법 후 4주 후 시행한 위 조직의 CLO검사는 계속 양성이어서 제균의 실패를 생각할 수 있으나 이 환자의 경과에 영향을 주진 않았던 것으로 생각하고 이후 시행한 내시경 검사시 CLO검사를 추적하지는 않았다.

NSAID에 의한 궤양의 치료는 우선 투약을 중단하고 제산제, H2 차단제, PPI 제제 등을 투여한다. 또한 점막의 보호 작용이 있는 prostaglandin 유도체인 misoprostol을 투여할 수 있다. *H. pylori* 감염이 함께 있는 경우 PPI를 근간으로 하는 제균 요법을 시행하고 성인에서 장기간의 NSAID 치료 예정인 경우 *H. pylori* 제균요법을 권장하기도 한다¹⁵⁾.

NSAID에 의한 심각한 위 장관 합병증을 예방하기 위해, 투여 전 약제 선택시 고위험 약제, 주사용 제제는 특히 이를 염두에 두어야 할 것으로 사료된다. 치료와 마찬가지로 제산제, 점막 보호제(sucral-fate), H2 수용체 길항제(cimetidine, ranitidine), misoprostol 등을 예방요법으로 함께 병용투여가 시도되나 가장 효과적인 방법은 PPI제제의 병용투여이다. 그리고 한 가지 이상의 NSAID 투여를 지양하고 COX-2 억제제로 대체하는 방법도 제기되고 있다¹⁷⁾. 본 증례의 환자 경우와 같이 소아의 해열진통제 선택시 가급적 위 장관 부작용이 제일 적은 것으로 알려진 acetaminophen투여가 먼저 고려되어야 할 것으로 생각된다. 그러나 소아는 해열을 위해 주로 단기간 투여로서 예방요법 시행이나 부작용 예측이 어려운 문제가 있을 것으로 생각되나 이를 염두에 두고 적절한 설명과 추적이 중요할 것으로 사료된다.

합병증은 궤양의 범위, 정도와 기간, 즉 궤양의 범위와 깊이가 심할수록 천공과 협착의 합병증 발생의 위험성이 증가한다. 위 출구 폐쇄 합병증은 폐쇄 부위를 통한 내시경 통과가 실패하거나 바륨 조영술상 위 배출구의 협착이 증명된 것을 일컫는다. 소아에서 위 출구폐쇄의 후천적 원인은 비후성 유문부 협착 다음으로 소화성 궤양에 의한 위 출구 폐쇄

가 가장 흔한 것으로 알려져 있으나 실제 발생은 아주 드물다¹⁸⁾. 궤양 후 위 출구 폐쇄발생의 병인은 아직 확실하게 밝혀지지 않았으나 초기에는 염증반응에 의한 부종, 유문경련, 운동이상 등에 의해 일어나고 후기에는 만성적으로 지속되는 경한 염증 반응, 반흔, 섬유화 등에 발생한다. 본 연구의 증례는 궤양성 출혈 발병 후 1주경 육안성 위 출구 폐쇄가 시작되고, 발병 4주째 이미 조기에 조직학적으로 석회화, 섬유화 소견을 보이면서 유문부 반흔 형성과 함께 위 출구 폐쇄를 보여 예후가 좋지 않을 것으로 예측할 수 있었다. 소화성 궤양에 합병된 위 출구 폐쇄 치료방법은 대부분 원인이 *H. pylori* 감염으로 항생제를 포함하는 제균 요법과 PPI 제제의 비 수술적 약물치료요법이 추천된다. 그러나 NSAID에 의한 궤양에 합병된 위 출구 폐쇄는 부식성이 강한 강알카리에 의한 협착의 경우같이 유문 성형술이나 전정부 절제술 등 수술적 치료가 주이다. 수술방법과 시기는 명확하지 않으나 보통 환자의 영양상태가 적절하다면 완전한 반흔이 형성될 때까지 수술 시기를 지연시킬 수 있다. 최근 소수의 영아에서의 위 출구 폐쇄에 대한 내시경적 풍선 확장술의 단기 효과가 보고되나^{19,20)} 나이 어린 소아에서는 시술의 어려움과 천공 등 합병증 발생의 위험으로 전통적 수술치료가 선호될 것으로 생각된다. 그러나 나이 어린 소아에서 이루어지는 수술의 위험성과 정상적인 위 생리기능의 소실에 따른 부작용을 고려하여 선택해야 한다. 어린 영아를 포함한 유 소아에서 해열 진통제 선택시 위 장관 부작용 위험을 염두에 두고 신중한 선택이 이루어져야 하며 주사용 제제의 투여는 피해야 할 것으로 생각된다.

요 약

저자들은 11개월 영아의 고열을 조절하기 위해 진통소염제 근주와 경구 해열제 병용투여 후 발생한 다발성 식도·위·십이지장 궤양 치료 과정 중 조기에 위 출구 폐쇄가 합병된 1예를 경험하였기에 보고하는 바이다.

참 고 문 헌

- 1) Crill CM, Hak EB. Upper gastrointestinal tract bleeding in critically ill pediatric patients. *Pharmacotherapy* 1977;19:162-80.
- 2) Chan KL, Tam PK, Saing H. Long-term follow-up of childhood duodenal ulcers. *J Pediatr Surg* 1997;32:1609-11.
- 3) Huang FC, Chang MH, Hsu HY, Lee PI, Shun CT. Long-term follow-up of duodenal ulcer in children before and after eradication of *Helicobacter pylori*. *J Pediatr Gastroenterol Nutr* 1999;28:76-80.
- 4) Laine L. The role of proton pump inhibitors in NSAID-associated gastropathy and upper gastrointestinal symptoms. *Rev Gastroenterol Disord* 2003;3:S30-9.
- 5) Garcia Rodriguez LA, Hernández-Diaz S. Risk of uncomplicated peptic ulcers among users of aspirin and nonaspirin nonsteroidal antiinflammatory drugs. *Am J Epidemiol* 2004;159:23-31.
- 6) Clinard F, Sgro C, Bardou M, Hillon P, Dumas M, Kreft-Jais C, et al. Association between concomitant use of several systemic NSAIDs and an excess risk of adverse drug reaction. A case/non-case study from the French Pharmacovigilance system database. *Eur J Clin Pharmacol* 2004;60:279-83.
- 7) Bae SH, Son DW, Park KH. Risk of gastrointestinal bleeding associated with use of low-dose aspirin in Korean children. *Kor J Pediatr Gastroenterol Nutr* 2003;6:10-6.
- 8) Huang FC, Chuang JH, Ko SF. Clinical experience in the treatment of ulcer-induced gastric outlet obstruction in seven children. *Acta Paediatr Taiwan* 2000;41:189-92.
- 9) Izhar T. Novalgin in pain and fever. *J Pak Med Assoc* 1999;49:226-7.
- 10) Hernandez-Diaz S, Rodriguez LA. Association between nonsteroidal anti-inflammatory drugs and upper gastrointestinal tract bleeding/perforation: an overview of epidemiologic studies published in the 1990s. *Arch Intern Med* 2000;160:2093-9.
- 11) Gunsheski L, Flancbaum L, Brolin RE, Frankel A. Changing patterns in perforated peptic ulcer disease. *Am Surg* 1990;56:270-4.

- 12) Shimizu I, Horie T, Inoue H, Oshima T, Fujimoto M, Ozaki Y, et al. Penetration by a giant gastric ulcer induced by a nonsteroidal anti-inflammatory drug. *Endoscopy* 2000;32:539-41.
 - 13) Wallace JL, McKnight GW. Characterization of a simple animal model for nonsteroidal anti-inflammatory drug induced antral ulcer. *Can J Physiol Pharmacol* 1993;71:447-52.
 - 14) Sanchez S, Martin MJ, Ortiz P, Motilva V, Herreras JM, Alarcon de la Lastra C. Role of prostaglandins and nitric oxide in gastric damage induced by metamizol in rats. *Inflamm Res* 2002;51:385-92.
 - 15) Zimmermann AE, Walters JK, Katona BG, Souney PE, Levine D. A review of omeprazole use in the treatment of acid-related disorder in children. *Clin Ther* 2001;23:660-79.
 - 16) Chan FK, Sung JJ, Suen R, Lee YT, Wu JC, Leung WK, et al. Does eradication of *Helicobacter pylori* impair healing of nonsteroidal anti-inflammatory drug associated bleeding peptic ulcer? A prospective randomized study. *Aliment Pharmacol Ther* 1998;12:1201-5.
 - 17) Yeomans ND. Approaches to healing and prophylaxis of nonsteroidal anti-inflammatory drug-associated ulcers. *Am J Med* 2001;110:24S-8.
 - 18) Sharma KK, Agrawal P, Toshniwal H. Acquired gastric outlet obstruction during infancy and childhood: a report of five unusual cases. *J Pediatr Surg* 1997;32:928-30.
 - 19) Heymans HS, Bartelsman JW, Herweijer TJ. Endoscopic balloon dilatation as treatment of gastric outlet obstruction in infancy and childhood. *J Pediatr Surg* 1988;23:139-40.
 - 20) Chan KL, Saing H. Balloon catheter dilatation of peptic pyloric stenosis in children. *J Pediatr Gastroenterol Nutr* 1994;18:465-8.
-