

토혈과 동반된 십이지장 이물 적출 시 진단한 선천성 불완전 십이지장 격막 1례

순천향대학교 천안병원, *부천병원 소아과학교실, 천안병원 † 진단영상과학교실

엄희현 · 권기범 · 박경배 · 박준수 · 박재옥* · 김영통†

A Case of Incomplete Congenital Duodenal Diaphragm Presented as Hematemesis

Hee Hyun Yeom, M.D., Ki Beom Kwon, M.D., Kyung Bae Park, M.D.,
Joon Soo Park, M.D., Jae Ock Park, M.D.* and Young Tong Kim, M.D.†

Department of Pediatrics, Cheonan, *Bucheon Hospital, Department of † Radiology,
Cheonan Hospital, College of Medicine, Soonchunhyang University, Korea

We have experienced a case of incomplete congenital duodenal diaphragm with a foreign body (a button), which was found by endoscopy in a 13 month-old girl. She had symptoms of hematemesis, vomiting and bloody stool for a day probably due to foreign body impaction. (**Korean J Pediatr Gastroenterol Nutr 2005; 8: 64~69**)

Key Words: Congenital duodenal diaphragm, Hematemesis, Vomiting

서 론

선천성 십이지장 격막은 초기 배아 발육 기간에 십이지장의 공포화(vacuolization)의 실패에 의해 생기는 질환이며 십이지장 폐쇄 증상에 의해 진단된다¹⁾. 십이지장은 선천성 위장관 폐쇄의 가장 흔한 부위 중 하나이다. 십이지장 폐쇄(obstruction)는 양상에 따라 내인성과 외인성으로 구분할 수 있다. 내

인성 병변에는 폐쇄(atresia), 협착(stenosis)과 격막(diaphragm)이 있고 외인성 병변에는 장 회전 이상, 중간장 꼬임과 고리 이자 등이 있다. 이 중 선천성 십이지장 격막은 완전 폐쇄(완전 십이지장 격막)와 불완전 폐쇄(불완전 십이지장 격막)로 나눌 수 있는데 완전 폐쇄인 경우 신생아 초기부터 증상 발현이 있어 즉시 진단할 수 있지만, 불완전 폐쇄인 경우에는 증상이 없이 지낼 수 있어서, 진단이 늦어질 수 있다^{2,3)}. 선천성 불완전 십이지장 격막인 경우 증상이 심하지 않더라도 성장과 발육 장애가 있으면 수술이나 치료가 필요하게 된다⁴⁾.

선천성 십이지장 격막은 매우 드문 질환이고, 수술 전 진단이 어려워 대부분 수술하에 진단하게 되는 경우가 많다¹⁾. 국내에서 십이지장 폐쇄로 수술

접수 : 2005년 1월 29일, 승인 : 2005년 3월 16일
책임저자 : 박준수, 330-721, 충남 천안시 병명동 23-20
순천향대학교 천안병원 소아과학교실
Tel: 041-570-2160, Fax: 041-572-4996
E-mail: pjstable@schch.co.kr

중 진단한 십이지장 격막에 관한 보고는 다수 있었으나 수술 전 진단한 예는 찾기 어려웠다. 외국에서는 이물질을 삼켜 우연히 발견된 1례가 있었다⁵⁾. 저자들은 토혈과 구토 증상을 보인 13개월 여아에서 단순복부 방사선 사진에서 발견된 십이지장 내 이물질(단추)을 위십이지장 내시경으로 제거하며 진단한 불완전 십이지장 격막 1례를 경험하였기에 문헌 고찰과 함께 보고하는 바이다.

증 례

환 아: 이○진, 여아, 13개월
주 소: 내원 1일 전부터 발생한 20여 차례의 구토와 3~4회 가량의 토혈
현병력: 환아는 내원 1일 전부터 토하기 시작하여, 내원 당일 20여 회의 사출성의 비담즙성 구토와 3~4회의 토혈과 혈변으로 응급실 경유 입원하였다.
과거력 및 가족력: 재태 기간 39주, 출생 체중 3.4 kg으로 제왕절개 분만으로 태어났으며 반복적 구토, 복통, 성장 지연은 없었으며 이외 특이 사항 없었다.

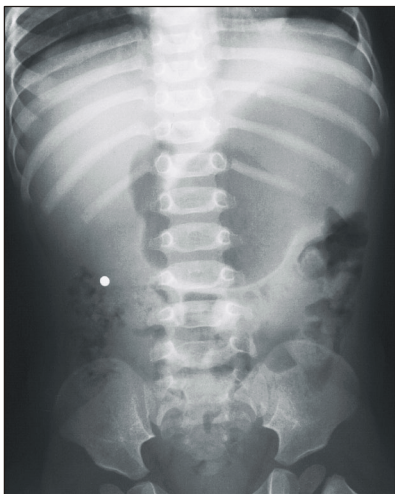


Fig. 1. Simple abdominal X-ray revealed a 7 mm sized round foreign body located in right upper quadrant.

진찰 소견: 내원 당시 급성 병색을 나타내었고, 활력 징후는 체온 38.5°C, 맥박은 분당 110회, 호흡은 분당 30회, 혈압은 90/60 mmHg였다. 복부는 부드럽고 편평하였고, 장음은 정상이었으며 간비 종대나 복부에 만져지는 종괴는 없었고 압통이나 반발통은 없었다. 직장 수지 검사는 정상 소견이었다.

검사 소견: 내원 당시 시행한 말초 혈액 검사에서 백혈구 14,000/mm³, 적혈구 4,030,000/mm³, 혈색소 11.3 g/dL, 적혈구 용적치 32.3%, 혈소판 556,000/mm³, 프로트롬빈 시간 9.6초(100%), 활성화 부분 트롬보플라스틴 시간 35.9초, 적혈구 침강 속도 14 mm/hr, C-반응 단백 3.1 mg/dL였다. 혈청 생화학 검사에서 알부민 4.9 g/dL, 총 빌리루빈 0.30 mg/dL, 알칼라인포스파타제 256 IU/L, 혈액요소질소 32.6 mg/dL, 크레아티닌 0.5 mg/dL, AST 48 IU/L, ALT 40 IU/L, 전해질은 Na 138 mmol/L, K 4.3 mmol/L, Cl 89 mmol/L이었다.

방사선 소견: 내원 당일 시행한 단순복부촬영(Fig. 1)에서 우상복부에 7 mm 크기의 둥근 모양의 이물질이 보였고 그 외 특이소견은 없었다.

위십이지장경 검사 소견: 위십이지장경 검사는

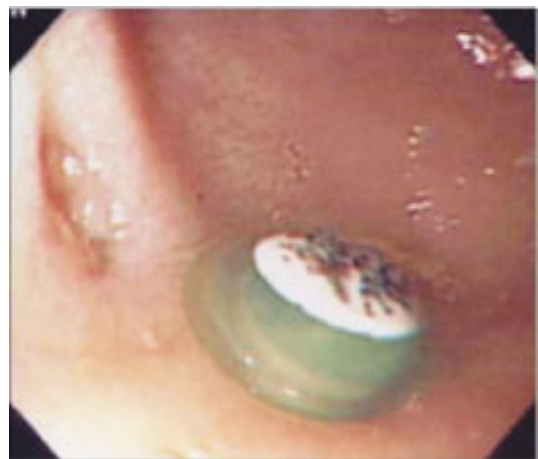

Fig. 2. Esophagogastroduodenoscopic finding: On the post-bulbar portion of the duodenum, blind pouch was noticed. Foreign body was seen in the blind pouch, which was removed by net-catheter. At the center of the pouch, slit like opening was noticed.

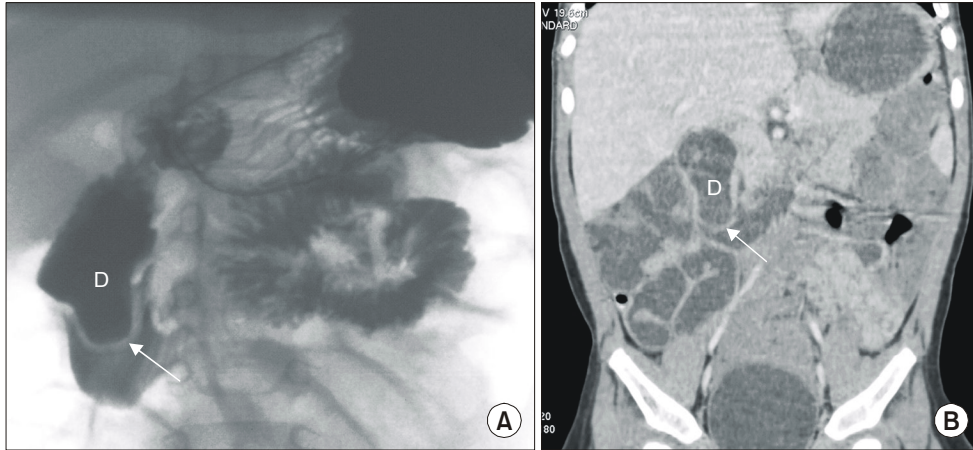


Fig. 3. Barium study (A) and reformed coronal CT image (B) showed duodenal web (arrow) on the second portion of duodenum (D).

두 번 시행하였다. 첫 번째는 내원 당일 장출혈의 원인을 찾기 위해 응급으로 십이지장 첫 번째 부위까지만 확인하였는데, 이유는 상부 위장관 출혈이 십이지장 두 번째 부위부터는 드물고, 시술 도중 장 천공의 위험이 높기 때문이었으며, 이때 출혈, 이물질, 위궤양 그리고 위염 소견 등은 보이지 않았다. 제 2병일에 두 번째 위십이지장경 검사(Fig. 2)를 시행하였다. 목적은 단순 복부 방사선 사진에서 발견된 십이지장 내 이물질(단추)을 제거하고 장 출혈성 병변의 유무를 관찰하기 위함이었다. 이때 십이지장의 두 번째 부위에서 이물질(단추)을 확인하였고, 이것을 제거하였을 때 출혈 소견은 없었으나, 십이지장의 후구상부(postbulbar portion)에 맹관이 보였고 맹관 내측에 구멍이 보였다.

치료 및 경과: 제 2병일에 위십이지장경 검사에서 이물질을 제거하였고, 위십이지장경 검사에서 의심된 십이지장 격막을 다시 한번 확인하고 이에 동반된 위장관 병변 유무를 관찰하기 위해, 상부 위장관 방사선 검사(Fig. 3A)와 복부 컴퓨터 단층 촬영(Fig. 3B)을 시행하였다. 상기 검사에서 십이지장 격막이 있음을 확인할 수 있었고, 또한 다른 병변은 동반되어 있지 않음을 알 수 있었다. 제 3병일부터 경구 영양을 시작하였고 위십이지장경하 격막의 제거를

고려하였으나, 구토 증상이나 다른 특이 증상 더 이상 보이지 않았고 제거술의 위험성을 고려하여 우선 증상의 재발, 지속여부를 보며 시술시기를 결정하기로 하였으며 외래에서 추적 관찰하기로 하고 제 9병일에 퇴원하였다.

고 찰

선천성 십이지장 격막은 선천성 십이지장 기형 중에서도 비교적 드문 질환으로 9,000명에서 40,000 출생 중 1명의 빈도로 발병하며 모든 소장 폐쇄증의 0.8~2.5%, 십이지장 폐쇄증의 2% 정도로 알려져 있다⁶⁾. 대부분의 십이지장 폐쇄는 담관 팽대부(ampulla of Vater) 부위에서 발생하며 병변 형태에 따라 폐쇄, 협착, 격막 등으로 나뉜다¹⁷⁾. 십이지장 폐쇄는 1733년 Cadler에 의해 처음 보고되었으며 원인은 재태 7주경에 정상적으로 있어야 할 십이지장에서의 재소통 과정이 결손되었기 때문으로 여겨진다⁸⁾. 장 협착은 장 발달 초기과정에 발생한 허혈과도 관련이 있으며 유전적 요인 또한 이에 기여하는 것으로 알려져 있다⁸⁾. 또한 십이지장 폐쇄는 약 50%에서 동반 기형이 있으며 Down 증후군, 장 회전이상, 고리이자, 선천성 심장 질환, 척추 기형, 쇄항, 식도 폐

쇄와 같은 중심선 위장관 결손(midline alimentary defect)을 동반하는 빈도가 높다. Down 증후군은 십이지장 폐쇄 환자들의 삼분의 일에서 동반되는 가장 흔한 기형이다. 또한 조산, 자궁 내 발육 지연, 양수 과다증 등이 올 수 있다⁸⁻¹¹⁾.

십이지장 폐쇄의 임상증세는 대부분 신생아기 때 경구 영양을 시작하면서 담즙성 구토, 복부팽만, 황달 등이 나타나지만 일부는 성인까지 나타나지 않는 경우도 있다¹²⁾. 증상 발현 시기와 그 정도는 폐쇄 양상에 따라 차이가 있다^{13,14)}. 선천성 완전 십이지장 격막인 경우 신생아 초기에 대부분 담즙이 섞인 구토증상이 나타나며, 선천성 불완전 십이지장 격막인 경우에는 반복되는 구토, 복통, 성장 지연, 영양 불량 등의 증상들이 영아기 이후로 지연되어 증상이 나타나기도 한다.

불완전 폐쇄 시 보일 수 있는 또 다른 증상으로 복부 팽만, 혈변과 황달 등이 있다¹⁵⁾. 간혹 수유장애나 성장장애로 오인될 수 있으며 주기적 구토와 거식증, 식욕 과항진으로 오진되어 치료받기도 한다⁹⁾. 본 증례에서는 이물질을 섭취한 상태에서 갑작스런 사출성 구토와 토혈, 혈변 증상이 보여 위장관 출혈과 위장관 내 이물질에 대한 검사와 치료를 하던 중 우연히 선천성 불완전 십이지장 격막이 진단되었고 상부 위장관 방사선 검사(Fig. 3A)와 복부 컴퓨터 단층 촬영(Fig. 3B) 이를 확인하며 동반된 위장관 기형은 없음을 알 수 있었다. 본 환자에서도 만약 십이지장에 이물질이 없었더라면 진단이 미루어졌을 가능성이 높았을 것이다. 영아연축으로 스테로이드 치료를 받아오던 7개월 여아가 토혈과 혈변을 보여 시행한 상복부 위장관 조영술에서 선천성 불완전 십이지장 격막이 진단된 1례가 있었으며 이 환아는 개복술로 십이지장 궤양을 확인하였다¹⁶⁾. 10년간 골관절염으로 NSAID 약물을 복용해오던 63세 환자가 4개월 전부터 비담즙성 구토, 복통, 식욕 부진을 보여 시행한 위십이지장경 검사에서 십이지장 두 번째 부위에서 불완전 십이지장 격막이 진단되어 내시경적 절개술을 시행한 1례도 있었다¹⁷⁾.

십이지장 폐쇄의 진단 방법으로는 임상 증상 및 단순 복부 촬영에서 팽만된 위, 십이지장 폐쇄에 의

한 쌍기포 현상(double bobble configuration)이 보일 경우 쉽게 진단이 가능하다. 반복되는 구토로 위, 십이지장내 가스가 보이지 않을 때에는 방사선 촬영 전에 비위관을 통해 위내에 소량의 가스를 주입하는 것도 도움이 된다¹⁸⁾. 폐쇄가 있을 때에는 다른 합병증을 감별하기 위하여 상복부 위장관 조영술 또는 대장 조영술을 시행하는 것이 좋다. 상복부 위장관 조영술시에는 장천공과 조영제의 흡인 등의 위험성이 있으므로 주의해서 시행해야 한다. 또한 산전 초음파검사서 태아 복부 내 쌍기포(fluid filled double bubble)가 보이고 양수과다증과 연관되어 있을 때 산전 진단을 할 수 있다¹⁹⁾. 산전 초음파검사서 선천성 십이지장 폐쇄가 의심될 경우에는 다른 동반 기형이 있는지 살펴보고 태아 핵형 분석(fetal karyotype)을 해야 한다. Hancock과 Wiseman²⁰⁾은 이런 산전 검사를 실시하여 출생 직후 적절한 치료를 시작할 수 있다고 보고하였다. 1954년 Bill과 Pope²¹⁾에 의해 ‘바람주머니(wind-sock) 격막’이라는 용어가 처음 사용되었다. 이는 상부 위장관 촬영에서 조영제가 장의 연동 운동에 의해 이동하여 십이지장의 구부, 근위하행부의 막부위가 팽만하여 십이지장 세 번째, 네 번째 부위까지 돌출되어 생기는 폐쇄부의 모습을 말한다. 이는 초음파검사로도 특징적으로 확인될 수 있으며 격막과 근접한 십이지장 벽 사이에서 나타난다²²⁾. 상부위장관 조영제 검사가 도움이 되지만, 위십이지장경 검사를 직접 결손을 확인하는 것도 십이지장 협착이나 격막의 진단에 유용하다⁷⁾.

십이지장 폐쇄의 치료는 중간장 꼬임 등의 장 회전 이상, 중증 심장 기형, 대사 장애, 호흡 부전 동반 여부를 조사하여야 하며, 동시에 수액 및 전해질 불균형 교정, 위장관 감압을 실시하여야 한다. 수술은 폐쇄 양상에 따라 개복술을 시행하며, 최근에는 복강경술로 십이지장 격막을 절제하는 방법이 시행되고 있다^{23,24)}. 십이지장 협착 및 고리 이차에서는 십이지장 십이지장 연결술, 십이지장 공장 연결술을 시행하며 십이지장 격막에서는 격막을 절제, 절개하는 방식이나 십이지장 공장 연결술 등의 수술을 시행할 수 있다^{3,25)}. 격막 절제술이 가장 적합한 수술

방법이나 담관 팽대부 손상이 잘 유발된다. 최근에는 내시경을 이용한 레이저 수술이 시도되고 있으며 십이지장 격막 수술의 간편하고 안전하며 효율적인 대체 방법으로 보고되고 있다¹⁷⁾.

십이지장 폐쇄의 예후는 출생 체중, 동반 기형과 치료, 수술 후 연결 부위의 기능 장애 등과 관련된다. 염색체 이상이나 심각한 심장 기형이 없다면 생존률은 90% 이상이다. 주된 사망 원인은 동반 기형, 호흡 부전 증후군, 연결부 합병증 등이 보고되고 있다²⁶⁾.

요 약

선천성 불완전 십이지장 격막은 매우 드문 질환이나 반복되는 구토나 성장 지연 등이 보일 경우 반드시 의심해 보아야 한다. 저자들은 갑작스런 사출성 구토와 토혈, 혈변으로 내원한 13개월 여아에서 단순복부 방사선 사진에서 발견된 십이지장 내 이물질(단추)을 위십이지장내시경으로 제거하며 진단한 불완전 십이지장 격막 1례를 경험하였다.

참 고 문 헌

- 1) 이환효, 김형국, 윤영욱. 젊은 성인에서 선천성 십이지장격막에 의한 십이지장 폐쇄. 대한외과학회지 2003; 64:343-7.
- 2) 김우기, 유명중, 박성태, 배장선, 민병철. 선천성 십이지장 격막증 1례 보고. 대한외과학회지 1969;11:485-8.
- 3) Alexander HB, William MP. Congenital duodenal diaphragm. Report of two cases. Surgery 1954;35:482-6.
- 4) 오성태, 임완석, 김경국, 문용화, 이용각. 십이지장 횡격막. 대한외과학회지 1991;41:259-63.
- 5) Stillman AE, Luyrink CF, Asturias JO. Congenital duodenal diaphragm: conversion of stable chronic symptoms to subacute gastric outlet obstruction by penetrating foreign body. Am J Gastroenterol 1991; 86:222-3.
- 6) 김옥길, 김영춘. 선천성 십이지장 격막. 대한외과학회지 1978;20:25-31.
- 7) Thapar N, Robert DJ. Congenital anomalies. In: Walker WA, Goulet O, Kleinman RE, Sherman PM, Chneider BL, Sanderson IR, editors. Pediatr Gastrointest Dis

- 4th ed. Hamilton: BC Decker Inc, 2004:486-9.
- 8) Johnson R. Intestinal atresia and stenosis: a review comparing its etiopathogenesis. Vet Res Commun 1986;10:95-104.
- 9) 이용주, 이은경, 노경빈, 김윤련, 최숙자. 식육과향진으로 오진된 소아 십이지장 격막 1례. 대한소화기내시경학회지 1995;15:545-52.
- 10) Girvan DP, Stephens CA. Congenital intrinsic duodenal obstruction, a twenty year review of surgical management and consequences. J Pediatr Surg 1974; 9:833-9.
- 11) Alex N, Nathan MH. Intraluminal diverticulum of the duodenum in a child. Radiology 1968;103:326.
- 12) Melvin CH, Edmond HK. Congenital diaphragm of the descending duodenum. radiographic demonstration of such lesion. Radiology 1963;80:946-8.
- 13) Herberg FJ, Pokormy WJ, Hahn H. Congenital duodenal obstruction, a review of 65 cases. Am J Surg 1979;138:825-8.
- 14) Merrill JR, Raffensperger JG. Pediatric annular pancreas: twenty year's experience. J Pediatr Surg 1976; 11:921-5.
- 15) Fonkalsrud EW, de Lorimier AA, Hays DM. Congenital atresia and stenosis of the duodenum. Pediatrics 1961;43:79.
- 16) Nagpal R, Schnauffer L, Altshuler SM. Duodenal web presenting gastrointestinal bleeding in a seven-month-old infant. J Pediatr Gastroenterol Nutr 1993;16:90-2.
- 17) Monga R, Tyagi P, Garg S, Puri AS. Endoscopic management of multiple duodenal diaphragms: case report. Am Soc Gastrointest Endoscop 2003;58:158-60.
- 18) Schmidt H, Abolmaali N, Vogl TJ. Double bubble sign. Eur Radiol 2002;12:1849-53.
- 19) Nelson LH, Clark CE, Fishburne JI, Urban RB, Penry MF. Value of serial sonography in the in utero detection of duodenal atresia. Obstet Gynecol 1982;59: 657-60.
- 20) Hancock BJ, Wiseman NE. Congenital duodenal obstruction: the impact of an antenatal diagnosis. J Pediatr Surg 1989;24:1027-31.
- 21) Bill AG, Pope WM. Congenital duodenal diaphragm. Surgery 1954;35:486.
- 22) Yoon CH, Goo HW, Kim EA, Kim KS, Pi SY. Sonographic windsock sign of a duodenal web. Pediatr Radiol 2001;31:856-7.
- 23) Bax NM, Ure BM, van der Zee DC, van Tuijl I. La-

- paroscopic duodenoduodenostomy for duodenal atresia. *Surg Endosc* 2001;15:217-9.
- 24) Bajpai M, Mathur M. Duplications of the alimentary tract: clues to the missing links. *J Pediatr Surg* 1994;29:1361-5.
- 25) John A. Congenital obstruction in infancy: a series of 30 cases treated over a 6 year period. *J Pediatr Surg* 1996;1:546.
- 26) Fonkalsrud EW, deLorimier AA, Hays DM. Congenital atresia and stenosis of the duodenum: a review compiled from the members of the surgical section of the American academy of pediatrics. *Pediatrics* 1969; 43:79-63.
-