

삼킨 목걸이 자석으로 인해 발생한 소장-장간막-소장 누공 1례

인제대학교 의과대학 일산백병원 소아과학교실, *외과학교실

곽병곤 · 문진수 · 장현오 · 남승연 · 김동욱 · 이종국 · 김기홍*

Small Bowel-Mesentery-Small Bowel Fistula Caused by Ingested Magnets

Byeong Gon Kwak, M.D., Jin Soo Moon, M.D., Hyun Oh Jang, M.D., Seung Yeon Nam, M.D.,
Dong Wook Kim, M.D., Chong Guk Lee, M.D. and Ki Hong Kim, M.D.*

Department of Pediatrics, *Surgery, Ilsan Paik Hospital,
College of Medicine, Inje University, Ilsan, Korea

Accidental foreign body ingestion is one of the general pediatric problems. If more than one magnet are ingested, they can attract each other across the intestinal wall. This kind of event may cause necrosis, perforation or fistula. Therefore, they must be retrieved by gastroduodenoscopy while they are still in the stomach. The authors have experienced an unusual small bowel complication, which was small bowel-mesentery-small bowel fistula, caused by the ingestion of magnets. (**Korean J Pediatr Gastroenterol Nutr 2005; 8: 60~63**)

Key Words: Foreign body ingestion, Magnet, Intestinal fistula

서 론

이물 연하는 소아에서 흔히 볼 수 있는 질환으로, 특히 6개월에서 3세 사이에 주로 발생한다^{1,2)}. 소화관 이물은 크지 않거나 날카롭지 않으면, 대부분 큰 해가 없으며 특별한 처치가 없이도 자연적으로 배출이 된다. 그러나, 진단된 소화관 이물 중 10~20%

는 내시경적 제거술이 요구되고, 1%에서는 장천공, 장폐쇄, 농양 및 누공이 합병되어 수술을 필요로 하게 된다^{2,3)}. 특히, 자석은 크기와 모양에 관계없이 심각한 합병증을 유발할 수 있다. 장관 내에 여러 개의 자석이 있을 때, 몇 개의 군으로 나뉘어 장벽을 사이에 놓고 서로 붙을 수 있으며 이로 인해 장천공, 장폐쇄, 누공형성 등이 일어날 수 있다^{1,4,11,12)}. 저자들은 여러 개의 자석을 섭취한 후 발생한 소장-장간막-소장 누공을 경험하였기에 문헌 고찰과 함께 보고하는 바이다.

접수 : 2005년 1월 14일, 승인 : 2005년 3월 14일
책임저자 : 김기홍, 411-706, 경기도 고양시 일산구 대화동 2240
인제대학교 의과대학 일산백병원 외과
Tel: 031-910-7300 Fax: 031-910-7319
E-mail: kkhong@ilsanpaik.ac.kr

본 논문의 요지는 2004년 제54차 대한소아과학회 추계학술대회에서 포스터로 발표하였음.

증 례

환 아: 정○○, 남아, 2년 1개월

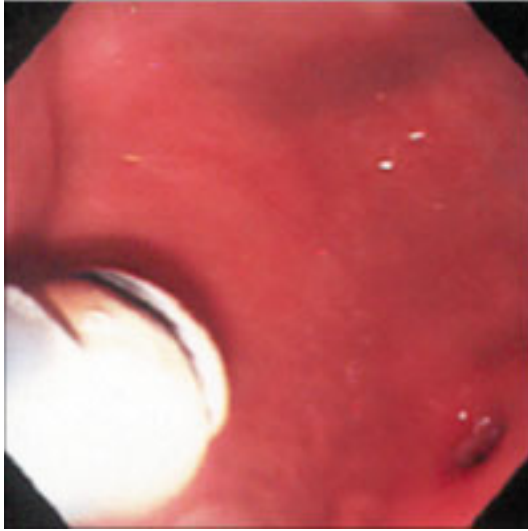


Fig. 1. A small round magnet was retrieved by a gastroduodenoscopy. A silicon tube and a magnet probe were used as retrieval devices for foreign body. A small ulcer was noted at the antrum.

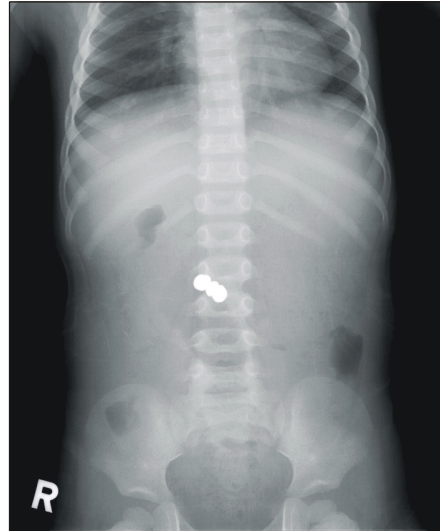


Fig. 2. Abdominal roentgenograph shows radiopaque foreign bodies at periumbilical area.

주 소: 4일간의 구토와 식욕부진

현병력: 환자는 내원 5개월 전에 자석 7개를 삼킨 다음 본원 응급실을 방문하여 위장관 내시경으로 2개의 자석을 제거 받았다(Fig. 1). 그러나, 십이지장 이하의 장관 내에 자석이 5개 남아있어 본원 소아과와 외과 외래에서 추적관찰 하던 중 보호자 임의로 외래를 방문하지 않았다. 이후에 환자는 별 문제없이 지내던 중, 내원 3일전부터 먹지 못하고 하루 3차례 정도의 구토와 복통이 있어서 본원 응급실 방문하였다.

진찰 소견: 응급실 내원 당시 활력 징후는 혈압 100/60 mmHg, 맥박수 114회/분, 호흡수 24회/분, 체온 36°C였다. 체중은 12 kg (25~50백분위수), 신장은 90 cm (50~75 백분위수)였다. 환자는 급성 병색을 보였다. 입술과 혀는 중등도의 탈수 소견을 보였으며, 결막은 창백하지 않았고, 공막에 황달은 없었다. 흉곽은 대칭적으로 팽창되었고 양측 폐음은 깨끗하였으며 심박동은 규칙적이고 심잡음은 청진되지 않았다. 복부 진찰상 장음은 감소되어 있었고, 복부팽만 없었으며, 복부전체에서 경한 압통이 있었

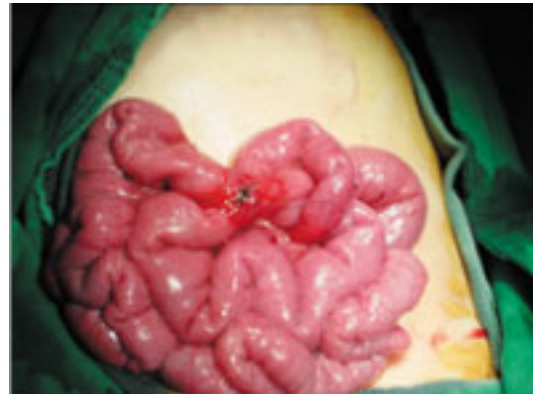

Fig. 3. Intraoperative photograph shows small bowel-mesentery-small bowel fistula caused by the ingested magnets.

으나 반발압통은 없었다.

검사 소견: 입원 당시 말초 혈액 검사에서 백혈구 수 6,790/mm³, 혈색소 11.6 g/dL, 적혈구용적 35.9%, 혈소판 290,000/mm³, 혈침속도 11 mm/hr, C-반응단백 0.6 mg/dL이었다. 전해질 검사에서 Na 135 mEq/L, K 4.1 mEq/L, Cl 102 mEq/L이었고 AST/ALT는 21/12 IU/L이었다.

방사선학적 소견: 단순 복부촬영상, 복부 중간에 1×1 cm 크기의 이물이 여러 개가 겹쳐져서 2개의 군으로 나뉘어 발견되었으며, 공기-물 음영(air-fluid level)이나 장관 확장 소견은 보이지 않았다(Fig. 2).

치료 및 경과: 환아는 이물에 의한 장내합병증의 심하여 입원하였다. 제3병일에 이물에 의한 장폐쇄를 의심하여 시험 개복술을 시행하였다. 하복부 횡행질개로 개복하였고, 수술 소견상 복강 내 소량의 복수가 차있었고, Treitz 인대 하방 50 cm 부위 소장 에 누관이 형성되어 있었으며, 누관 양끝에 자석이 각각 2개, 3개 위치하고 있었다. 장관막의 결손이 있었고, 결손부위로 소장의 내부탈장 있었다(Fig. 3). 누관이 있는 부위를 절개한 후 자석을 제거하고 문합을 시행하였다. 수술 후 7일째 특별한 문제없이 퇴원하였다.

고 찰

소화관 이물 중 약 80%가 소아 연령층에서 발생하며, 특히 소아가 기어다니고, 치아가 발달하기 시작하며, 사물을 잡을 수 있는 능력이 생기는 6개월에서 3세 사이에 호발한다²⁾.

이물의 종류는 음식 습관과 장난감에 따라서 나라마다 다르다. 중국에서는 생선뼈가 소화관 이물의 84%를 차지하는 반면, 미국이나 우리나라에서는 동전이 가장 많다^{10,15,16)}. 최근 국내 보고에 의하면 동전이 71.1%로 가장 많았고 이외에도 구슬, 바둑알, 반지, 머리핀 등이 나왔다⁶⁾.

이물 섭취에 의한 증상은 섭취된 이물의 종류나 위치에 따라 다양하게 나타날 수 있다. 이 등⁶⁾에 의하면 소화관 이물의 경우 무증상인 경우가 75%이며^{6,16)}, 식도에 위치한 이물의 경우에는 연하곤란과 지속적인 이물감을 호소할 수 있으며, 위내에 위치한 이물의 경우는 폐쇄로 인한 구토 증상을 보일 수 있다. 소화관 이물은 많은 경우에서 증상이 나타나지 않으므로, 병력이 가장 중요하며 대부분 단순 방사선 촬영에서 이물이 발견되어 진단된다⁶⁾. 진단된 소화관 이물의 80~90%는 자연적으로 배출되나, 10~20%는 내시경으로 제거해야 하며, 1%에서는 본

증례와 같이 장천공, 장폐쇄, 농양 및 누공 등이 합병되어 수술이 필요하다^{2,3,17)}. 장천공은 주로 위유문부, 십이지장 제1부와 2부, 회맹장 경계부위와 같이 좁고 고정된 부위에서 일어나며⁸⁾, 이 중 회맹장 경계부위가 가장 흔한 장소이다⁶⁾.

내시경 제거술을 시행해야하는 경우는 ① 날카롭고 뾰족한 물체, ② 길이가 긴 물체(6 cm 이상), ③ 크기가 큰 물체(직경 2.5 cm 이상), ④ 독성이 있는 위장관 이물(battery 등), ⑤ 식도이물, ⑥ 위내에 2~3일 이상 남아있는 경우이다⁸⁾.

식도이물의 경우, 대동맥궁 부위에서 이물에 의해 천공이 일어나면 식도 대동맥 누공이 형성될 수 있고 심한 출혈을 동반하게 된다. 따라서 이물이 식도에 걸리면 가능한 한 빨리 제거해 주어야 한다^{8,13,14,18)}. 식도를 통과한 이물은 90~95%가 합병증 없이 자연히 변으로 나오게 되지만, 위유문부, 십이지장 공장만곡부, 회맹장 경계부위, Meckel 계실, 항문에 걸리기도 한다. 날카로운 이물이라고 해서 반드시 천공을 일으키는 것은 아니고, 바늘을 포함한 뾰족한 이물의 90%가 합병증 없이 장관을 통과한다⁸⁾. 그러나, 이물이 3일 이상 소장 내 같은 위치에 있거나, 복통, 압통, 백혈구증다증, 장폐쇄나 장천공 증후가 있을 경우에는 수술을 고려해 보아야 한다^{3,6)}.

요즘 자석을 이용한 민간요법이 유행하는 경향을 보여 자석 이물 섭취의 위험도 증가될 것으로 생각한다. 대부분의 자석은 소아가 쉽게 삼키고, 위장관을 충분히 통과할 만큼 크기가 작다. 한 개의 자석을 삼켰을 경우에는 다른 이물처럼 대부분 심각한 문제가 발생하지 않지만, 여러 개의 자석을 삼켰을 경우 자석들이 몇 개의 군으로 나뉘어 위장관 벽을 사이에 두고 붙을 수 있으며, 이로 인해 누공형성, 장폐색, 장천공이 일어날 수 있다^{1,4,5,9,15)}. 일본에서 이로 인한 위장관 합병증의 보고가 증가되고 있으며⁴⁾, 우리나라에서도 그 보고가 증가되고 있다^{1,10)}. Honzumi 등²⁾은 11개의 자석을 섭취 후에 소장-소장 누공이 발생한 증례를 보고하였으며, 홍 등¹¹⁾은 2개의 자석을 섭취 후 발생한 소장-소장 누공을 보고하였다. 본 증례에서는, 단순 복부촬영상에서 다른 문헌상의 증례와 같은 공기-물 음영 소견이나 심한 장관

확장 소견은 보이지 않았지만, 수술 소견상 다른 증례^{1,4,5,9-12)}에서처럼 심한 장관의 합병증을 발견할 수 있었다.

이 증례에서 보듯이, 자석을 삼킨 소아가 방문하면 자석이 위 내에 있을 때 바로 내시경으로 제거하여야 하며, 만일 십이지장 하부로 넘어간 경우에는 주의깊은 관찰이 필요하다.

요 약

자석을 삼킨 소아가 방문한 경우, 위안에 있으면 내시경을 통해 제거하는 것이 필요하며, 위유문부를 이미 통과한 후에 자석이 계속 같은 위치에 있거나 장천공 또는 폐쇄와 같은 합병증이 발생하면 수술적으로 이물을 제거하여야 한다. 저자들은 삼킨 자석 5개로 인하여 소장 내 누공이 형성되어 수술을 시행하였던 드문례를 문헌 고찰과 더불어 보고하는 바이다.

참 고 문 헌

- 1) Chung JH, Kim JS, Song YT. Small bowel complication caused by magnetic foreign body ingestion of children. *J Pediatr Surg* 2003;38:1548-50.
- 2) Behrman RE, Kliegman RM, Jenson HB. *Nelson textbook of pediatrics*. 17th ed. Philadelphia: WB Saunders Co, 2004:1244.
- 3) Shwartz GF, Polsky HS. Ingested foreign bodies of gastrointestinal tract. *Am Surg* 1976;42:236-8.
- 4) Honzumi M, Shigemori C, Ito H, Mohri Y, Urata H, Yamamoto T. An intestinal fistula in a 3-year-old child caused by the ingestion of magnets: Report of a case. *Surg Today* 1995;25:552-3.
- 5) Cauchi JA, Shawis RN. Multiple magnet ingestion and

gastrointestinal morbidity. *Arch Dis Child* 2002;87:539-40.

- 6) 이영섭, 강계월, 최원규. 소아 위장관 이물-강원지역 소아 60례-. *대한소아소화기영양학회지* 2001;4:148-54.
- 7) 이민혜, 강기수, 정혜성, 서지현, 임재영, 박찬후 등. 소아의 위장관 이물에 대한 고찰. *대한소아소화기영양학회지* 2002;5:136-42.
- 8) 서정기. 내시경을 이용한 소아 위장관 질환의 진단과 치료. *소아과* 1996;39:461-74.
- 9) McCormick S, Brennan P, Yassa J, Shawis R. Children and mini-magnets: an almost fatal attraction. *Emerg Med J* 2002;19:71-3.
- 10) Lee SK, Beck NS, Kim HH. Mischievous magnets: unexpected health hazard in children. *J Pediatr Surg* 1996;31:1694-5.
- 11) 홍석기, 정재희, 송영택. 소아에서 자석을 삼켜 발생한 소장 합병증 2례. *대한외과학회지* 2001;61:224-7.
- 12) 임재수, 송영택. 이물섭취에 의한 드문 소화관 합병증. *소아외과* 1996;2:42-5.
- 13) 이기세, 이승훈, 서인석, 김은화, 최용우, 이용용. 상부 소화관 이물 78례에 대한 임상적 고찰. *대한소화기병학회지* 1998;31:598-605.
- 14) 이석호, 이규택, 강인구, 성인경, 이종균, 이준혁 등. 위장관 이물질에 대한 고찰. *대한소화기내시경학회지* 1998;18:651-7.
- 15) 김성근, 류진호, 박주경, 허 탁, 윤한덕, 조석주 등. 소화관 내 이물에 대한 고찰. *대한응급학회지* 1997;8:52-7.
- 16) 한혜정, 안상길, 정용민, 김희섭, 차 한, 박호진. 소아에서 내시경을 이용한 상부위장관 이물 제거. *소아과* 1997;40:1552-8.
- 17) 이석구, 배수동. 소화관 이물에 의한 공장루 및 장폐쇄증. *외과학회지* 1990;39:800-2.
- 18) 임현석, 신도연, 임태희, 김우중, 박충기, 임규성. 상부 소화관 이물질의 내시경적 적출에 관한 임상적 고찰. *대한소화기병학회지* 1987;19:101-4.