

## 한국재래산양 태아와 신생아의 흉골과 늑골 크기에 관한 연구

김종섭 · 고희옥 · 조규현 · 이종환<sup>1</sup> · 원칭길\*

경상대학교 수의과대학 동물의학연구소

<sup>1</sup>건국대학교 수의과대학

(계재승인: 2005년 11월 22일)

### Morphological measurement of the sternum and ribs of fetuses and neonates in Korean native goats (*Capra hircus*)

Chong-Sup Kim, Phil-Ok Koh, Gyu-Hyen Cho, Jong-Hwan Lee<sup>1</sup>, Chung-Kil Won\*

Institute of Animal Medicine, College of Veterinary Medicine, Gyeongsang National University, Jinju 660-701, Korea

<sup>1</sup>College of Veterinary Medicine, Konkuk University, Seoul 143-701, Korea

(Accepted: November 22, 2005)

**Abstract** : This study was carried out to investigate the skeletal measurement of the sternum and ribs at 60-, 90-, 120-day-old fetuses and neonates of Korean native goats. The total length and width of the ossified part of the sternbrae and ribs were observed at 60-, 90-, 120-day-old fetuses and neonates. The ossification of the ribs from the 1st to the 8th rib was observed in 60-day-old fetuses, but not observed from the 9th to the last rib. In the 90-day-old fetuses, all ribs were observed having ossified parts. In the 60-day-old fetuses, all sternbrae were not observed having ossified parts. All sternbrae were observed having ossified parts in the 90-day-old fetuses. In the 90-day-old fetuses, the length of the ossified parts of each sternbrae was longer than its width. In the 120-day-old fetuses and neonates, the length of the ossified parts of the 1st, 2nd, and 7th sternbrae was longer than its width, but the width of from the 3rd to 6th sternbrae was longer than the length.

**Key words** : development, sternum, Korean native goat, rib

## 서 론

포유동물의 초기발생에 관한 형태학적인 연구는 Bryden 등 [6]이 20일령 양의 배자에서, Evans와 Christensen [9]은 Beagle 개의 앞다리뼈와 뒷다리뼈 출현 시기에 대하여, Noden과 de Lahunta [12]는 흰족제비의 앞다리뼈 출현 시기에 대하여 보고한 바 있다. 김 등 [1]은 한국재래산양의 태아 및 신생아의 전지골 성장에 관하여, 정과 김 [3]은 한국재래산양 태아 및 신생아 후지골 성장에 관하여 보고한 바 있다. Cloete [8]는 양의 출생 전 성장에 따른 체장(crown-rump length)과 앞다리, 뒷다리, 척추, 머리 등의 성장에 대하여 보고 하였고,

Bareggi 등 [5]은 사람 배자와 태아 자유팔뼈(bones of free upper limb)에서 긴뼈의 골화와 성장에 대하여 보고한 바 있다.

Evans와 Christensen [9]은 Beagle 개의 태아 두개골, 척추골, 사지골, 늑골, 흉골 골화에 대하여 보고한 바 있고, 늑골과 흉골 골화에 관한 보고로는 Arey [4]가 사람에게 대하여, Pattern [13]은 돼지에 대하여, Bryson [7]은 나선형꼬리쥐에 대하여 Evans와 Christensen [9]은 개에 대하여, 이 등 [2]은 한우에 대하여 보고하였다. 그러나 한국재래산양에서 태아와 신생아 늑골과 흉골 성장과 골화에 대한 보고는 없다. 따라서 저자들은 한국재래산양의 태아와 신생아 흉골과 늑골 골화가 일어나는 시기,

\*Corresponding author: Chung-Kil Won

College of Veterinary Medicine, Gyeongsang National University, Jinju 660-701, Korea  
[Tel: +82-55-751-6641, Fax: +82-55-751-5803, E-mail: wonck@gsnu.ac.kr]

골화된 부분의 길이와 폭을 계측하여 그 결과를 보고하는 바이다.

## 재료 및 방법

본 실험에서 태아·신생 흑염소 생산에 사용한 동물은 진주지방 농가에서 사육하고 있던 임상적으로 건강하다고 판단한 2-3세의 한국재래산양 암컷(체중 25-33 kg) 19두로 모두 경산이었다.

산양은 구입과 동시에 체중 kg 당 Rintal 50 mg과 Bithinol 20-30 mg을 투여하여 구충한 후 경상대학교 부속동물사육장에서 사육하였다. 물과 목초를 자유롭게 섭취하도록 하였으며 매일 두당 200 g 정도의 배합사료를 보충 급여하였다.

실험에 사용한 산양은 교배당일을 0일로 하였고, 60, 90, 120일령 태아, 신생아(141-145일령 출생) 군으로 나누어 설계하였으며 태령 60일 4두(수컷: 1, 암컷: 3), 태령 90일 4두(수컷: 3, 암컷: 1), 태령 120일 5두(수컷: 3, 암컷: 2), 신생아 5두(수컷: 2, 암컷: 3)를 사용하였다. 30일령 배자의 체장을 알아보기 위하여 30일령 배자 1두를 사용하였다.

늑골과 흉골은 피부와 피하지방을 제거한 후 70% alcohol에 7일 동안 고정한 뒤 근육을 제거하였고 H<sub>2</sub>O<sub>2</sub>를 첨가한 1% KOH 용액에 담가 뼈가 노출될 때까지 매일 1% KOH 용액을 교환하였다. 염색은 Arizarin red로 10분간 가하고 Mall's액으로 연부조직의 적색이 없어질 때까지 탈색하였으며 thymol을 가한 glycerin에 보관하였다. 늑골과 흉골의 길이와 골화된 부위를 Vernier caliper(0.05 mm)를 이용하여 계측하였다.

## 결 과

한국재래산양 30일령 배자의 체장은 14.30 cm였으며 60, 90, 120일령 태아의 체장은 각각  $8.71 \pm 0.20$  cm,  $20.83 \pm 2.05$  cm,  $31.10 \pm 2.20$  cm였고 신생아의 체장은  $34.93 \pm 0.95$  cm였다(Figs. 1, 3c, 4).

한국재래산양의 60, 90, 120일령 태아와 신생아의 늑골 길이, 골화부분의 길이, 폭에 대한 측정치를 통계 처리한 성적은 Table 1에 나타내었는데, 임신 30일령에서는 골화부분이 관찰되지 않았고, 60일령 태아의 첫째늑골에서 열셋째늑골의 길이는 각각  $0.96 \pm 0.02$ ,  $1.02 \pm 0.04$ ,  $1.15 \pm 0.12$ ,  $1.30 \pm 0.10$ ,  $1.39 \pm 0.06$ ,  $1.46 \pm 0.05$ ,  $1.49 \pm 0.04$ ,  $1.39 \pm 0.07$ ,  $1.29 \pm 0.04$ ,  $1.19 \pm 0.07$ ,  $1.08 \pm 0.04$ ,  $0.88 \pm 0.11$ ,  $0.82 \pm 0.08$  cm였다(Table 1). 첫째늑골에서부터 여덟째늑골까지는 골화부분이 출현하였으나 아홉째늑골부터 마지막늑골까지는 골화부분이 출현하지 않았

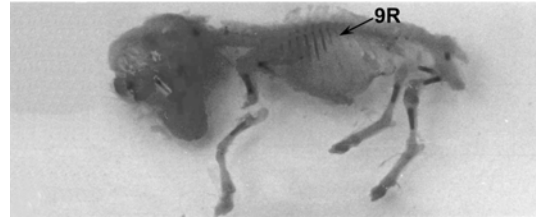


Fig. 1. A goat fetus at 60 days of gestation. 9R: 9th rib.

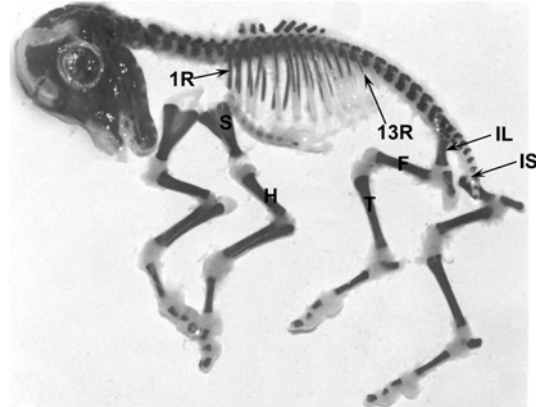


Fig. 2. A goat fetus at 90 days of gestation. 1R: first rib, 13R: 13th rib; F: femur; H: humerus; IL: ilium; IS: ischium; S: scapula; T: tibia.

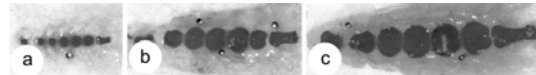


Fig. 3. Progressive ossification of bones of sternum. 90 days of gestation(a), 120 days of gestation(b), neonate(c).

다(Fig. 1).

임신 90일령 태아의 첫째늑골에서 열셋째늑골의 길이는 각각  $1.67 \pm 0.07$ ,  $2.16 \pm 0.02$ ,  $2.63 \pm 0.11$ ,  $2.90 \pm 0.02$ ,  $3.18 \pm 0.04$ ,  $3.31 \pm 0.02$ ,  $3.40 \pm 0.08$ ,  $3.32 \pm 0.05$ ,  $3.04 \pm 0.08$ ,  $2.94 \pm 0.10$ ,  $2.32 \pm 0.15$ ,  $2.31 \pm 0.06$ ,  $2.03 \pm 0.02$  cm였고(Table 1), 임신 90일령 태아에서는 모든 늑골에서 골화부분이 출현하였다(Fig. 2).

임신 120일령 태아의 첫째늑골에서 열셋째늑골의 길이는 각각  $2.60 \pm 0.01$ ,  $3.23 \pm 0.05$ ,  $3.54 \pm 0.02$ ,  $3.99 \pm 0.06$ ,  $4.44 \pm 0.04$ ,  $4.63 \pm 0.03$ ,  $4.94 \pm 0.02$ ,  $4.86 \pm 0.03$ ,  $4.53 \pm 0.04$ ,  $4.17 \pm 0.02$ ,  $3.63 \pm 0.02$ ,  $2.90 \pm 0.02$ ,  $2.44 \pm 0.02$  cm였다(Table 1).

신생아의 첫째늑골에서 열넷째늑골의 길이는 각각

**Table 1.** Measurement of rib of fetus during gestation and neonate in Korean native goats

Items	Fetuses			Neonates
	60 days	90 days	120 days	
Total length of 1st rib	0.96 ± 0.02	1.67 ± 0.07	2.60 ± 0.01	3.10 ± 0.04
Length of ossified part (O. L)	0.31 ± 0.04	1.34 ± 0.02	2.44 ± 0.01	3.00 ± 0.04
Width of ossified part (O. W)	0.06 ± 0.05	0.21 ± 0.05	0.42 ± 0.01	0.66 ± 0.02
Total length of 2nd rib	1.02 ± 0.04	2.16 ± 0.02	3.23 ± 0.05	3.90 ± 0.02
O. L	0.49 ± 0.08	1.65 ± 0.31	3.02 ± 0.02	3.81 ± 0.04
O. W	0.07 ± 0.01	0.18 ± 0.01	0.25 ± 0.01	0.39 ± .002
Total length of 3rd rib	1.15 ± 0.12	2.63 ± 0.11	3.54 ± 0.02	4.47 ± 0.17
O. L	0.66 ± 0.07	2.16 ± 0.10	3.20 ± 0.01	4.34 ± 0.14
O. W	0.07 ± 0.01	0.18 ± 0.02	0.30 ± 0.01	0.44 ± 0.03
Total length of 4th rib	1.30 ± 0.10	2.90 ± 0.02	3.99 ± 0.06	5.30 ± 0.08
O. L	0.73 ± 0.07	2.51 ± 0.12	3.47 ± 0.01	5.22 ± 0.08
O. W	0.08 ± 0.04	0.20 ± 0.01	0.30 ± 0.01	0.46 ± 0.02
Total length of 5th rib	1.39 ± 0.06	3.18 ± 0.04	4.44 ± 0.04	5.77 ± 0.05
O. L	0.72 ± 0.04	2.54 ± 0.03	3.66 ± 0.02	5.67 ± 0.04
O. W	0.07 ± 0.01	0.21 ± 0.01	0.29 ± 0.01	0.50 ± 0.01
Total length of 6th rib	1.46 ± 0.05	3.31 ± 0.02	4.63 ± 0.03	6.03 ± 0.22
O. L	0.65 ± 0.03	2.88 ± 0.17	3.93 ± 0.02	5.90 ± 0.21
O. W	0.05 ± 0.01	0.20 ± 0.01	0.29 ± 0.01	0.51 ± 0.03
Total length of 7th rib	1.49 ± 0.04	3.40 ± 0.08	4.94 ± 0.02	6.37 ± 0.89
O.L	0.55 ± 0.10	2.42 ± 0.06	4.29 ± 0.02	6.30 ± 0.13
O.W	0.05 ± 0.01	0.19 ± 0.05	0.29 ± 0.01	0.52 ± 0.04
Total length of 8th rib	1.39 ± 0.07	3.32 ± 0.05	4.86 ± 0.03	6.24 ± 0.09
O. L	0.28 ± 0.13	2.46 ± 0.46	3.86 ± 0.05	6.19 ± 0.09
O. W	0.04 ± 0.01	2.18 ± 0.01	0.26 ± 0.01	0.50 ± 0.04
Total length of 9th rib	1.29 ± 0.04	3.04 ± 0.08	4.53 ± 0.04	5.91 ± 0.63
O. L	-	2.38 ± 0.24	3.80 ± 0.04	5.87 ± 0.01
O. W	-	0.14 ± 0.02	0.24 ± 0.01	0.4 ± 0.05
Total length of 10th rib	1.19 ± 0.07	2.94 ± 0.10	4.17 ± 0.02	6.05 ± 0.05
O. L	-	2.02 ± 0.12	3.25 ± 0.04	5.96 ± 0.04
O. W	-	0.15 ± 0.01	0.18 ± 0.01	0.27 ± 0.01
Total length of 11th rib	1.08 ± 0.04	2.32 ± 0.15	3.63 ± 0.02	5.42 ± 0.02
O. L	-	1.82 ± 0.14	2.93 ± 0.03	5.33 ± 0.02
O. W	-	0.12 ± 0.01	0.18 ± 0.06	0.23 ± 0.01
Total length of 12th rib	0.88 ± 0.11	2.31 ± 0.06	2.90 ± 0.02	4.54 ± 0.03
O. L	-	1.21 ± 0.06	2.53 ± 0.02	4.44 ± 0.03
O. W	-	0.07 ± 0.01	0.14 ± 0.01	0.23 ± 0.01
Total length of 13th rib	0.82 ± 0.08	2.03 ± 0.02	2.44 ± 0.02	3.73 ± 0.14
O. L	-	1.16 ± 0.09	1.57 ± 0.01	3.68 ± 0.15
O. W	-	0.08 ± 0.01	0.11 ± 0.01	0.23 ± 0.02
Total length of 14th rib				2.53 ± 0.01
O. L				2.50 ± 0.02
O. W				0.12 ± 0.01

unit: cm (mean ± S.D.)

3.10 ± 0.04, 3.90 ± 0.02, 4.47 ± 0.17, 5.30 ± 0.08, 5.77 ± 0.05, 6.03 ± 0.22, 6.37 ± 0.89, 6.24 ± 0.09, 5.91 ± 0.63, 6.05 ± 0.05, 5.42 ± 0.02, 4.54 ± 0.03, 3.73 ± 0.14, 2.53 ± 0.01 cm였다(Table 1).

각 늑골에서 골화부분의 길이는 60, 90, 120일령 태아 및 신생아에서 모두 첫째늑골에서 순차적으로 길어 일곱째늑골이 가장 길었고, 여덟째늑골에서부터 순차적으로 짧아져 열셋째 또는 열넷째늑골인 마지막늑골이 제

**Table 2.** Measurement of sternbrae of fetus during gestation and neonate in Korean native goats

Items			Fetuses			Neonates
			60 days	90 days	120 days	
Manubrium	Total length of the sternum		1.63 ± 0.20	3.49 ± 0.14	5.29 ± 0.03	11.03 ± 0.19
	1st sternbrae	Length of ossified part (O. L)	-	0.34 ± 0.09	1.05 ± 0.04	1.02 ± 0.04
		Width of ossified part (O. W)	-	0.18 ± 0.01	0.39 ± 0.01	0.59 ± 0.01
Mesosternum	2nd sternbrae	O. L	-	0.34 ± 0.05	0.53 ± 0.01	0.75 ± 0.03
		O. W	-	0.34 ± 0.03	0.52 ± 0.02	0.64 ± 0.03
	3rd sternbrae	O. L	-	0.34 ± 0.04	0.58 ± 0.01	0.80 ± 0.03
		O. W	-	0.26 ± 0.01	0.74 ± 0.01	0.96 ± 0.02
	4th sternbrae	O. L	-	0.36 ± 0.05	0.52 ± 0.01	0.86 ± 0.01
		O. W	-	0.27 ± 0.02	0.77 ± 0.01	1.03 ± 0.02
5th sternbrae	O. L	-	0.33 ± 0.06	0.60 ± 0.01	0.79 ± 0.02	
	O. W	-	0.25 ± 0.03	0.78 ± 0.05	0.98 ± 0.07	
Xiphisternum	6th sternbrae	O. L	-	0.34 ± 0.05	0.44 ± 0.01	0.84 ± 0.08
		O. W	-	0.26 ± 0.02	0.48 ± 0.01	0.94 ± 0.02
7th sternbrae	O. L	-	0.52 ± 0.04	0.82 ± 0.02	1.27 ± 0.03	
	O. W	-	0.29 ± 0.04	0.32 ± 0.01	0.76 ± 0.03	

unit: cm (mean ± S.D.)

일 짧았다(Table 1, Figs. 1, 2, 4, 5).

흉골의 길이와 골화된 흉골분절의 길이, 폭에 대한 성적은 Table 2에 나타내었다.

한국재래산양의 흉골은 7개의 흉골분절로 구성되어 있었는데, 임신 60일령 태아의 흉골분절에서는 골화부분이 출현하지 않았고, 임신 90일령 태아의 모든 흉골분절에 골화부분이 출현하였고, 칼둘기도 대략적인 윤곽을 형성하고 있었다(Figs. 1, 2).

한국재래산양의 60, 90, 120일령 태아 및 신생아의 흉골 총길이는 각각 1.63 ± 0.20 cm, 3.49 ± 0.14 cm, 5.29 ± 0.03 cm, 11.03 ± 0.19 cm였다.

90일령 태아에서, 첫째흉골분절에서부터 일곱째흉골분절 모두 골화부분의 길이가 폭보다 길었다.

120일령 태아 및 신생아에서는 첫째와 둘째 그리고 일곱째흉골편은 폭보다 길이가 더 길었으나, 셋째-여섯째 흉골분절은 폭보다 길이가 더 짧았다(Table 2, Figs. 3).

## 고 찰

늑골의 골화에 대한 보고로는 Arey [4]가 임신 9주째 사람의 태아에서 늑골의 골화부분이 출현한다고 하였고, Pattern [13]은 돼지 태아에서 체장이 35 mm인 경우에서 모든 늑골에 골화부분이 출현한다고 하였다.

Evans와 Christensen [9]은 31일령 개의 태아에서 늑골이 모두 연골이었으나 33일령 태아에서는 넷째-열째늑골의 중간부분에서 골화가 일어나고, 40일령 태아에서는 모든 늑골몸통의 등쪽이 골화되어 있었다고 하였다. 본 실험에서 한국재래산양의 60일령 태아 늑골은 첫째에서 여덟째늑골까지 골화부분이 출현 하였으나 아홉째에서 마지막늑골에는 골화되지 않았다. 그러나 90일령 태아의 모든 늑골에서 골화된 부분이 출현한 것으로 보아 임신 60일령 이전에 이미 골화가 시작되고 임신 90일령 이전에 모든 늑골에서 골화가 일어나는 것으로 생각된다. 한국재래산양에서 늑골의 골화부분 길이는 첫째늑골에서 일곱째늑골까지 점점 길어진 후 순차적으로 짧아져 마지막늑골이 제일 짧았다.

Hanson [10]은 체장이 131 mm인 돼지의 태아 흉골에서, Lindsay [11]는 추정 태령 128일 소의 태아 흉골에서 각각 처음으로 양측성 골화중심이 관찰되었다고 하였고, 이 등 [2]은 한우의 흉골 발생에서 추정 태령 68일(CR length 81-90 mm)에서 처음으로 골화중심이 관찰되었다고 하였다.

Evans와 Christensen [9]은 체장이 73 mm인 40일령 개의 태아에서 흉골의 골화가 일어난다고 하였고, 가끔 첫째흉골분절은 골화중심(ossification center)이 결여되고 둘째에서 여섯째흉골분절에서는 골화중심이 존재한다고

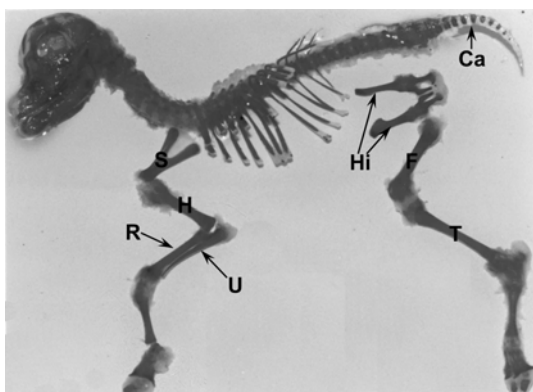


Fig. 4. A goat at 120 days of gestation. Ca: caudal vertebrae; F: femur; H: humerus; Hi: hip bone; R: radius; S: scapula; T: tibia; U: ulna.

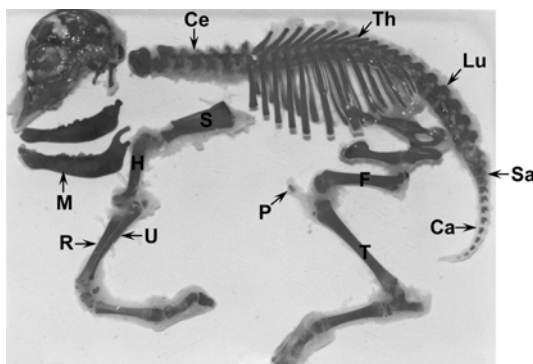


Fig. 5. A goat at neonate. Ca: caudal vertebrae; Ce: cervical vertebrae; F: femur; H: humerus; Lu: lumbar vertebrae; M: mandible; P: patella; R: radius; Sa: sacral vertebrae; T: tibia; Th: thoracic vertebrae; U: ulna.

하였다. 그리고 일곱째와 여덟째 흉골분절은 가끔 편심적으로 골화중심이 조기에 출현한다고 하였다.

본 연구에서 한국재래산양의 60일령 태아에서는 흉골분절에 골화부분이 출현하지 않았으나 90일령 태아의 모든 흉골분절에서 골화부분이 출현하는 것으로 보아 90일령 태아보다 이른 시기에 골화가 일어나는 것으로 생각된다.

한국재래산양 90일령 태아의 흉골분절은 골화부분의 폭보다 길이가 더 길었고, 120일령 태아와 신생아에서도 첫째, 둘째 그리고 일곱째 흉골분절은 폭보다 길이가 더 길었으나 셋째-여섯째 흉골분절은 폭보다 길이가 더 짧았다.

## 결론

한국재래산양의 60, 90, 120일령 태아와 신생아의 늑골과 흉골 골화가 일어나는 시기, 골화부분의 길이와 폭을 측정하여 다음과 같은 결과를 얻었다.

60일령 태아에서 첫째-여덟째 늑골은 골화부분이 출현하였으나 아홉째 늑골부터 뒤쪽의 늑골은 골화부분이 출현하지 않았고, 90일령 태아에서는 모든 늑골에서 골화부분이 출현하였다.

늑골의 길이는 60, 90, 120일령 태아와 신생아에서 일곱째 늑골이 제일 길었고, 첫째 늑골에서 일곱째 늑골까지는 계속 길어져 마지막 늑골까지 점차 짧아졌다.

60일령 태아에서 흉골분절은 골화부분이 출현하지 않았으나, 90일령 태아에서 7개 골의 흉골분절 모두 골화부분이 출현하였다.

흉골분절의 골화부분은 90일령 태아에서 길이가 폭보다 길었고 120일령 태아와 신생아에서는 첫째, 둘째 그리고 일곱째 흉골분절은 폭보다 길이가 길었으나, 셋째에서 여섯째 흉골분절은 폭보다 길이가 더 짧았다.

## 참고문헌

1. 김종섭, 정현식, 김택석. 한국재래산양의 태아 및 신생아의 전지골 성장에 관한 연구. 경상대축산진흥연구소보. 1988, 15, 73-78.
2. 이한경, 양홍현, 백영기. 한우의 흉골발생에 관한 형태학적 연구. 대한수의학회지. 1989, 29, 11-18.
3. 정경태, 김종섭. 한국재래산양의 태아 및 신생아의 후지골 성장에 관한 연구. 경상대논문집. 1991, 30, 123-134.
4. Arey LB. Developmental Anatomy. A Textbook and Laboratory Manual of Embryology. 7th ed. pp. 396-425, Saunder, Philadelphia, 1966.
5. Bareggi R, Grill V, Zwyer M, Sandrucci MA, Narducci P, Forabosco A. The growth of long bones in human embryological and fetal upper limbs and its relationship to other developmental patterns. Anat Embryol (Berl) 1994, 189, 19-24.
6. Bryden MM, Evans HE, Binns W. Embryology of the sheep. J Morphol 1972, 138, 169-186.
7. Bryson V. Development of the sternum in screw tail mice. Anat Rec 1945, 91, 119-141.
8. Cloete JHL. Prenatal growth in the Merino sheep. Onder J Vet Sci Anim Indust 1939, 13, 417-564.
9. Evans HE, Christensen GC. Miller's Anatomy of the Dog. 2nd ed. pp. 22-29. Saunder, Philadelphia, 1979.
10. Hanson V. Development of the sternum in sus scrofa. Anat Rec 1919, 17, 1-19.

11. **Lindsay FEF.** Observations on the loci of ossification in the prenatal and postnatal bovine skeleton. II. The sternum. *Br Vet J* 1969, **125**, 422-428.
12. **Noden DM, de Lahunta A.** The Embryology of Domestic Animals. pp. 196-210, Williams & Wilkins, Baltimore, 1985.
13. **Pattern BM.** Embryology of the Pig. 3rd ed. pp. 271-292, McGraw-Hill, New york, 1948.