

## 효소 보충 치료로 호전을 보인 Pompe병 1례

전유훈, 은백린<sup>1</sup>, 이동환

순천향대학교 의과대학 소아과학교실, 고려대학교 의과대학 소아과학교실<sup>1</sup>

≡ Abstract ≡

### A Case of Clinical Improvement after Enzyme Replacement Therapy in Pompe Disease

You Hoon Jeon, M.D., Baik Lin Eun, M.D.<sup>1</sup>, Dong Hwan Lee, M.D.  
Department of Pediatrics, College of Medicine, Soonchunhyang University,  
College of Medicine, Korea University<sup>1</sup>, Seoul, Korea

Pompe disease is a genetic disorder caused by a deficiency of acid  $\alpha$ -glucosidase (GAA). This enzyme defect results in lysosomal glycogen accumulation in multiple tissues and cell types, with cardiac, skeletal, and smooth muscle cells the most seriously affected. Infantile-onset Pompe disease is uniformly lethal. Affected infants present in the first few months of life with hypotonia, generalized muscle weakness, and a hypertrophic cardiomyopathy, followed by death from cardiorespiratory failure or respiratory infection, usually by 1 year of age. Late-onset forms is characterized by a lack of severe cardiac involvement and a less severe short-term prognosis. Enzyme replacement therapy for Pompe disease is intended to address directly the underlying metabolic defect via intravenous infusions of recombinant human GAA to provide the missing enzyme.

We experienced one case of Pompe disease in 3-years old boy that has improved his exercise ability and cardiac function after GAA enzyme replacement therapy.

---

Key Words: Pompe disease, GAA enzyme replacement therapy

## 서 론

Pompe병(glycogen storage disease type II)은 acid  $\alpha$ -glucosidase (GAA = acid maltase)의 결손에 의한 유전 질환으로 심장, 골격, 내장근에 글리코겐이 축적되는 라이소솜 축적 질환이다. 특징적으로 심한 근육 약화가 있어 보행 장애와 호흡 곤란이 나타날 수 있으며 심비대와 심근병, 간비대가 발생하고 영아기 발병형은 1-2세에 심, 폐부전으로 사망하게 된다<sup>1)</sup>. Pompe병의 보고는 국내에서 드물며 생화학적, 분자유전학적 진단도 초기 단계이나 최근 GAA 효소 보충 요법이 개발되어 임상적으로 시도 중이다<sup>2)</sup>.

저자들은 근육 생검과 효소 검사를 통해 Pompe병으로 진단된 3세 남아에서 GAA 효소 보충 요법을 시행하여 임상적으로 호전을 보이고 있는 증례를 경험하였기에 보고하는 바이다.

## 증 례

환아 : 양○모, 3세, 남아

주소 : 보행 곤란과 심잡음

과거력 및 현병력 : 환아는 2.9kg으로 만삭에 정상 분만으로 태어났다. 생후 한 달 경부터 잘 먹지 못하며 처지는 증상이 있었고 2세경에는 일어나서 걷는 일이 힘들었으며 계단을 난간을 잡고 힘들게 내려오며 계단을 오르는 것을 잘 못했고 상기도 감염 증세로 방문한 개인의원에서 심잡음이 청진되어 고려대학교 병원에서 근육 생검과 효소 검사로 Pompe 병을 진단받았다. 환아는 자세한 검사와 GAA 효소 보충 치료를 위해 본원으로 전원되었다.

가족력 : 두 아이 중 첫째 아이로 여동생도 본

원에서 검사한  $\alpha$ -glucosidase 활성도가 0.29 nmol/min/mg Protein (Normal: 0.5-1.5)로 Pompe병 의심되나 다른 증세는 보이지 않았다. 다른 가족들에게는 진단된 대사 질환이나 유전 질환이 없었다.

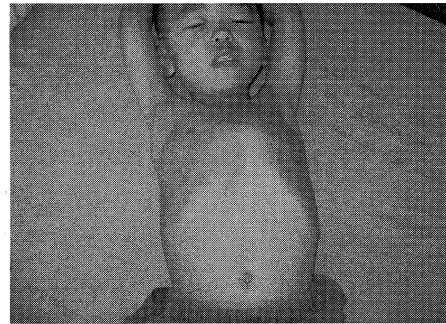
진찰 소견 : 입원 당시 활력 징후는 체온 36.5°C, 맥박수는 분당 75회, 호흡수는 분당 22회로 안정적이었고 신장은 92 cm (3-10백분위수), 체중은 14 kg (10-25백분위수), 두위는 48 cm (10-25백분위수)이었다. 전신 소견에서 만성 병색 소견 보였으며 피부는 창백하거나 황달은 없었고 두경부 소견에서 공막에 황달은 없었고 결막은 창백하지 않았다. 흉부 진찰상 흉벽은 대칭적인 팽창을 보였으며 청진상 나음없이 깨끗한 호흡음 들렸고 규칙적인 심음과 함께 좌흉골연으로 강도 4/6의 방사되지 않는 수축성 심잡음이 청진되었다. 복부 진찰상 간비대가 3횡지정도 관찰되었고 근 위축은 없었으나 근긴장도는 감소되어 있었고 근력은 양쪽 상, 하지 모두 IV/V로 감소되어 있었으며 Gower 징후 양성이었다.

검사 소견 : 2004년 8월 본원에 내원했을 당시 AST/ALT는 281/161 IU/L, total CK는 1235 IU/L로 증가되어 있었고 백혈구의  $\alpha$ -glucosidase 활성도는 0.20 nmol/min/mg Protein (Normal : 0.5-1.5)으로 감소되어 있었다. 본원 내원 20일전 삼성 병원에서 시행한 근육 생검 상에서는 글리코겐이 다량 축적되어 있고 리소솜 글리코겐 낭이 보여 글리코겐 축적 질환 중 리소솜형에 맞는 소견이었다.

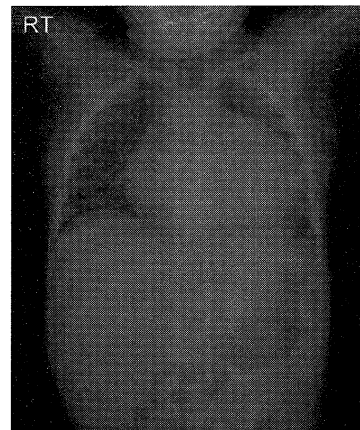단순 흉부 X-선에서 심비대 소견 보였으며 심전도 검사에서 축의 좌축 편위, QTc가 0.492로 측정되었으며 심초음파상에서 좌심실 이완기

내경은 37.6 mm, 좌심실 수축기 내경은 28.8 mm, 좌심실 내경 단축율은 23.4 %이었으며 승모판 역류가 경도에서 중등도로 관찰되고 비후성 심근병증에 합당한 소견을 보였다.

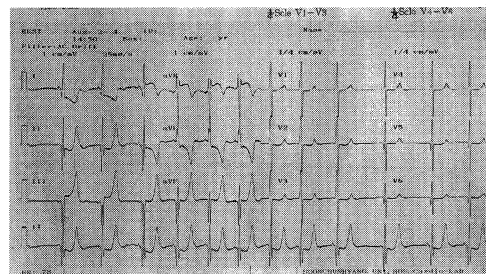
**치료 및 경과 :** 환아는 ACE-inhibitor 복용하면서 외래 추적 진료받다가 2005년 1월 부터 현재까지 2주에 한번씩 GAA 효소 보충 요법을 시행하고 있다. GAA (Myozyme) 20 mg/kg을 증류수에 섞어 처음 30분간은 시간당 5 cc, 이후 30분간은 시간당 15 cc, 그 이후의 30분간은 시간당 25 cc로 투여했으며 나머지 양은 시간당 35 cc의 속도로 투여하였으며 현재까지 11회 투여하는 동안 발진이나 아나필락시스 증상 등의 부작용은 한번도 관찰되지 않았다. 투여 직후부터 식욕이 증가하였고 3회 투여 후에는 걷는 능력의 호전을 보였으며 3횡지로 축진되던 간비대도 감소하였고 투여 10주 후에는 난간을 잡지 않고 계단을 내려오는 것이 가능했다. 치료 12주째 다시 시행한 심초음파 상에서 LV mass 의 M-mode를 통한 추정치는 거의 차이가 없어 보이며, Modified Simpson 방법을 통한 LV mass 추정치는  $345 \text{ g/m}^2$  로서 명확한 호전 소견으로 까지 판단하기는 어려웠으나 LV end systolic volume 감소로 치료 전의 검사에 비해 Fractional shortening 호전을 보였으며 20주째에는 잡는 힘이 좋아졌고 미끄럼틀을 거꾸로 올라가며 빨리 걸으려 하는 등 현저한 운동능력의 향상을 보였다.



**Fig. 1.** The patient had 4.5cm hepatomegaly before GAA replacement therapy.



**Fig. 2.** The patient's chest X-ray reveals cardiomegaly.



**Fig. 3.** The patient's electrocardiogram before GAA replacement therapy reveals left axis deviation and QTc is measured as 0.492.

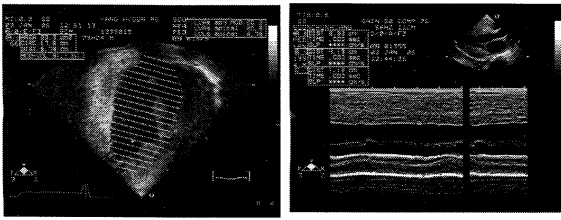
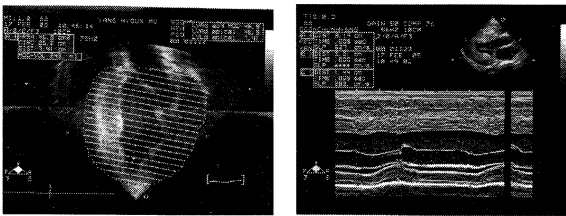


Fig. 4. A. The patient's echocardiogram before GAA injection.



B. The patient's echocardiogram after GAA replacement therapy shows better cardiac function.

## 고 찰

Pompe 병은  $\alpha$ -1,4-glucosidase (GAA)의 유전적 결핍으로 다기관에 lysosomal glycogen 축적을 일으키며 심장, 골격, 내장근에 있는 세포에 가장 심각한 영향을 미치는 질환이다. 발병율은 1/14,000에서 1/300,000이며 GAA의 관련 유전자는 chromosome 17q25에 위치하고 이것의 변이가 Pompe 병을 일으키며 상염색체 열성으로 유전한다. 영아기 발병형과 후기 발병형이 있는데 영아기 발병형은 GAA 활성이 전혀 없는 경우로 1세 이전에 발병하여 매우 빠른 진행과 사망을 초래하고 후기 발병형은 1세 이후에 발병하여 좀 더 느린 진행과 덜 심한 예후를 가진다. 영아기 발병형의 임상 증상은 빠르게 진행되고 심한 근육 약화로 늘어지는 영아의 소견을

나타내고 대부분 6개월 이전에 심비대와 심근병이 95%까지 관찰되며 심부전이 가능하다. 또한 중등도의 간비대와 수유 곤란이 나타나고 체중 증가가 좋지 않으며 잦은 호흡기 감염이 있으면서 대개 생후 1년 내에 사망하게 된다. CK가 현저하게 증가되어 있으며 심장근, 골격근, 내장근, 간과 중추신경계의 글리코젠 축적이 있다. 후기 발병형은 근위근육이 주로 처음 침범되어 운동 발달이 느리며 걷기가 힘들고 종아리 근육의 비대와 Gower 징후가 나타나며 근긴장도 저하, 심부전 반사의 감소와 삼키는 기능의 장애, 잦은 호흡기계 감염과 노작성 호흡곤란, 수면시 폐쇄성 무호흡, 간비대가 나타난다. 역시 심한 CK 증가가 관찰되나 심비대와 심근병은 정도가 영아기 발병형보다 심하지 않다<sup>1)</sup>.

Pompe 병의 진단은 임상 증상으로 의심할 수 있고 CK 측정이 선별 검사로 이용될 수 있으며 근육이나 피부의 섬유아세포, 또는 말초혈단핵 세포의 GAA 검사로 진단한다<sup>4)</sup>. AST, ALT, LDH와 다른 근육에서 유리되는 효소에 영향을 줄 수 있으며 근전도에서 근병증 양상을 나타낸다. 단순 흉부 X선에서 심비대가 관찰되며 심전도에서는 PR 간격이 짧아지고 QRS complex가 크고 넓게 나타난다. 심초음파에서는 양심실이나 심실 중격의 비후, 또는 좌심실 유출로 협착이 관찰된다. 특히 영아기 발병형은 진행이 빠르기 때문에 빠른 진단이 필요하며 치료는 유전학자를 비롯한 심장, 신경, 호흡기 전문의와 물리 치료사 등의 여러 전문가로 구성된 팀에 의한 치료가 필요하다. 횡격막과 호흡근이 심각하게 약화되어 있는 경우는 인공호흡기 치료를 하고, 좌심실 유출로의 협착 시에는 베타 차단제 등을 투약하며 조기 재활치료를 시행하는 등 증상에 따라 지지적인 치료를 하여 삶의 질을 향

상시키고 합병증을 최소화하는 것이 그동안 최선의 치료였으나 최근 결손된 효소를 공급하기 위하여 recombinant human GAA 정주가 개발되어 근본적인 치료를 할 수 있게 되었다<sup>2,3</sup>.

효소 보충 치료는 Gaucher 병, Fabry 병, MPS 1형에서 이미 상용화되어 있으며 최근 Pompe 병에서 임상 연구가 시작되었다. 1999년부터 3년 이상 심한 Pompe 병을 가진 4명의 환아에게 rhGAA 정주치료를 시행한 예에서는 20-40 mg/kg/week의 용량으로 골격근 기능 회복과 호흡 부전의 예방 효과를 나타냈다고 보고하였다<sup>5</sup>. 본 환아는 2005년 1월부터 recombinant human GAA 정주를 2주에 한번씩 20 mg/kg씩 정주하기 시작했으며 현재 24주째로 운동 능력이 호전되었으며 간비대가 감소했고, 심기능이 좋아지는 임상적 호전을 보이고 있다.

## 요약

저자들은 Pompe 병으로 진단된 3세 남아에 recombinant human GAA 정주를 통한 효소 보충 치료를 시행하여 운동 능력과 심기능이 호전되며 간비대도 호전된 1례를 경험하였기에 보고하는 바이다.

## References

- 1) Kishnani PS, Howell RR. Pompe disease in infants and children. *J Pediatr* 2004;144: S35-S43.
- 2) Raben N, Fukuda T, Gilbert AL, de Jong D, Thurberg BL, Mattaliano RJ, et al. Replacing acid alpha-glucosidase in Pompe disease: recombinant and transgenic enzymes are equipotent, but neither completely clears glycogen from type II muscle fibers. *Mol Ther* 2005;11:48-56.
- 3) Klinge L, Straub V, Neudorf U, Schaper J, Bosbach T, Gorlinger K, et al. Safety and efficacy of recombinant acid alpha-glucosidase (rhGAA) in patients with classical infantile Pompe disease: results of a phase II clinical trial. *Neuromuscul Disord* 2005;15: 24-31.
- 4) Umapathysivam K, Hopwood JJ, Meikle PJ. Determination of acid alpha-glucosidase activity in blood spots as a diagnostic test for Pompe disease. *Clin Chem* 2001;47:1378-83.
- 5) Long-term intravenous treatment of Pompe disease with recombinant human  $\alpha$ -Glucosidase from milk. *Pediatrics* 2004;113:e448-57.