영남의대학술지 제22권 제2호
Yeungnam Univ. J. of Med.
Vol.22 No.2 p259-265, Dec. 2005

□ 증례 □

중추성 요붕증이 동반된 랑게르한스 세포 조직구증 1예

김진호 · 문준성 · 문선중 · 이지은 · 최재원 · 은미정 · 천경아* · 조인호* · 윤지성
원규장 · 이경희 · 신덕섭† · 이형우
영남대학교 의과대학 내과학교실, 핵의학교실*, 정형외과학교실†

Langerhans Cell Histiocytosis with Central Diabetes Insipidus : A Case Report

Jin Ho Kim, Jun Sung Moon, Sun Jung Mun, Ji Eun Lee, Jae Won Choi,
Mi Jung Eun, Kyung A Chun*, Ihn Ho Cho*, Ji Sung Yoon, Kyu Chang Won,
Kyung Hee Lee, Duk Seop Shin† , Hyoung Woo Lee

Department of Internal Medicine, Nuclear Medicine, and Orthopedics†*
College of Medicine, Yeungnam University, Daegu, Korea

－Abstract－

Central diabetes insipidus (DI) is a syndrome characterized by thirst, polydipsia and polyuria. Langerhans cell histiocytosis is one of the etiologies of DI. Recently we experienced a central DI associated with Langerhans cell histiocytosis. The 44 years old female patient complained right hip pain, polydipsia and polyuria. We carried out water deprivation test. After vasopressin injection, urine osmotic pressure was increased from 109 mOsmol/kg to 327 mOsmol/kg (300%). Brain MRI showed a thickened pituitary stalk and air bubble like lesions sized with 5cm, 7cm was shown on fifth L-spine and right hip bone at hip bone CT. CT guided biopsy revealed abnormal histiocytes proliferation and abundant lymphocytes. The final diagnosis was central DI associated with systemic Langerhans cell histiocytosis invading hip bone, L-spine and pituitary stalk. Desmopressin and etoposide chemotherapy were performed to the patient.

Key Words: Diabetes insipidus, Langerhans cell histiocytosis

책임저자 : 원규장, 대구시 남구 대명동 317-1, 영남대학교 의과대학 내과학교실,
H.P: 011-9370-3846, E-mail: kcwon@med.yu.ac.kr

서 론

요붕증은 다음과 다뇨가 주증상인 질환으로 그 원인은 중추성, 신성, 심인성으로 나눌 수 있다.[1] 중추성 요붕증은 시상하부-신경뇌하수체계(Hypothalamic-neurohypohyseal system) 손상에 의해 항이뇨호르몬의 생산 혹은 방출의 결핍이 일어나 소변 농축 기능에 장애가 일어나는 질환으로 그 원인으로는 특발성, 두부손상, 뇌하수체 수술, 원발성 혹은 전이성 뇌종양, 유전질환, 결핵, 유육종증, 뇌실 내 출혈 및 랑게르한스 세포 조직구증 등이 있다.[2] 이 중 랑게르한스 세포 조직구증은 랑게르한스 세포의 증식과 호산구 침윤을 동반하며, 염증성 반응을 보이는 질환으로 주로 어린이, 청소년, 젊은 성인에서 잘 생기며, 60세 이상에서는 발병이 극히 드물고, 비교적 예후는 좋은 편이나 나이가 어릴수록 범발성으로 나타나며 예후도 나쁜 것으로 알려져 있다.[2] 랑게르한스 세포 조직구증은 신체 어느 부위에서도 발생 가능하며 침범 부위에 따라 국소성, 다병소성(multifocal), 범발성으로 나눌 수 있다. 임상증상은 침범 부위에 따라 다양하게 나타날 수 있으며, 그 중 골병변이 가장 흔하여 50%~80% 정도를 차지한다. 소아에서는 두개골, 대퇴골 등을 주로 침범하고, 성인에서는 늑골, 두개골, 골반골의 순서를 보이며 손, 발은 거의 침범하지 않는다.[2] 중추 신경계에 발생할 경우에는 시상하부에 가장 호발하며, 병변이 시상하부나 뇌하수체줄기 등의 조직에 침범되는 경우 요붕증이 발생할 수 있다.[2] 성인에서 중추성 요붕증을 동반하는 경우는 매우 드물어 국내에서는 2예가 보고되었으며, 뼈를 침범한 경우는 소아에서 1예가 보고되었다. 저자들은 우측 골반통과 다음, 다뇨를 주소로 내원한 성인 여자 환자에서 랑게르한스 세포 조직구증을 경험하여 문헌 고찰과 함께 보고하고자 한다.

증 례

환자는 44세 여자로 4~5년 전부터 간헐적인 우측 골반통이 있었고 중 내원 5개월 전부터 골반통이 심해지며 구갈, 다음 및 하루 5 L 이상의 다뇨를 주소로 입원하였다. 과거력 및

Table 1. Water deprivation test

Time	Body weight (kg)	S-osmolarity (mOsmol/kg)	U-osmolarity (mOsmol/kg)
1 hour	65	294	95
2 hours	64	294	105
3 hours	63.5	301	118
4 hours	63.0	308	109
after vasopressin injection (0.03ug/kg)			
1 hour	63.0	294	327*
2 hours	63.0	299	410*

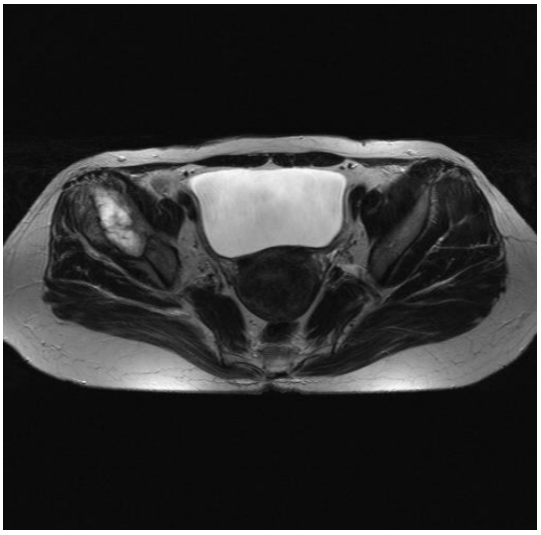

Fig. 1. Pelvic MRI : Heterogeneous enhanced mass was seen at Rt ilium.

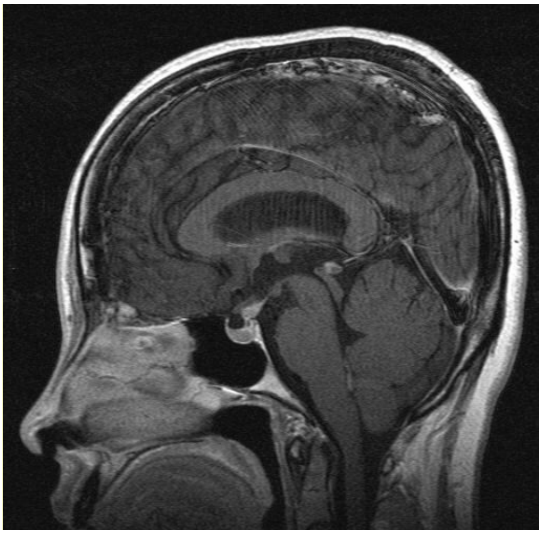

Fig. 2. Brain MRI : Well enhancing thickening of infundibular stalk was seen.

가족력에는 특이 사항이 없었다. 이학적 소견은 내원 당시 신장 162 cm, 체중 59 kg, 혈압은 120/70 mmHg, 맥박 80회/분, 체온 36.5℃였으며 전신 상태는 양호하였고 우측 골반통이 있었으나 압박통은 없었고, 운동(ROM; range of motion) 및 감각은 정상이었다. 안구돌출이나 시력장애도 없었으며 그 외 이학적 소견도 정상이었다.

백혈구는 5300/mm^3 (호중구 63%, 임파구 18.2%, 단핵구 12.2%, 호산구 2.7%, 호염기구 1.1%, 다형핵백혈구 2%), 혈색소 11 g/dL, 혈소판 219000/mm^3, 공복 혈당 71 mg/dL, 나트륨 145 mEq/L, 칼륨 4.5 mEq/L, 클로라이드 110 mEq/L, 알칼라인포스페이트 162 U/L, 포스페이트 3.8 mg/dL, 칼슘 8.1 mg/dL, 혈중요소질소 14.2 mg/dL, 크레아티닌 0.7 mg/dL이었다. TSH는 1.52 mU/L, total T3 3.5 mmol/L, Free T4 20.19 pmol/L이었다. 기저 혈장삼투압은 294 mOsmol/kg, 요 삼투압은 95 mOsmol/kg이었고, 수분제한검사에서 수분제한 후 4시간 동안 요 삼투압의 큰 변화는 없었으나, vasopressin 5단위 피하주사 후 1시간째 요 삼투압은 327 mOsmol/kg로 증가하였다(Table 1).

단순 흉부 X 선과 두개골 방사선 사진에서는 특이 소견이 없었고 골반 MRI에서 오른쪽 장골에 7 cm 크기의 종괴(Fig. 1)를 관찰할 수 있었다. 뇌 MRI 상에서는 뇌하수체줄기가 두꺼워진 것을 관찰할 수 있었다(Fig. 2).

오른쪽 골반골에서 CT 유도 하에 시행한

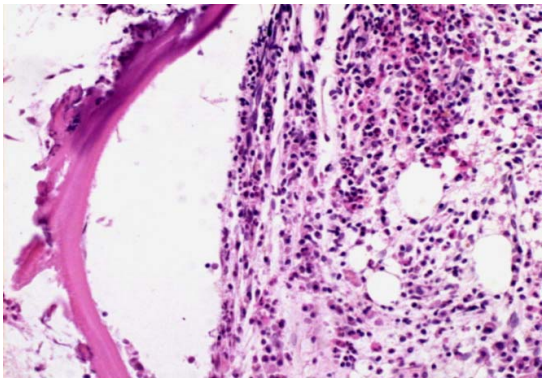

Fig. 3. There were heavy infiltration of eosinophils, lymphocytes and histiocytes(H-E stain ×40).

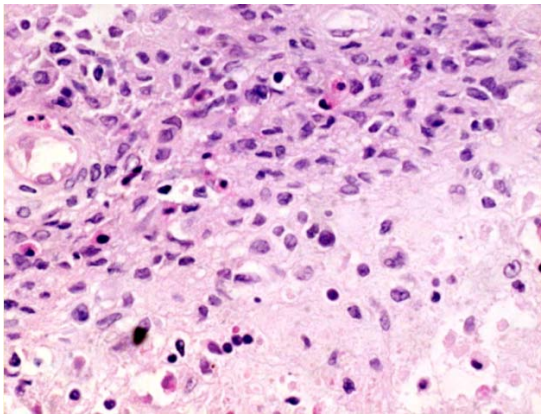

Fig. 4. This showed infiltration of mononuclear cells having abundunt amphophilic cytoplasam (H-E stain ×200).

조직 검사 결과 H-E 염색 상 소포성 염색질을 동반한 핵과 풍부한 호산성 세포질을 가지는 조직구의 증식 및 침윤이 관찰되었고(Fig 3), 호산구 및 임파구의 침윤(Fig. 4)이 보였으며, 항 S-100 단백 항체에 염색되었다.

환자는 골반골과 요골 및 뇌하수체줄기를 침범한 랑게르한스 세포 조직구증으로 진단되었으며, 국소적인 스테로이드 주입 치료 및 etoposide 항암치료를 시행하였다. 치료를 시작하고 6개월 후 추적 검사를 실시하였으며, 골반 MRI (Fig. 5)와 뇌 MRI (Fig. 6)에서 침범된 골 병변이 호전되었음을 관찰할 수 있었다. 중추성 요붕증에 대한 치료로 1-desamino-8-arginine vasopressin(DDAVP)을 투약한 결과, 다음 및 다뇨 증상이 호전을 보여, 요량이 1.5 ~2 L/day로 정상화 되었으며, 혈장 삼투압은 295 mOsmol/kg, 요 삼투압은 420 mOsmol/kg로 정상화 되었다.

고 찰

요붕증은 다뇨, 다음 및 탈수, 구토, 식욕부진, 발열 등이 비특이적으로 나타나는 질환으로, 중추성 요붕증은 시상하부-신경뇌하수체계(hypothalamic neurohypophyseal system)의 손상에 의해 항이뇨 호르몬(arginine vasopressin; AVP)의 생성 또는 방출의 이상으로 발생한다. 중추성 요붕증을 유발하는 원인으로 특발성, 시상하부 또는 뇌하수체 수술, 두부외상, 시상하부-뇌하수체계의 원발성 종양 또는 전이암,

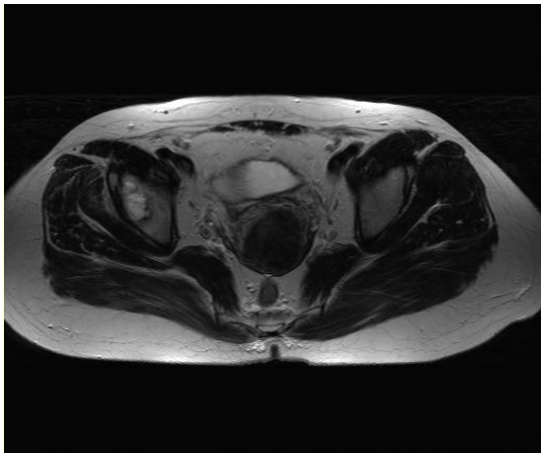

Fig. 5. Pelvic MRI : The Rt ilium showed improvement of edema and inflammation after chemotherapy.

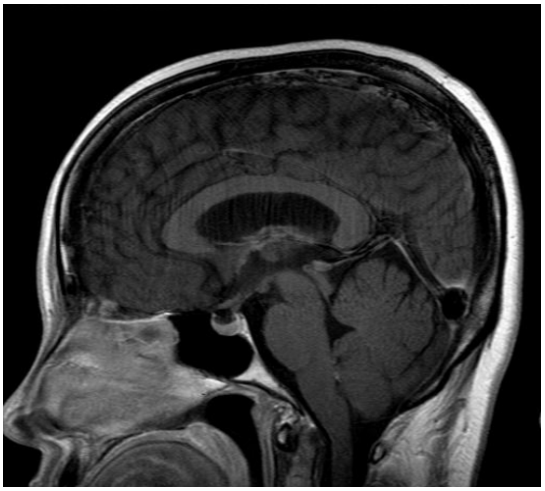

Fig. 6. Brain MRI : Previous noted enhancement of thickening pituitary stalk was not seen.

염증성 질환 등을 들 수 있다. 과거에는 특발성이 발병 원인 중 20% 이상을 차지하였으나, 최근에는 8% 정도로 감소하였는데, 그 이유는 특발성으로 간주되었던 많은 예에서 고해상도 뇌 CT, MRI 등 진단 장비 및 기술의 발전으로 시상하부-뇌하수체계의 미세 병변을 찾아낼 수 있게 되었기 때문으로 생각 된다.[5)]

요붕증은 임상 증상과 저비중뇨, 고나트륨혈증, 고장혈 등으로 의심할 수 있으며, 수분 제한 검사,[6)] 혈중 ADH 농도, pitressin 투여 후 소변 및 혈장의 삼투압 측정 등으로 진단 할 수 있다.[7, 8)]

본 예에서 진단된 중추성 요붕증의 원인 질환인 랑게르한스 세포 조직구증은 Lichtestein에 의해 처음 명명 되었으며, 랑게르한스 세포의 이상 증식으로 발생하는 질환으로 세망 내피 세포계를 침범하여 다양한 임상증상을 나타내며, Histiocytosis X로 불려지다가 1987년부터 랑게르한스 세포 조직구증으로 기술되고 있다. 원인은 정확히 밝혀져 있지는 않으나 신생물, 감염, 유전 혹은 면역학적으로 발생할 수 있다고 보고되고 있다.[9, 10)] 주로 골격계를 침범하고 그 외 뇌, 폐, 늑막, 심막, 임파절, 췌장, 간, 내장, 점막, 피부 등 신체의 어느 기관에서라도 그 세망 조직구계 내에서 육아종을 형성할 수 있다. 골격계에서는 두개골 같은 막성골을 잘 침범하며, 두개골에 단발성이나 다발성으로 특징적인 원형의 결손(punched out lesion)이 보일 수 있으며, 그 외에 장골, 늑골, 척추, 견갑골 등에서 발생할 수 있다. 또한 랑게르한스 세포 조직구증의 5~50%에서 요붕증이 동반된다. 랑게르한스 세포 조직구증의 조직 소견에서는 지질을 함유한 조직구 및 호산구의 육아종성 증식이며, 포말 세포가 특징적으로 보이고, 그 외 섬유아세포, 임파구와 성숙된 형질 세포의 침윤이 동반된다.[11)] 조직구 육아종을 이루는 랑게르한스 세포는 광학 현미경에서 깊게 함몰된 핵과 항 S-100 단백 또는 항 peanut lectin 항체와 반응하고 전자 현미경하에서 Birbeck 과립, 랑게르한스 세포 과립, X체 또는 X과립이라고 불리는 세포질 내 막대형의 구조물을 가지고 있다.[12, 13)] 진단은 대개 생검으로 확진되며 말초 혈액은 대체적으로 정상이지만 호산구 증가증이 나타날 수 있다.[14)] 중추 신경계 침범은 드물지만 뇌하수체 및 시상하부에 발생하여 안구 돌출증, 요붕증, 시력장애, 그 외에 신경증상이 나타날 수 있다.[15)] 중추성 요붕증이 동반될 경우 뇌 CT 또는 MRI 상에서 뇌하수체줄기가 비후된 소견을 관찰할 수 있다.[16)]

랑게르한스 세포 조직구증의 치료는 침범된 정도에 따라 다르며 한 가지의 조직이나 장기에만 침범한 경우, 국소적인 스테로이드 주입술, 국소 절제술, 국소적 방사선 치료 등이 있고, 여러 장기를 침범한 경우는 보존적 치료와 전신 항암 치료를 시행할 수 있다. 항암 요법에는 etoposide가 주로 이용되며, 최근에는 항암 요법에 반응이 없는 경우, 골수 이식 등 여러 가지 시도가 이루어지고 있다.[17)] 본 예에서는 etoposide 항암 요법과 국소적인 스테로이드 주입술이 시행되었다.

중추성 요붕증의 치료는 원인제거가 중요하며, 이후 내과적인 약물 투여가 원칙인데 이전에는 pitressin 주사와 chlorpropamide(diabinese) 경구 투여 등이 이용되었으며, chlorpropamide가 신장의 원위 세뇨관의 vasopressin에 대한 감수성을 증가시킴으로써 항이뇨 작용을 증가시킨다고 한다.[3, 4)] 그러나 여러 가지 부작용 및

약효에 문제가 있어 1968년 이래로 arqinine vasopressin 유사 물질인 DDAVP가 개발되었으며, 비강으로 투여하였을 때 이뇨작용의 승압 작용에 대한 비가 높아서 혈압변화가 적고, 항이뇨 작용이 강하여 이후 DDAVP가 주요 치료제로 사용되고 있다. 본 예에서도 중추성 요붕증을 치료하기 위하여 DDAVP를 비강내 투여하였다.

랑게르한스 조직구증의 예후는 침범하는 장기 및 그 정도에 따라 매우 다양한데, 뼈, 림프결절, 피부 등 한 가지 조직계를 침범하는 경우는 자연 관해 가능성이 높고, 예후도 양호하다. 반면에 폐, 간, 중추 신경계, 조혈계 등 여러 장기 및 조직을 침범하는 경우는 자연 관해에서부터 급속한 장기 부전을 동반하여 사망에 이르는 등 예후가 다양하다.[17]

본 예에서는 우측 장골과 요골 병변으로 인한 통증 조절 및 뇌하수체줄기 치료를 위해 국소 스테로이드 요법과 etoposide 항암 요법을 함께 시행하였으며, 이후 통증이 완화되고 6개월 후 추적 검사한 뇌 MRI와 골반 MRI에서 병변이 호전되었음이 나타났다. 요붕증으로 인한 다음, 구갈 증상은 DDAVP 비강내 투여 후 소실되었으며, 소변량도 1.5~2 L/day로 정상화되어 외래에서 경과 관찰 중이다.

참 고 문 헌

1. 김상은, 최상전, 김성연, 이홍규, 고창순, 민헌기. 중추성 요붕증의 임상적 고찰. 대한 내분비 학회지 1986 1: 15-23.
2. 이윤하, 이규백, 김윤규, 오하영, 권오정, 변홍식, 이회정. 성인에서 중추성 요붕증으로 나타난 Langerhans 세포 조직구증. 대한 신장학회지 1997 16(1): 156-61.
3. Ehrlich RM, Kooh SW. The use of chlorpropamide in diabetes insipidus in children. Pediatrics 1970 Feb;45(2):236-45.
4. Arduino F, Reraz FPJ. Antidiuretic action of chlorpropamide in idiopathic diabetes insipidus. J Clin Endocrinol Metab. 1966 Dec;26(12): 1325-8.
5. Greger NG, Kirkland RT, clayton GW, Kilkland JL. Central diabetes insipidus-22 years' experience. Am J Dis Child. 1986 Jun;140(6):551-4.
6. Dashe AM, Cramm RE, Crist CA, Habner JE, Solomon DH. A water deprivation test for the differential diagnosis of polyuria. JAMA. 1963 Aug 31;185:699-703.
7. Zerbe RL, Robertson GL. A comparison of plasma vasopressin measurement with a standard indirect test in the differential diagnosis of polyuria. *N Engl J Med.* 1981;305:1539-46.
8. Hendricks SA, Lippe B, Kaplan SA. differential diagnosis of diabetes insipidus : Use of DDAVP to terminate the seven hour water deprivation test. J Pediatr. 1981 Feb;98(2):244-6.
9. Philip Lanzkowsky. Histiocytosis syndromes. Pediatr. Oncology 1984 7(1): 310-50.
10. 최천식, 박경식, 박기용, 주문배 : Histiocytosis X 증례보고, 대한 신경외과 학회지 1981 10(1): 341-45.
11. Selvadurai Silvalingam, Guy Corkill. Focal eosinophilic granuloma of the temporal lobe. J Neurosurg. 1977 Dec;47(6):941-5.
12. Favara BE, MacCarthy RC, Mierau GW. Histiocytosis X. Hum Pathol. 1983 Aug;14(8): 663-76.
13. Leventhal BG. Histiocytosis X : Nelson Textbook of Pediatrics. Edited by RE Behrman, VC Vaughan, WE Nelson. 13th ed. Philadelphia, WB Saunders 1987: 1486.
14. Northfield DWC. The surgery of the central nervous system 1973: 339-47.
15. 이용성, 송시헌, 김성호, 김관태, 김윤. 후두부

거대두피 종괴를 동반한 Histiocytosis X 1례. 대한 신경외과 학회지 1993 22(9): 1022-5.
16. 조병규, 왕규창, 양세원, 지제근. 뇌하수체경을 침범한 Histiocytosis X. 대한 신경외과학회지 1989 18(7): 1098-102.
17. 김춘관, 안규정, 정재훈, 고은미, 이문규, 이명식. 성인에서 발견된 요붕증과 동반된 랑게르한스 세포 조직구증 1예. 대한 내분비학회지 1996 11(3): 330-5.