

혈소판 농축혈장과 범랑기질 단백질이 임플란트 골 연상 골 재생에 미치는 영향에 관한 비교연구

은희중¹ · 임성빈¹ · 정진형¹ · 홍기석¹ · 이종현²

단국대학교 치과대학 치주과학교실¹

단국대학교 치과대학 병리학교실²

I. 서론

치주치료의 궁극적인 목적은 파괴된 치주조직 결손부에 신생골과 신생백악질의 형성, 그리고 그 사이에 기능적으로 배열된 치주인대가 형성 되도록 하는 치주조직의 재생에 있다. 치주질환에 이환된 치아의 재생을 이루기 위하여 그 동안 골 이식술^{1,2)} 치근면 처치술³⁻⁶⁾, 조직 유도 재생술⁷⁻¹⁰⁾, 성장인자를 이용하는 방법^{11,12)} 등의 많은 연구가 있었다.¹³⁾ 과거의 여러 치료방법들은 대부분 긴 접합상피결합¹⁴⁻¹⁵⁾, 치근흡수¹⁶⁻¹⁷⁾, 골유착¹⁸⁻¹⁹⁾ 등의 결과를 초래하여 치주조직의 재생이라는 원래의 목적을 이룰 수 없었다. 그러나 최근에 치주조직 재생에 관여하는 여러 조직의 성질과 이들 각종 세포의 고유 성상이 규명되고 세포의 화학적 특성이 밝혀지면서 이들 치유에 관여하는 세포의 생성 및 활성을 조절하려는 노력이 시행되어져 왔다. 또, PDGF 등의 성장인자²⁰⁾나 혈소판 농축혈장이 조골세포에 미치는 영향 등²¹⁾에 대해서도 많은 연구가 있어 왔으며 성장인자들이 치주인대 세포를 활성화시켜 치주조직 재생에 효과가 있다고 한 보고²²⁻²⁴⁾도 있었다.

치주조직 재생을 위한 골이식술에 쓰이는 이식재

로는 자가골, 동종골, 이종골, 합성골이 있다.^{25,26)} 자가골 이식의 경우, 이식재를 얻기 위해 부가적으로 이차수술이 요구되기 때문에 환자에게 불편감을 주게 되고 동종골 이식 또한 질병전염의 가능성과 환자의 거부감이 있을 수 있다. 이종골 이식재는 소뼈로부터 주로 얻어지며 가공 과정에 따라 다른 무기질 성분도 포함할 수 있으나 대부분 hydroxyapatite 인 무기질 성분이며 모든 유기질은 제거된다.²⁷⁻²⁹⁾

최근에는 범랑기질 단백질 유도체가 효과적으로 동물 및 사람에서 치주 부착기관을 재생시키며³⁰⁻³⁴⁾, 사람에서 임상적 부착 높이를 증가시키는 것으로 보고 되고 있다.³⁵⁻³⁶⁾ 인간 치주조직의 골내 결손부에 범랑기질 단백질 유도체를 사용하여 얻은 조직학적 평가에서 신부착이 일어남을 밝힌 연구 등³⁷⁾이 있으며 골내 결손부 치료에 범랑기질 단백질 유도체를 사용 후 얻은 연조직과 경조직의 개선 정도는 흡수성 차폐막으로 결손부를 치료한 결과와 비슷하다는 보고도 있었다.³⁸⁾ 치근면에 범랑기질 단백질 유도체를 사용하는 재생 술식의 생물학적 원리는 새로운 백악질 형성과 적절한 부착 구조의 발생에 기초하여 활택된 치근표면에 도포된 범랑기질 단백질 유도체 층이 새로운 무세포성 백악질 침착을 촉진하며 새로

교신 저자 : 정진형, 충청남도 천안시 신부동 산 7-1 단국대학교 치과대학 치주과학교실, 우편번호 : 330-716,

E-mail : periodk@dankook.ac.kr

운 치주인대와 치조골을 형성하는 것이다.³⁹⁾

법랑기질 단백질 유도체의 주단백질은 아멜로제닌으로 알려져 있으며 전체 기질의 90%를 차지한다. 나머지 10%는 protein-rich amelogenin, tuftlin, 혈청 단백질과 타액 단백질 등으로 구성되어 있다. 이러한 법랑기질 단백질 유도체로 구성된 Emdogain®은 치주 병소에 사용 시 상피 세포의 증식을 억제하며 치주인대 및 조골세포를 활성화시켜 새로운 백악질⁴⁰⁾ 및 치주인대와 골조직의 생성을 유도한다고 보고되고 있다.³⁸⁾

또한 오늘날에는 치주조직의 재생에 있어 성장인자의 중요성이 대두되고 있는데 이들을 이용하는 새로운 기술들이 도입됨에 따라⁴¹⁻⁴³⁾ 더 빠른 골 재생과 더 성숙된 단단한 골의 재생이 가능하게 되었다.^{44,45)} 이중 현재 혈소판 농축 혈장은 이식골의 경화와 무기질화를 앞당기며, 골소주의 밀도를 15~30% 향상시키는 것으로 알려져 있는데, 이러한 혈소판 농축혈장은 섬유성 응괴로서 혈소판이 농축되어 있는 것이며, 여기에서 더 많은 PDGF와 TGF- β 가 유리된다고 한다.⁴⁶⁾

이중 PDGF는 혈소판의 α -granule에서 유리되며 유사분열과 혈관형성, 섬유아세포와 조골세포 기능의 증진, 세포분화 증진, 대식세포와 같은 다른 세포의 성장인자의 촉진에 중요한 역할을 하는 것으로 알려져 있고 골 형성과 창상치유에 주로 관계하는 것으로 알려져 있다.⁴⁷⁻⁴⁹⁾

TGF- β 는 골 재생을 개시할 뿐만 아니라 골 이식체의 성숙과 재형성을 포함한 장기간의 치유와 골 재생을 유지한다. 특히 조골세포 전구체의 유사분열과 화학주성, 결합조직 창상치유와 골 형성의 콜라겐기질에 침착을 자극하는 능력이 뛰어나며 파골세포 형성과 골 흡수를 방해해서 골 형성을 유리하게 한다.⁵⁰⁻⁵³⁾

상실된 치아를 수복하는데 있어 임플란트를 이용하는 방법이 관심사로 대두되고 있는데 생체 적합성이 좋은 타이타늄의 개발로^{56,57)} 부분 혹은 완전 무치악 환자에 있어서 인접치의 사체나 악골에 큰 손상을 주지 않으면서 적절한 기능과 심미성을 회복시켜주는 예후가 좋은 수복방법이 되고 있다.^{58,59)} 임플란트를 이식하면서 심각한 골 결손부가 존재할 때 성공적

인 매식술을 위해서는 골 결손부의 조직재생이 필수적이라 하겠다.⁶⁰⁾ 임플란트 주위의 골결손부 재생술은 치주질환에 이환된 자연치의 골 결손부 재생에 이용되었던 방법과 개념들이 적용되고 있는데^{61,62)} 치주질환에 이환된 자연치의 골 결손부 재생술 중 최근에는 성장인자를 이용한 방법에 많은 관심이 모아지고 있다.^{63,64)} 혈액을 채취하여 원심분리를 통해 적혈구와 혈장을 제외시킨 혈액성분을 농축혈장이라 하는데 이는 일반 혈액에 비해 혈소판의 농도가 3-4배에 이른다.^{65,66)} 이러한 농축 혈소판에는 PDGF, TGF- β_1 , TGF- β_2 , IGF등의 성장인자가 확인된바 있다.⁶⁷⁻⁷¹⁾

Marx등은 혈소판 농축혈장을 이용한 재생술에서 더 빠르고 더 성숙된 골 형성을 보고하였고,⁹⁾ Anitua등은 발치창에서 차폐막 없이 혈소판 농축혈장만 적용했는데 더욱 향상되고 증폭된 골 재생뿐 아니라 빠르고 좋은 연조직 치유까지 볼 수 있었다고 한다.⁷²⁾ Howell은 PDGF와 IGF-I의 복합사용이 골 재생에 있어 뚜렷한 증가를 보인다고 하였고⁴⁴⁾, Rosen등은 혈소판 농축혈장과 DFDB를 상악동 거상술과 치조제 증강술에 이용하여 임플란트 매식에 유리한 골 재생을 이루었다고 보고하였다.⁷³⁾

이에 본 연구는 임플란트 식립시 볼 수 있는 골 결손부에, 이중골과 혈소판농축혈장(Platelet Rich Plasma)을 이식하였을때와 이중골과 법랑기질단백질(Emdogain®)을 이식하였을 때 나타나는 임플란트 골재생의 양상을 비교 관찰하고 그 효과 및 차이점을 보고자 하였다.

II. 연구제로 및 방법

1. 연구 재료

생후 12개월에서 16개월이 된 체중 15kg 내외의 beagle dog 6마리를 사용하였고, 실험 시작 전 전신적 질환이 없는 건강한 상태였다. 법랑 기질 단백질 재료로써 Enamel Matrix Derivative 30mg/ml Propylene Glycol Alginate in aqueous solution (Emdogain® Gel, Biora, Sweden)이 사용되었으며 골 이식재는 이중골에 Ca-P를 박막 처리한 Bovine

derived Bone Powder(Biocera®, Oscotec, Korea)를 사용하였다. 원심분리기는 임상에서 쉽게 사용할 수 있도록 농축 혈소판 제작용 원심분리기(Placon®, Oscotec, Korea)를 사용하였으며 임플란트는 Neoplant®(Neobiotech, Korea) 직경 3.75mm 길이 8.5mm 18개를 사용하였다.

2. 연구 방법

1) 실험 동물의 준비

실험 동물은 Ketamine HCl(Ketalar, 유한양행, 한국) 0.2 ml/Kg을 근육 주사하여 진정시킨 후 5% 포도당 주사액(100 cc/hour, IV)을 외과적 수술이 끝날 때까지 투여하였다. 마취를 유지하기 위하여 Ketamine HCl(0.1 ml/Kg, IV)과 Xylazine HCl(Rompun, 한국 바이엘, 0.1 ml/Kg, IM)을 평균 20분 간격으로 번갈아 투여하였다.

2) 외과적 수술

실험군으로 선정된 각각의 성견에서 10cc의 혈액을 채취하여 1.5cc의 ACDC solution이 들어있는 tube에 넣어 응고를 방지하였다. 채취된 혈액을 원심분리기를 이용하여 3분 동안 3000G로 원심 분리하여 상층의 혈장과 하층의 적혈구 층으로 나뉘면 Glison 피펫을 이용하여 상층만 분리하여 다시 5분간 5000G로 원심 분리하였다. 그러면 최상층에 혈장이 모이고 중층에 buffy coat, 최하층에 다시 여분의 적혈구가 남게 된다. 최상층의 혈장과 여분의 적혈구를 제외한 상층의 혈소판 농축 혈장 층을 다시 Glison 피펫으로 분리하여 혈소판 농축 혈장을 준비하였다.

좌측 장골 부위에 2% Lidocaine HCl(Epinephrine 1:80,000)로 침윤마취하고 직경 3.75mm 임플란트를 골연상으로 나선 3개가 노출되도록 식립하였다. 대조군은 임플란트 식립만 골연상으로 식립하고, 실험 1군은 결손부에 Biocera®+PRP를 이식하고, 실험 2군은 결손부에 Biocera®+Emdogain®을 이식하였다. 수술이 끝난 후 5일간 하루 2회 항생제(gentamicin sulfate)와 진통제(phenyl butazone)를 투여하고 유도식을 주었다.

3) 조직병리학적 검사

(1) 표본제작

실험동물은 2주, 4주, 8주 후에 희생시켰다. 10% 중성 포르말린에 고정하고, 알코올과 아세톤으로 탈수한 후 레진 포매를 위해 진공 부란기에 24시간 처리하여 기포를 제거하고 70°C에서 16시간동안 중합하고 레진 포매한 조직편을 다이아몬드 톱(South bay technology, 미국)을 사용하여 약 200µm 두께로 연마하였다.

(2) 편광현미경 관찰

임플란트 주위의 골밀도를 관찰하기 위하여 빛의 굴절률에 따라 골질 변화를 골질에 따라 노란색, 청색, 분홍색으로 구분하여 관찰하였다.

ㄱ. 면적측정

실험기간에 따라 골질 변화를 임플란트에서 두 번째 나사산까지의 machined surface(M)에서 0.5mm 이내(C), 0.5mm-1.0mm 이내(D)로 구별하였고 각 부위의 surface area(%)를 UTHSCSA Image tool version 3.0(The University of Texas Health Science Center in San Antonio, USA)을 이용하여 측정하였다.

ㄴ. 골 융합률 측정

임플란트의 네 번째 나사산까지의 나선길이를 측정하고 골 융합이 일어난 길이를 측정하여 백분율로 표시하였다.

(3) 형광 현미경 관찰

활동적인 골 형성을 확인하기 위하여 희생 2주전에 Alizarin red S (Sigma Co.) 25mg/Kg IM 하였고 연마된 레진 절편에서 Alizarin red S로 침착된 골 형성을 형광현미경(Nikon, Japan)을 사용하여 관찰하였다.

III. 결과

1. 조직병리학적 소견

1) 대조군

염증의 소견이 보일 뿐 골 재생은 거의 없었고 시간이 흐를수록 큰 차이는 발견할 수 없었다.

2) 실험1군

실험1군에서는 2주에 나선주위에 다양한 밀도의 이중골이 산재해 있고 이중골 주위에 골 형성이 활발하게 보이며, 4주에는 나선 주위의 산재된 이중골이 감소된 양상이며 이중골 주위에 골 형성이 활발하며, 부분적으로 증가된 골 부착을 볼 수 있었다. 8주에서는 나선 주위에 골 형성이 활발하여 불규칙한 골주 형성이 보이고 전체적으로 골 융합과 골밀도가 증가된 양상이었다(Figure 5-a, 6-a, 7-a). AZ line은 2주,4주째 나선 원부에서 뚜렷하였다(Figure 9).

3) 실험 2군

2주에는 나선 주위에 다양한 밀도의 이중골이 보이고 이중골 주위에 불규칙한 골 형성이 보였다. 4주에는 골 부착의 초기소견이 보이며 이중골 주위에 불규칙한 골형성이 증가되고 골융합이 부분적으로 보인다. 8주에서는 나선주위에 골 형성이 활발하여 불규칙한 골주형성과 골밀도가 증가되며 전체적으로 골융합이 보이고 골밀도가 증가되는 양상이 보였다(Figure 5-b, 6-b, 7-b). 형광사진에선 2, 4, 8주째 모두 나선 원부에서 AZ line을 관찰할 수 있었다(Figure 10, 11, 12).

Table 1. Regenerative area(%) of defects near to implant (PRP treated site)

	Remodeling bone	New bone
4 weeks	15.51	45.67
8 weeks	35.36	53.40

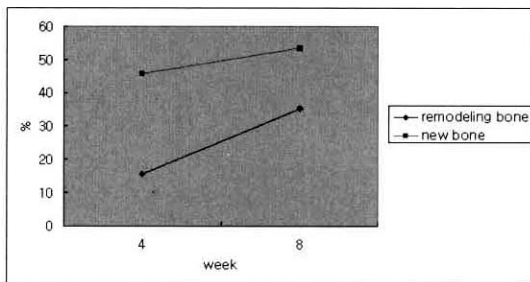


Figure 1. Regenerative area(%) of defects near to implant (PRP treated site)

2. 조직계측학적 소견

1) 실험 1군

임플란트 근부에서 시간이 흐를수록 신생골 형성이 많아졌고, 골개조도 많아지는 양상이었다. 임플란트 원부에서는 형성된 신생골은 임플란트 근부보다 많았지만 시간이 흐를수록 신생골 형성이 두드러지게 증가하지는 않았고, 골개조는 감소되는 양상이었다(Table 1,2)(Figure 1,2).

2) 실험2군

임플란트 근부에서 실험1군에 비해 많은 양의 신생골이 보이며 시간이 지날수록 신생골 형성은 많이 증가하였다. 골개조는 미약하게 감소하다가 4주후에 급격히 감소하였다. 임플란트 원부에서는 가장 많은 신생골 형성을 볼 수 있었고 골개조도 4주에서 8주 사이에 감소하였다(Table 3,4)(Figure 3,4).

3. 골융합률

나선과 골 접촉비율은 대조군 보다 실험군에서 높았으며 실험1군에서는 4주 73.82%, 8주 74.86% 이었

Table 2. Regenerative area(%) of defects distant to implant (PRP treated site)

	Remodeling bone	New bone
4 weeks	23.08	64.01
8 weeks	8.62	68.60

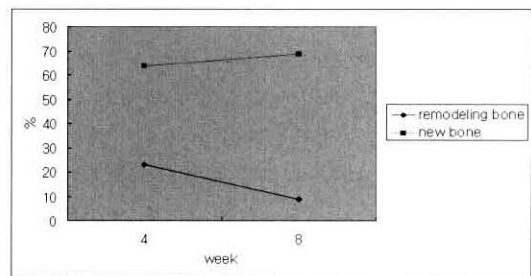


Figure 2. Regenerative area(%) of defects distant to implant (PRP treated site)

Table 3. Regenerative area(%) of defects near to implant (Emdogain treated site)

	Remodeling bone	New bone
2 weeks	15,53	10,34
4 weeks	10,25	26,89
8 weeks	23,18	53,73

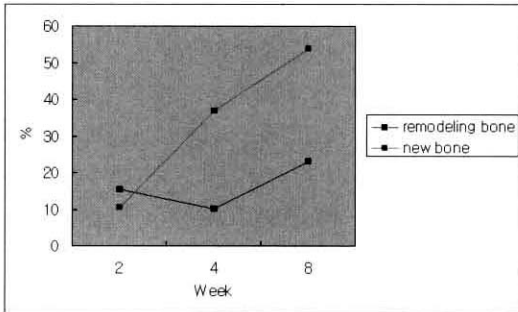


Figure3. Regenerative area(%) of defects near to implant (Emdogain treated site)

고 실험2군에서는 4주 69.49%, 8주 76.43%의 골 융합율을 보였다(Table 5).

IV. 총괄 및 고찰

임플란트를 이식하면서 심각한 골 결손부가 존재할 때 임플란트의 초기고정뿐 아니라 저작 개시후의 임플란트 생존기간과 심미성 회복을 위해 골 결손부의 조직재생이 필수적이라 할 수 있다.

이러한 임플란트 주위의 골결손부 재생술에는 치주질환에 이환된 자연치의 골 결손부 재생에 이용되었던 방법과 개념들이 적용되고 있는데^(61,62) 치주질환에 이환된 자연치의 골 결손부 재생술식 중 최근에는 성장인자를 이용한 방법에 많은 관심이 모아지고 있다. 혈액을 채취하여 원심분리를 통해 적혈구와 혈장을 제외시킨 혈액성분을 농축혈장이라 하는데, 이러한 농축 혈소판에는 PDGF, TGF- β , TGF- β , IGF 등의 성장인자가 확인된바 있다.⁽⁶⁷⁻⁷¹⁾ 범랑기질 단백질 유도체를 실험적으로 야기된 골내병소에 사용한 연구⁽⁷⁴⁾나 사람의 치주조직의 골내결손부의 치료에 사용한 연구⁽⁷⁵⁾도 있어왔다. 그러나 지금까지는 발표된 과학적인 연구가 양적으로도 부족했으며, 철저

Table 4. Regenerative area(%) of defects distant to implant (Emdogain treated site)

	Remodeling bone	New bone
2 weeks	18,21	7,62
4 weeks	23,78	40,85
8 weeks	10,27	84,04

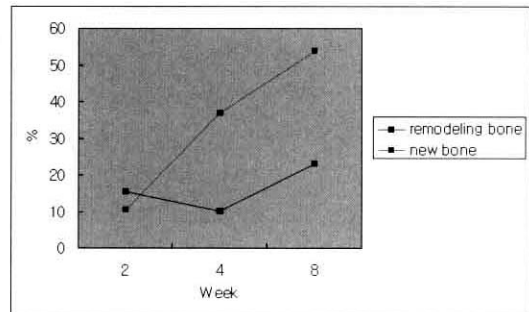


Figure4. Regenerative area(%) of defects distant to implant (Emdogain treated site)

Table 5. Percentages of bone contact (%)

	4주	8주
Control	0,00	11,93
실험 1군	73,82	74,86
실험 2군	69,49	76,43

하게 증거를 토대로 한 분석도 미미하였다.

본 연구에서는 통상적으로 골 재생이 어렵다고 알려진 골 연상 형태의 결손부에 혈소판 농축혈장을 이용한 골 이식과 범랑기질 단백질 유도체와 골이식을 하였는데, 이는 3벽성 또는 2벽성의 골 결손부에서 보다 적은 양의 재생이 예상되긴 하지만, 이런 형태의 결손부에서의 재생 가능성도 일부 확인해보고자 하는 의도도 있었다.

골 연상형태의 결손부에 아무 처치도 하지 않은 대조군에서는 예상대로 신생골은 거의 볼 수 없었고 실험1군에서는 2주에 나선주위에 다양한 밀도의 이중골과 이것 주위의 활발한 골형성이 나타나며, 4주에는 이중골 주위에 골 형성이 활발하며, 부분적으로 증가된 골 부착을 볼 수 있었다. 8주에서는 나선 주위에 골 형성이 활발하여 불규칙한 골주 형성이 보

이고 전체적으로 골 융합과 골밀도가 증가된 양상이 보여 실험군에서의 성공적인 골재생을 관찰할 수 있었다.

실험1군 임플란트 근부에서는 시간이 흐를수록 신생골 형성이 많아졌고, 골개조도 많아지는 양상이었다. 이는 혈소판농축혈장이 임플란트와 골이 접촉하는 근부에 주로 작용한 것이라 생각되었다. 이와 같은 맥락에서 임플란트 원부에서는 형성된 신생골이 임플란트 근부보다 많지만 시간이 흐를수록 신생골 형성이 두드러지게 증가하지는 않고, 골개조는 감소되는 양상을 관찰할 수 있었다. 실험2군은 2주에는 나선 주위에 다양한 밀도의 이종골과 그 주위에 불규칙한 골 형성이 보였다. 4주에는 골 부착의 초기소견이 보이며 이종골 주위에 불규칙한 골형성이 증가되고 골융합이 부분적으로 보이며, 8주에서는 나선 주위에 골 형성이 활발하여 불규칙한 골주형성과 골밀도가 증가되어 전체적으로 골융합이 보이고 골밀도가 증가되는 양상이 보였다. 임플란트 근부에서 실험1군에 비해 많은 양의 신생골이 보이며 시간이 지날수록 신생골 형성은 많이 증가하고 골부착율은 실험군 모두가 대조군에 비해 월등히 높았고, 실험2군이 1군에 비해 높게 나타났는데 이는 범랑기질 단백질 유도체가 치주질환에서 생긴 골결손부에서 무세포성 백악질을 형성하여 치조골 재생에 관여한다는 연구⁷⁶⁻⁸²⁾와 비교하면 백악질 재생과 골재생에는 차이가 있다고 생각할 수 있으나 이와 상반되는 연구로 Franke 등⁸³⁾은 임플란트에서 골재생을 일으킨다고 보고하였고 또한 범랑기질 단백질 유도체가 조골세포의 생성과 성장인자의 생성을 촉진한다⁸⁴⁾는 측면에서 보면 임플란트에서 골재생을 일으킨다는 이번 결과가 이들의 연구와 유사하다고 생각할 수 있었다.

그러나 Casati 등의 연구⁸⁴⁾에서 보면 범랑기질 단백질 유도체 자체로는 골유도를 할 수 없다고 주장하는 바 범랑기질 단백질 유도체가 골유도를 하는 것이 아니라 이식된 이종골을 보호하는 작용을 한 것이 아닌가 사료되었다.

활동적인 골 형성을 확인하기 위해 희생2주전에 Alizarin red S 투여하고 형광현미경으로 관찰한 결과

AZ 선이 실험1군의 2, 8주 째와 실험2군의 2, 4, 8주 째 원부에서 뚜렷하게 관찰되었다

실험군에서 나타나는 신생골은 실험2군이 실험1군에 비해 많았는데 이는 범랑기질 단백질 유도체가 공간유지를 하고 혈소판 농축혈장보다 이식재가 상피의 성장으로 인한 방해를 받지 않도록 해주었기 때문이라 생각되었다.

또한 골부착율에서도 실험군이 월등히 높았고 같은 이유로 실험2군이 실험1군에 비해 더 높았다. 본 실험에서는 범랑기질 단백질 유도체와 혈소판 농축혈장이 모두 좋은 결과를 나타내었는데 이들의 매개체로 쓰인 골이식재에 따른 차이점과 연조직 치유에 미치는 영향, 골 형성속도 및 골밀도 등에 관한 연구가 더 필요하다고 생각되었고 8주 이상의 장기간의 골 변화를 관찰할 수 없어서 아쉬움이 남았으나 혈소판 농축혈장과 범랑기질 단백질 유도체가 임플란트 주위 골재생에 영향을 주는 것을 알 수 있었다.

열악한 혈류 공급의 결손부에서도 다량의 신생골 형성이 관찰됨으로써 다양한 형태의 골 결손부에 따른 연구와 시술 후 초기 치유뿐 아니라 좀 더 장기간의 연구가 필요할 것으로 사료되었다.

V. 결론

본 연구는 혈소판 농축혈장이 임플란트 주위의 골결손부에서 결손부 치유에 어떠한 영향을 미치는지 알아보기 위하여 실시하였다. 성견의 좌측 대퇴부에 임플란트를 식립하고 대조군에는 이식을 하지 않고, 실험1군에는, 혈소판농축혈장과 이종골을 이식하였고, 실험2군에는 범랑기질단백질과 이종골을 이식한 뒤 2주, 4주, 8주 후에 조직학적으로 비교 관찰하여 다음과 같은 결론을 얻었다.

1. 나선에 골 접촉비율은 대조군보다 실험군에서 높았으며 실험 1군에서는 4주 73.82%, 8주 74.86%이었고, 실험 2군에서는 4주 69.49%, 8주 76.43%의 골융합을 보였다.
2. 실험군 모두 골재생이 보였으며 4주에서 부분적인 골융합이 보이며 8주에서 골융합과 골밀

도의 증가가 보였다.

3. 임플란트에서 가까운 부위에서는 실험1,2군 모두 4주에서 8주로 감에 따라 신생골의 형성이 증가하고 골개조도 증가하였고 임플란트에서 먼부위의 실험1군에서는 4주에서 8주로 감에 따라 신생골의 형성이 초기와 유사하였고 골개조는 감소하였으며, 실험2군에서는 신생골의 형성이 증가하였다.
4. 형광현미경 소견에서 실험 1군에서는 2주, 8주째, 2군에서는 2주, 4주, 8주에 나선 원부에서 AZ 침착이 뚜렷하였다.

이와 같은 결과에서 볼 때 이종골 이식과 같이 사용한 PRP와 Emdogain은 임플란트 주위의 골재생에 유용하게 사용할수 있으리라 사료되었다.

VI. 참고문헌

1. Mellonig JT : Autogenous and allogenic bone grafts in periodontal therapy. *Crit Rev Oral Biol* 1992;3:333-352.
2. Meffert RM, Thomas JR : Hydroxyapatite as an alloplastic grafts in the treatment of human periodontal osseous defects. *J Periodontol* 1985;56:63-73.
3. Wikesjö UME, Baker PJ, Christersson LA, Genco RJ, Lyall RM, Hic S, Diflorio RM, and Terranova VP : A biochemical approach to periodontal regeneration : Tetracycline treatment conditions dentin surfaces. *J Periodontal Res* 1986;21:322-329.
4. Garret S, Criger M, and Egelberg J : Effect of citric acid on diseased root surface. *J Periodontal Res* 1978;13:155-163.
5. Farjava H, Salonen J, Hakkinen L, and Narhi T : Effect of citric acid treatment on the migration of epithelium on root surface in vitro. *J Periodontol* 1988;59:95-101.
6. Ririe, CM, Crigger M, and Selving KA : Healing of periodontal connective tissues following surgical wounding and application of citric acid in dogs. *J Periodontal Res* 1980;15:314-327.
7. Gottlow J, Nyman S : New attachment formation as the result of controlled tissue regeneration. *J Clin Periodontol* 1984;11:494-503.
8. Caffesse RG, Smith BA : New attachment achieved by guided tissue regeneration in the beagle dogs. *J Periodontol* 1988;59:589-594.
9. Marx RE, Carlson ER, Eichstaedt RH, Schimmele SR, Strauss JE, and Georgeff KR : Platelet-rich plasma : Growth factor enhancement for bone grafts. *Oral Surg Oral Med Oral Pathol* 1998;85:638-646.
10. Howell TH, Fiorellini JP, and Paquette DW : A phase I/II clinical trial to evaluation a combination of recombinant human insulin-like growth factor-I in patients with periodontal disease. *J Periodontol* 1997;68:1186-1193.
11. Machtei EE, Cho MI, Dunford R, Norderyd J, Zambon JJ, and Genco RJ : Clinical, microbiological, and histological factors which influence the success of regenerative periodontal therapy. *J Periodontol* 1994;65:154-161.
12. Caton J, Greenstein G, and Zappa U : Synthetic bioabsorbable barrier for regeneration in human periodontal defects. *J Periodontol* 1994;65:1037-1045.
13. Lu HJ : Topographical characteristics of root trunk length related to guided tissue regeneration. *J Periodontol* 1992;63:215-219.
14. Polson AH : The root surface and regeneration : Present therapeutic limitations and future biologic potentials. *J Clin Periodontol* 1986;13:955-996.
15. Stahh SS : Repair potential of the soft tissue root interface. *J Periodontol* 1977;48:545-552.
16. Karring J, Nymann S, Lindhe J, and Sirirat M : Healing following implantation of periodontitis-affected roots into bone tissue. *J Clin*

- Periodontol 1980;7;96-105.
17. Nyman S, Karing J, Lindhe J, and Platen S : Healing following implantation of periodontitis-affected roots into gingival connective tissue J Clin Periodontol 1980;7;394-401.
 18. Andreasen JO : Periodontal healing after replantation and autotransplantation of permanent incisors. Int J Oral Surg 1981;60;54-61.
 19. Karring J, Nymann S, Lindhe J, and Sirirat M : Potentials for root resorption during periodontal wound healing. J Clin Periodontol 1984;11;41-52.
 20. 최형호, 김정근, 임성빈, 정진형 : PDGF가 조골세포의 활성화에 미치는 영향. 대한치주과학회지 1999;29;4;785-802.
 21. 박상일, 정진형, 임성빈, 김정근 : 혈소관 농축혈장이 조골세포의 초기부착과 증식 및 활성화에 미치는 생물학적 영향. 대한치주과학회지 2001;31;3;513-529.
 22. Rutherford RB, Trilsmith MD, Ryan HE, and Charette MF : Synergistic effects of dexamethasone on platelet-derived growth factors mitogenesis in vitro. Arch Oral Biol 1992;37;139-145.
 23. Giannobile WV, Finkelman RD, and Lynch SE : Comparison of canine and non-human primate animals models for periodontal regenerative therapy : Results following a single administration of PDGF/IGF-I. J periodontol 1994;65;1158-1168.
 24. Lynch SE, Colvin RV, and Antoriades HN : Growth factors in wound healing : Single and synergistic effects on the partial thickness porcine skin wounds. J Clin Invest 1989;84;640-646.
 25. Rummelhart JM, Mellonig JT, Gray JL, and Towle HJ : A comparison of freeze-dried bone allograft and demineralized freeze-dried bone allograft in human periodontal osseous defects. J Periodontol 1989;60;655-663.
 26. Louise F : Histologic case reports of coralline hydroxyapatite grafts placed in human intraosseous lesions : Results 6 to 36 months postimplantation. Int J Periodont Rest Dent 1992;12(6);475-483.
 27. 고희경, 채중규 : Oxidized cellulose membrane을 이용한 replamineform hydroxyapatite 및 calcium carbonate와 혼합사용시 성견 치주조직의 치유에 미치는 영향. 대한치주과학회지 1992;22;201.
 28. Brooks DB, Heiple KG : Immunological factors in homogeneous bone transplantation. IV. The effect of various methods of preparation and irradiation on antigenicity. J. Bone Joint Surg 1963;45;1617.
 29. Turner DW, Mellonig JT : Antigenicity of freeze-dried bone allograft in periodontal osseous defects. J. Periodontal Res 1981;16(1);89-99.
 30. Gunnar H : Treatment of human periodontal infrabony defects with Emdogain. Case report : Clinical and radiographic examination after one year of treatment. Int J Periodontics Restorative Dent 2000;1;19-31.
 31. Giulio R, Giano R, and Maurizio S : Enamel matrix derivative for periodontal reconstructive surgery. Int J Periodontics Restorative Dent 2000;1;59-67.
 32. Stuart JF : A comparative study utilizing open flap debridement with and without enamel matrix derivative in the treatment of periodontal intrabony defect. J Periodontol 2001;72;25-34.
 33. Anton S : The effect of postsurgical antibiotics on the healing of intrabony defect following treatment with enamel matrix protein. J Periodontol 2001;72;190-195.
 34. 백승호, 손호현, 임성삼 : 성견에서 Super EVA, Ketac silver, MTA와 Emdogain을 이용한 치근분지부 천공치유에 관한 연구. 대한치과보존학회지 2000;25;2;159-165.

35. Anton S, Giovanni C, Peter W, and Nicolaos D : Enamel matrix derivative(Emdogain) for human periodontal reconstructive surgery: clinical and histologic evaluation. *Int J Periodontics Restorative Dent* 2001;2:49-55.
36. Raymond A, Yukna : Histologic evaluation of periodontal healing in humans following regenerative therapy with enamel matrix derivative. *J Periodontol* 2000;71:752-759.
37. Mellonig JT : Enamel matrix derivative for periodontal reconstructive surgery: Technique, clinical and histologic case report. *Int J Periodontics Restorative Dent* 1999;19:8-19.
38. Sculean A, Donos N, Blaes A, Reich E, and Brex M : Enamel matrix proteins(Emdogain) and guided tissue regeneration in the treatment of intrabony periodontal defects: A split-mouth clinical study. *J Dent Res* 1998;77:924-929.
39. Hammarstrom L : Enamel matrix cementum development and regeneration. *J Clin Periodontol* 1997;24:658-668.
40. Sigurdsson TJ, Hardwick R, Bogle GC, and Wikesjo UME : Periodontal repair in dogs : Space provision by reinforced e-PTFE membranes enhance bone and cementum regeneration in large supra-alveolar defects. *J Periodontol* 1994;65:350.
41. Terranova VP, Hick S, Franzetti L, Lyall RM, and Wikesso VME : A biochemical approach to periodontal regeneration, AFS CM, Assay for specific cell migration. *J Periodontol* 1987;58:247-259.
42. Terranova VP, Franzetti LC, Hick S, and Wikessj VME : Biochemically mediated periodontal regeneration. *J Periodontal Res* 1987;22:248-251.
43. Terranova VP, Odziemiec C, Tweden KS, and Spadone DP : Repopulation of dentin surfaces by periodontal ligament cells and endothelial cells. *J Periodontol* 1989;60:293-301.
44. Lynch SE, Williams RC, Polson AM, Howell TH, Reddy Ms, Zappa UE, and Antoniadis HN : A combination of platelet-derived and insulin-like growth factors enhances periodontal regeneration. *J Clin Periodontol* 1989;16:545-548.
45. Linch SE, Castillia GR, Williams RC, Kiritry CP, Howell TH, and Reddy MS : The effects of short-term application of a combination of platelet-derived and insulin-like growth factors on periodontal wound healing. *J Periodontol* 1991;62:458-467.
46. Robert E, Marx, and Eric R : Platelet rich plasma growth factor enhancement for bone grafts. *Oral Surg Oral Med Oral Pathol Oral Radiol Indod* 1998;85:638-646.
47. Hawiger J : Platelet secretory pathway : An overview. *Method,Enzyme*. 1989;169:191-195.
48. Izeng DY, Deuel TF, Hwang JS, and Baehner RL : Platelet-derived growth factor promotes human peripheral monocyte activation. *Blood* 1985;66:179-183.
49. Bauer EA, Cooper TW, Hwang JS, Altman J, and Deuel TF : Stimulation of in vitro human skin collagenase expression by platelet-derived growth factor. *Proc Natl Acad Sci USA* 1985;82:4132-4136.
50. Keski-oja J, Leof EB, Lyons RM, Coffey RJ Jr, and Moses ML : Transforming growth factor and control of neoplastic cell growth. *J cell Biochem* 1987;33:95-107.
51. Sporn MB, Roberts AB, Wakefield LM, and de crombrughe B. : Some recent advances in the chemistry and biology of transforming growth factor beta. *J Cell Biol* 1987;105:1039-1045.
52. Postlethwaite AE, Keski-oja J, Moses ML, and Kang AH : Stimulation of the chemotatic migration of human fibroblasts by transforming growth factor beta. *J Exp Med* 1987;165:251-256.
53. Ignortz R, Massgugue I : Transforming growth factor-beta stimulates the expression of fibronectin

- and collagen and their incorporation into extracellular matrix. *J Biol Chem* 1986;261:4337-4345.
54. Canalis E : Effect of insulin-like growth factor I on DNA and protein synthesis in cultured rat calvaria. *J Clin Invest* 1980;66:709-719.
 55. Wergesal JE, Mohan S, Lundy M, and Baylink DJ : Skeletal growth factor and other factors known to be present in bone matrix stimulate proliferation and protein synthesis in human bone cells. *J Bone Miner Res* 1990;5:179-186.
 56. Deporter DA, Watson PA, and Pillar RM : A histological assessment of the initial healing response adjacent to porous-surface, titanium alloy dental implant system in dogs. *J Dent Res*. 1986;65:1064-1070.
 57. Adell R, Lekholm U, Rocker B, and Branemark PI : A 15-year study of Osseointegrated implants in the treatment of the edentulous jaw. *Int J Oral Surg*. 1981;10:387-416.
 58. Babbush CA, Kent JN, and Misiek DJ : Titanium plasma sprayed(TPS) screw implants for the reconstruction of the edentulous mandible. *J Oral Maxillofac Surg*. 1986;44:274-282.
 59. Albrektsson T, Dahl E, and Enbom L : Osseointegrated oral implants. A Swedish multi-center study of 8139 consecutively inserted nobelpharma implants. *J Periodontol*. 1988;59:287-296.
 60. Mathys EC : Immediate implants: indications and clinical decision making : *J Colo Dent Assoc*. 1998 Autumn;77(4):20-25.
 61. Kohal RJ, Mellas P, Hurzeler MB, Trejo PM, Morrison E, and Caffesse RG : The effects of guided bone regeneration and grafting on implants placed into immediate extraction sockets. An experimental study in dogs. *J Periodontol*. 1998;69(8):927-937.
 62. Wilson TG Jr, Schenk R, Buser D, and Cochran D : Implants placed in immediate extraction sites: a report of histologic and histometric analyses of human biopsies. *Int J Oral Maxillofac Implants*. 1998;13(3):333-341.
 63. Kassolis JD, Rosen PS, and Reynolds MA : Alveolar ridge and sinus augmentation utilizing platelet-rich plasma in combination with freeze-dried bone allograft; case series. *J Periodontol* 2000;71:1654-1661.
 64. Lozada JL, Caplanis N, Proussaefs P, Willardsen J, and Kammeyer G : Platelet-rich plasma application in sinus graft surgery ; Part I-Background and processing techniques. *J Oral Implantol*. 2001;27:38-42.
 65. Canalis E, Carthy TL, and Centrella M : The role of growth factors in skeletal remodelling. *Endocrinol Meta Clin North Am* 1989;18:903-912.
 66. Antoniadis HN, Scher CD, and Stiles CD : Purification of human platelet-derived growth factor. *Cell Biol* 1979;76:1809-1813.
 67. Antonaidis HN, Williams LT : Human platelet-derived growth factor; structure and functions. *Federation Proc* 1983;42:2630-2634.
 68. Bowen-Dope DF, Vogel A, and Ross R : Production of platelet derived growth factor like molecules and reduced expression of platelet derived growth factor receptors accompany transformation by a wide spectrum of agents. *Proc Natl Acad Sci USA* 1984;81:2396-2400.
 69. Marx RE, Saunders TR : Reconstitution and rehabilitation of cancer patients. *Reconstructive Prosthetic Oral and Maxillofacial surgery Philadelphia; Saunders* 1986;347-427.
 70. Miyazono K, Ten-Dijke P, Ichiyo H, and Heldin CH : Receptors for transforming growth factor- β *Immunol* 1994;15:181-220.
 71. Roberts AB, Spron MB : Physiological actions and clinical application of transforming growth fac-

- tor- β Growth factor 1993;8;1-9.
72. Anitua E : Plasma rich in growth factors : Preliminary results of use in the preparation of future sites for implants. *Int J Oral Maxillofac Implants* 1999;14;529-535.
 73. Kassolis JD, Rosen PS, and Reynolds MA : Alveolar ridge and sinus augmentation utilizing platelet rich plasma in combination with freeze dried bone allograft : case series. *J Periodontol* 2000;71;1654-1661.
 74. Hammarstrom L, Heijl L, and Genstrelus S : Peridontal regeneration in a buccal dehiscence model in monkeys after application of enamel matrix proteins. *J Clin Periodontol* 1997;24;669-677.
 75. Heijl L, Heden G, swardstrom G, and Ostgren A : Enamel matrix derivative(Emdogain) in the treatment of infrabony periodontal defects. *J Clin Periodontol* 1997;24;705-714.
 76. Venezia E, Goldstein M, and Schwartz Z : The use of enamel matrix derivative in periodontal therapy. *Refuat Hapeh Vehashinayim*. 2002;19(3):19-34.
 77. Sculean A, Chiantella GC, Windisch P, Gera I, and Reich E : Clinical evaluation of an enamel matrix protein derivative (Emdogain) combined with a bovine-derived xenograft (Bio-Oss) for the treatment of intrabony periodontal defects in humans. *Int J Periodontics Restorative Dent*. 2002;22(3);259-267.
 78. Rosen PS, Reynolds MA : A retrospective case series comparing the use of demineralized freeze-dried bone allograft and freeze-dried bone allograft combined with enamel matrix derivative for the treatment of advanced osseous lesions. *J Periodontol*. 2002;73(8);942-949.
 79. Slavkin HC : Towards a cellular and molecular understanding of periodontics. *Cementogenesis revisited*. *J Periodontol*. 1976;47(5);249-255.
 80. Formicola AJ, Krampf JI, and Witte ET : Cementogenesis in developing rat molars. *J Periodontol*. 1971;42(12);766-773.
 81. Cho MI, Garant PR : Radioautographic study of [3 H]mannose utilization during cementoblast differentiation, formation of acellular cementum, and development of periodontal ligament principal fibers. *Anat Rec*. 1989;223(2);209-222.
 82. Bosshardt DD, Schroeder HE : Initiation of acellular extrinsic fiber cementum on human teeth. A light- and electron-microscopic study. *Cell Tissue Res*. 1991;263(2);311-324.
 83. Franke SV, Johansson CB : Enamel matrix derivative and titanium implants. *J Clin Periodontol*. 2003;30(4);359-363.
 84. Casati MZ, Sallum EA, Nociti FH Jr, Caffesse RG, and Sallum AW : Enamel matrix derivative and bone healing after guided bone regeneration in dehiscence-type defects around implants. A histomorphometric study in dogs. *J Periodontol*. 2002;73(7);789-796.

사진부도 설명

- Figure 5-a (실험1군 2주) : 나선 주위의 골개조 현상 보임.
- Figure 5-b (실험2군 2주) : 나선 주위에 다양한 밀도의 이중골이 산재하고 불규칙한 골형성이 보임.
- Figure 6-a (실험1군 4주) : 나선 주위의 밀집된 이중골 주위에 골주형성이 활발하고 골융합은 완성안됨.
- Figure 6-b (실험2군 4주) : 이중골 주위에 불규칙한 골형성이 증가하고 골융합이 부분적으로 보임
- Figure 7-a (실험1군 8주) : 나선 주위에 골주형성, 부분적 골밀도 증가됨.
- Figure 7-b (실험2군 8주) : 나선 주위에 골형성이 활발하고 전체적으로 골융합 기초골과 경계를 보이고 골밀도의 증가가 보임.
- Figure 8 Fluorescence microscopic finding of implant in beagle dog after 2 weeks, control group × 20
- Figure 9 Fluorescence microscopic finding of implant in beagle dog after 2 weeks, Exp. 1 group × 20
- Figure 10 Fluorescence microscopic finding of implant in beagle dog after 2weeks, Exp. 2 group × 20
- Figure 11 Fluorescence microscopic finding of implant in beagle dog after 4weeks, Exp. 2 group × 20
- Figure 12 Fluorescence microscopic finding of implant in beagle dog after 8weeks, Exp. 2 group × 20

사진부도 (1)

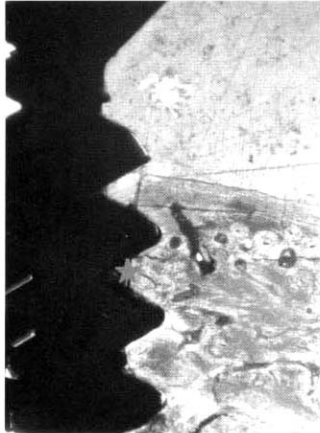


Figure 5-a

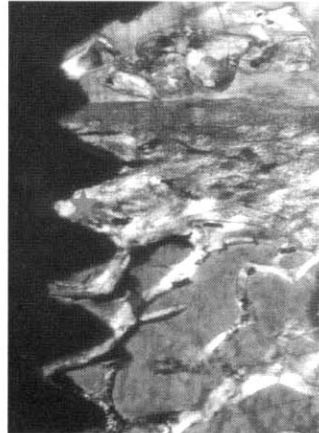


Figure 5-b

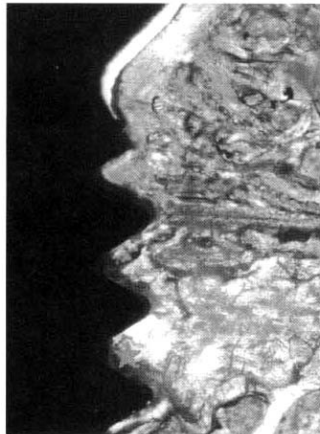


Figure 6-a

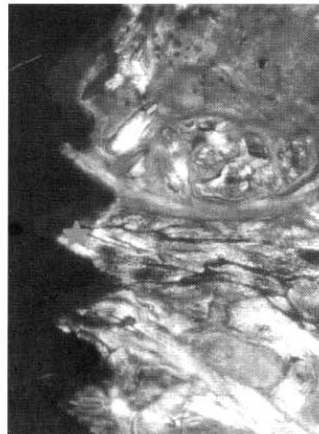


Figure 6-b

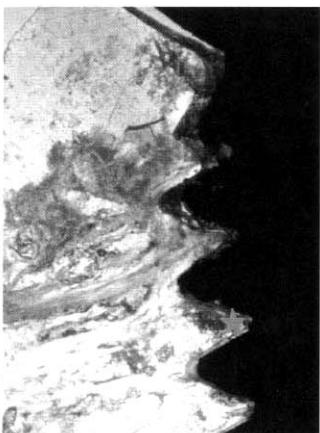

Figure 7-a

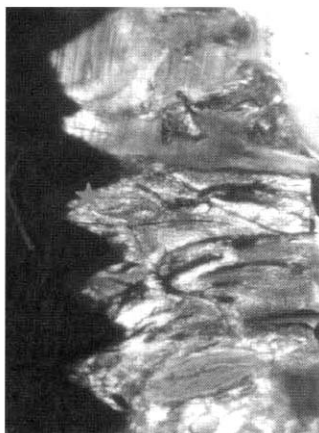

Figure 7-b

사진부도(Ⅱ)

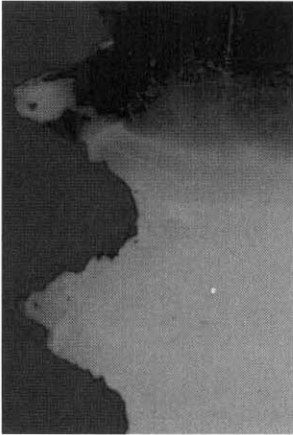

Figure 8

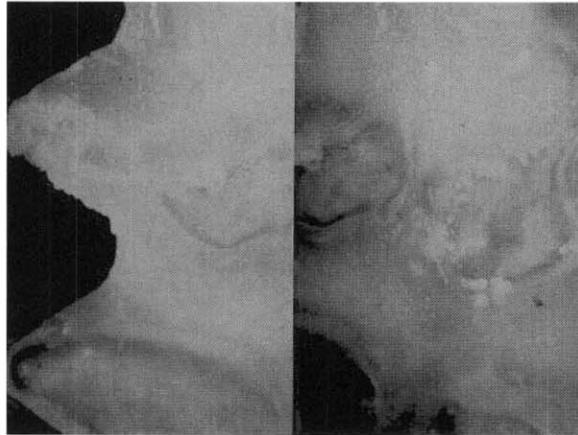


Figure 9

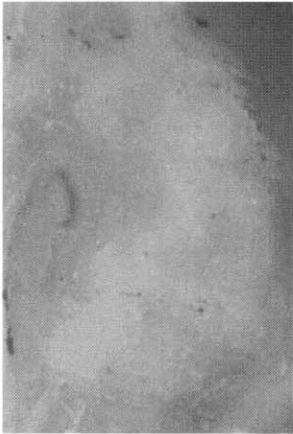

Figure 10

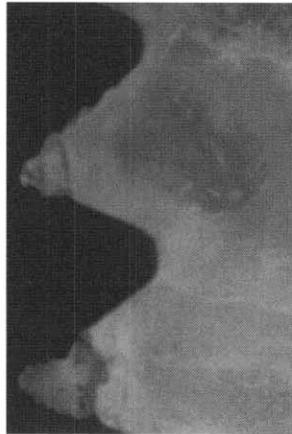

Figure 11

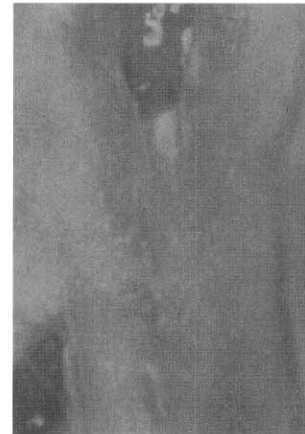

Figure 12

Comparative study on the Effects of Platelet-Rich Plasma and Enamel Matrix Protein on Supracrestal bone Regeneration of Dental Implant

Hee-Jong Eun¹, Sung-Bin Lim¹, Chin-Hyung Chung¹, Ki-Seok Hong¹, Chong-Heon Lee²

¹Department of Periodontology, College of Dentistry, Dan-Kook University

²Department of Pathology, College of Dentistry, Dan-Kook University

The current interest in periodontal tissue regeneration has led to research in bone graft, root surface treatments, guided-tissue regeneration, administration of growth factors, and the use of enamel matrix protein as possible means of regenerating lost periodontal tissue. Several studies have shown that a strong correlation between platelet-rich plasma and the stimulation of remodeling and remineralization of grafted bone exists, resulting in a possible increase of 15-30% in the density of bone trabeculae.

The purpose of this study was to study the histopathological results and differences between the use of platelet-rich plasma and the use of enamel matrix protein(Emdogain[®]) about bone regeneration at the implant.

Implant fixtures were inserted and graft materials placed into the left femur in the experimental group, while the only implant fixtures placed in the control group. In the first experimental group, platelet-rich plasma and xenograft were placed at the supracrestally placed implant site, and in the second experimental group, Emdogain[®] and xenograft placed at the supracrestally placed fixture site. The degree of bone regeneration adjacent to the implant fixture was observed and compared histopathologically at 2, 4, and 8 weeks after implant fixture insertion. The results of the experiment are as follows:

1. The rate of osseointegration to the fixture threads was found to be greater in the experimental group compared to in the control group.
2. The histopathological findings showed that the bone regeneration, the partial osseointegration existed at 4 weeks, and that osseointegration and bone density increased in the experimental groups at 8 weeks.
3. The results showed that new bone formation and bone remodeling increased in the area near to the fixture in the first and second experimental groups at 8 weeks than at 4 weeks.

The results showed that in the area distant from the fixture, new bone formation did not increase and bone remodeling decreased in the first experimental group at 4, 8 weeks, and that new bone formation increased in the second experimental group.

4. The histopathological findings showed that AZ deposition in the first experimental group was remarkable at 2, 8 weeks, and in the second experimental group at 2, 4, 8 weeks in the area distant from the fixture threads.

Key words : Platelet-Rich Plasma, Enamel Matrix Protein, bone regeneration