

천연보존제와 화학보존제가 가토안의 각막 상피, 내피에 미치는 영향 - 주사전자현미경적 관찰

김 인 숙*, 전 창 진¹
초당대학교 안경광학과, ¹경북대학교 생물학과

Effects of Natural and Chemical Disinfectants to Epithelium and Endothelium of Rabbit's Cornea - Scanning Electron Microscopy

In Suk Kim* and Chang Jin Jeon¹
Department of Ophthalmic Optics of Chodang University
¹Department of Biology, Kyungpook National University
(Received August 9, 2005; Accepted August 23, 2005)

ABSTRACT

The cytotoxicity that chemical disinfectants of K products and natural disinfectants of naringin & chitosan well known preservative, have on endothelium and epithelium of rabbit's cornea were observed by scanning electron microscope. The main component of naringin is grapefruit seed extract, which is one of the flavonoid widely recognized as natural antioxidants and used as preserved food and cosmetics. The chitosan also widely distributed epithelium of crustacea, epidermis of insects, mould, fungi and so on. It is no harm of cytotoxicity of human body and recognized of antibacterial for various of bacteria. This study was performed to examine the cytotoxicity of natural and chemical preservative.

Key words : Chitosan, Epithelium and Endothelium of Rabbit's Cornea, Naringin, Natural disinfectants

서 론

Contact lens의 착용은 눈물이 씻어내지 못하는 불순물이 렌즈의 표면에 부착되게 하며, 이러한 불순물에는 단백질 (Protein), 지방질 (Lipid), 칼슘 (Calcium) 및 기타 점액질, 먼지, 화장품 등이 있다. 렌즈 부착물

(Deposits)은 착용감을 떨어지게 하고, 시력을 방해하며, 렌즈변색 (Discoloration)의 주요 원인이 되고, 세균 감염의 원인이 되기도 한다. 렌즈표면에 부착된 각종 부착물을 제거하는 렌즈 관리용품 중에는 세척액인 식염수, 소독 및 보존용으로 다목적액 (Multi purpose solution), 단백질 제거제 등이 있다. 렌즈를 눈에서 장탈할 때 마다 세척 (Cleaning), 헹굼 (Rinsing), 소독

본연구는 The Research Center for Biomedical Resources of Oriental Medicine 지원으로 이루어졌음.

This work was supported by grant number R12-2003-002-02005-0 from the basic research program of the Ministry of Commerce, Industry and Energy.

*Correspondence should be addressed to Dr. In Suk Kim, Dept. of Ophthalmic Optics, Chodang University, 419 Sung-Nam ri, Muan-Up, Muan-Gun, Jeon-Nam, 534-701, Korea. Ph: (061)450-1232, E-mail: iskim@chodang.ac.kr

(Disinfection) 및 보관(Storage)을 하며, 1주일에 한번씩은 단백질 제거를 실시한다. 이와 같은 관리용액들이 갖춰야할 중요한 인자로는 세척효과, 안전성, 편안함, 인체 적응성 등이 있다(Kenneth, 1996).

소프트 콘택트렌즈는 사용 방법과 관리에 따라 여러 가지 문제점을 야기 시키는데, 소프트 콘택트렌즈 사용을 위해 여러 종류의 세척액이 사용되고 있으며, 세척액은 보관과 착용시 멸균작용, 칼슘 침착 방지 및 이물감을 없애주는 역할을 하게된다. 이들 역할 중 세균감염의 기회를 줄이기 위해서는 각각의 화합물의 농도가 높아야 하나 그렇게 되면 눈에 자극감 또는 화학적 안 외상을 줄 수가 있으므로 그 적정 농도를 유지하는 것이 무엇보다 중요하다.

식염수의 경우는 소프트 콘택트렌즈의 수화상태를 유지하는 보관액으로, 열 소독시 렌즈케이스에 넣는 용매로, 세척을 한 후 렌즈를 헹글 때, 단백질을 제거하기 위해, 효소 세척액을 녹일 때, 눈을 세척할 때 등 다양도로 쓰이는 일반적인 점안 용액이다. 이들 관련 용액들에는 용액의 안정성과 세균증식을 막기 위해 사용되는 보존제가 첨가 되는데, 미국의 경우, US Pharmacopoeia (USP)나 Federal Food Drug Administration (FDA)에서는 보존제(Preservatives)가 접촉하는 조직에는 독성 효과를 유발하지 않아야 한다고 규정하고 있다(Tripathy et al., 1992). 각막은 외부로 노출되어 있기 때문에 장기간 동안 소프트 콘택트렌즈와 관리용액과 접촉해야 한다. 이렇게 반복되는 접촉으로 각막 상피와 내피에 손상을 줄 수 있고 착용자가 알지 못하는 사이에 각막에 심각한 부작용을 줄 수 있다. 하지만 현재 눈에 접촉한 보존액이 어떠한 영향을 미치는지에 대한 연구는 미미한 실정이다. Chung et al. (1983)의 보고에 의하면 소프트 콘택트렌즈를 착용한 환자 중 화학 보존제인 thimerosal 등의 화합물에 의한 접촉성 및 화학성 각·결막염의 보고도 있다. 또한 콘택트렌즈 보존액의 사용으로 인하여 여러 가지 합병증을 유발할 수 있는데 이중 가장 심각한 것으로 각막의 혼탁, 나아가 각막 천공 등을 초래하여 실명을 유발할 수 있으며 감염성 각막염이나 각막 궤양환자의 50%에서 20/50 이하로 시력이 감소하거나 실명이 된다고 하였다(Wilhelmus, 1987; Palmer et al., 1993). 감염성 합병증에 관여하는 요소로는 렌즈의 재질, 부

적절한 세척액의 농도, 착용습관, 렌즈의 미생물 부착 등 여러 요소가 있다. 이와 같은 사항들을 고려하여 본 연구는 천연 보존제를 시중에 판매되고 있는 구성 요소와 조건을 같이 하여 식약청 의약품 관리에 의거하여 가토안의 각막에 직접 투여하는 실험에 임하였다. 본 연구에 사용된 다목적액은 시중에 대표적으로 유통되고 있는 화학 보존제인데 콘택트렌즈 보관후 충분히 식염수로 씻어내지 않고서는 각막에 손상을 입힌다고 볼수 있다. 이에 반해 천연보존제인 나린진의 적절한 농도는 각막의 원형을 유지하여 각막손상이 없는 것으로 나타났다. 그러나 키토산은 약한 농도에서도 손상을 나타내어 나린진과 대조적인 결과를 나타내었다. 이와 같은 결과로 미루어 볼 때 많은 부작용을 초래하는 화학보존제 대체용으로 천연 보존제의 개발이 시급하다 할 수 있다.

재료 및 방법

1. 가토안

본 연구에 사용된 가토안은 성별, 나이, 체중과 상관 없는 관제로 파악 하지 않았으며 콘택트렌즈를 착용하는 연령이 청·장년층인 관제로 인하여 청년층 연령대에 속하는 가토안 16마리를 사용 하여 일주일간 하루 4차례씩 나린진, 키토산 및 K 제품을 안구에 투여하였다.

2. 실험시약 및 방법

1) 나린진

자몽씨 추출물 100% 원액을 0.01%, 0.1%, 1%로 희석하여 보존제 요건에 맞추어 사용 하였다. 희석액의 농도는 이미 cell culture 상에서 독성이 없는 것으로 판정된 농도를 맞추어 사용하였다.

2) 키토산

저분자량 20,000의 수용성 키토산을 0.01%, 0.5%, 1%를 희석하여 보존제 요건에 맞추어 사용 하였다.

3) K 제품

현재 시중에 판매되고 있는 제품을 안경원에서 구

입하여 사용 하였다.

4) 전자현미경적 관찰

안구를 적출 후 각막을 2.5% glutaraldehyde 용액 (0.1 M cacodylate buffer, pH7.4, 4°C)에서 2시간 전 고

정한 후 0.1 M cacodylate buffer 로 20분간 3회에 걸쳐 세척한 후, 1% osmotic acid (0.1 M cacodylate buffer, pH7.4) 로 실온에서 2시간 정도 후 고정하고, ethyl alcohol로 탈수시킨 뒤 aluminum pin에 고정하고 gold ion particle에 coating 시켜서 DSM 940A 주사전자현미

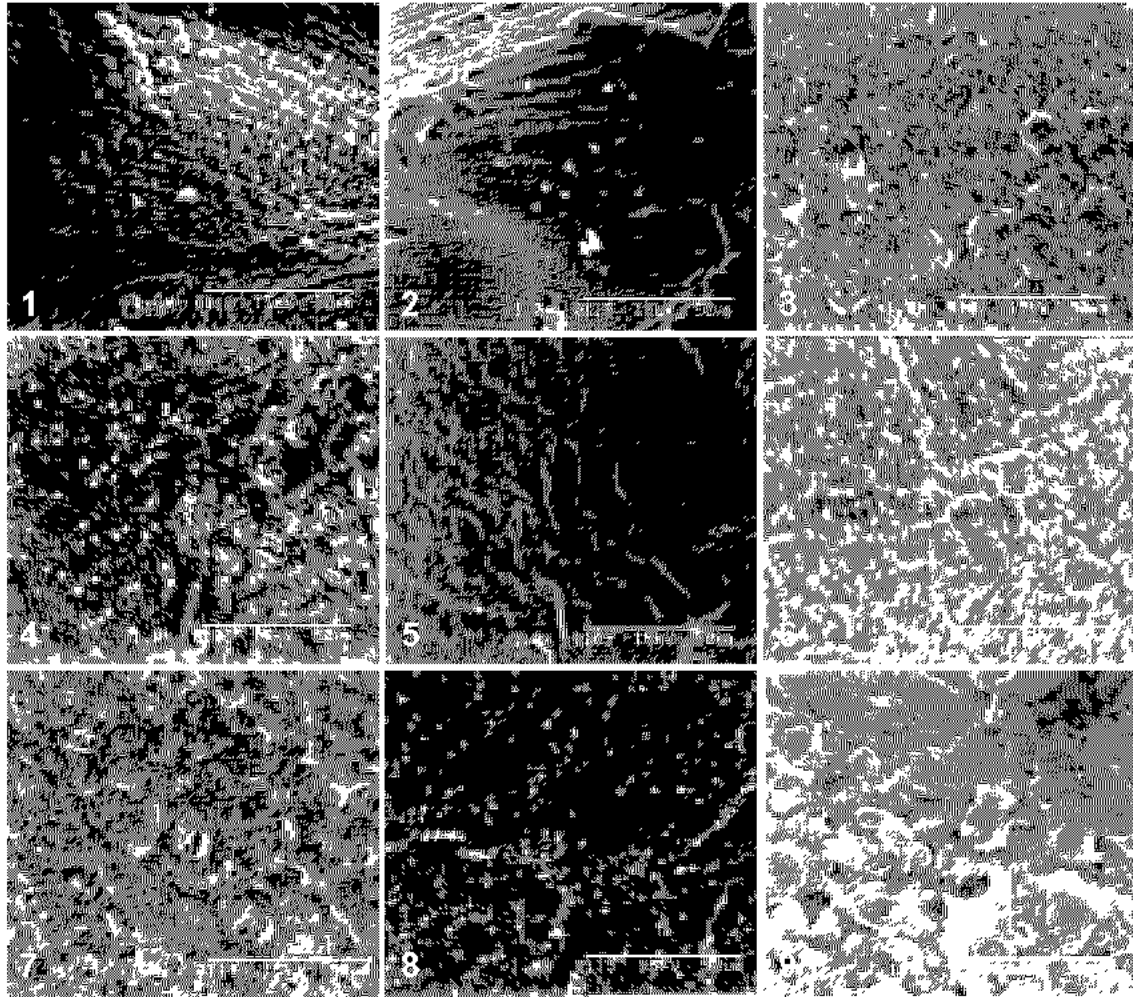


Fig. 1. Epithelium of cornea by 1% of naringin. × 1,000
 Fig. 2. Endothelium of cornea by 1% of naringin. × 1,000
 Fig. 3. Epithelium of cornea by 0.1% of naringin. × 1,000
 Fig. 4. Endothelium of cornea by 0.1% of naringin. × 1,000
 Fig. 5. Epithelium of cornea by 0.01% of naringin. × 1,000
 Fig. 6. Endothelium of cornea by 0.01% of naringin. × 1,000
 Fig. 7. Epithelium of cornea by K product. × 1,000
 Fig. 8. Endothelium of cornea by K product. × 1,000
 Fig. 9. Epithelium of cornea by 1% of chitosan. × 1,000

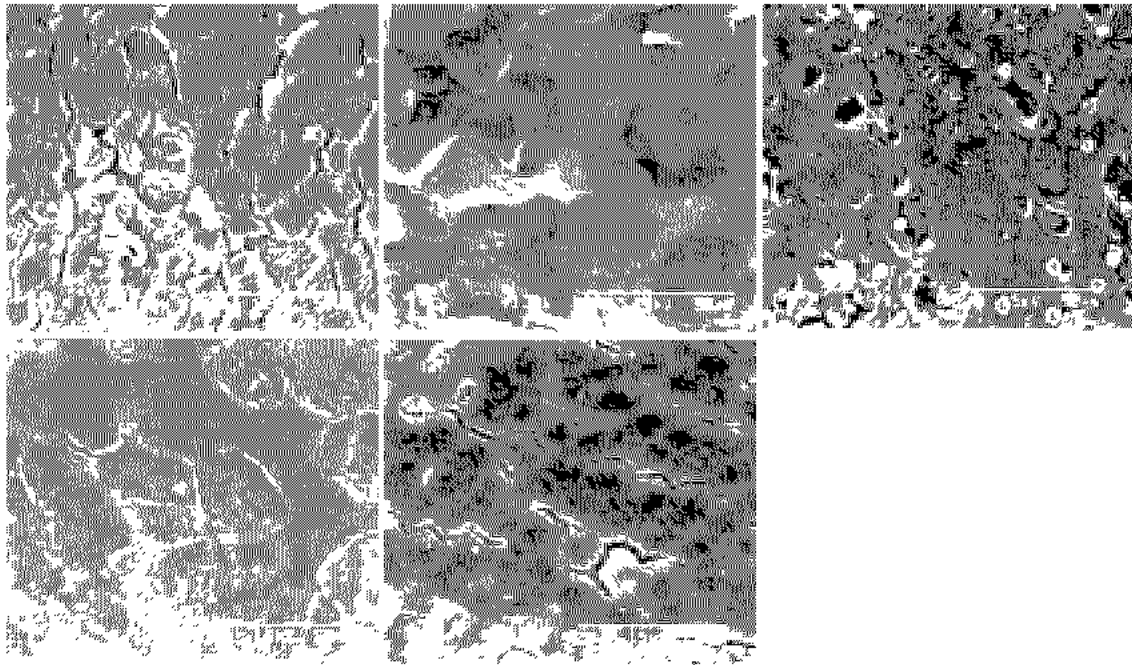


Fig. 10. Endothelium of cornea by 1% of chitosan. $\times 1,000$
 Fig. 11. Epithelium of cornea by 0.5% of chitosan. $\times 1,000$
 Fig. 12. Endothelium of cornea by 0.5% of chitosan. $\times 1,000$
 Fig. 13. Epithelium of cornea by 0.1% of chitosan. $\times 1,000$
 Fig. 14. Endothelium of cornea by 0.1% of chitosan. $\times 1,000$

경으로 각막 상피와 내피를 관찰 하였다.

결과 및 고찰

주사전자현미경적 관찰에서 1% 나린진을 투여한 가토안의 상피세포는 고사되어 눈모양으로 쌓여진 형태를 나타 내었고(Fig. 1), 내피는 형태가 모두 붕괴되어 평원처럼 나타났다(Fig. 2). 0.1% 나린진을 투여한 가토안의 상피세포는 군데 군데 터진듯한 양상을 나타 내었고(Fig. 3) 내피는 세포형태는 남아 있으나 사이사이 손상된 부분이 나타났다(Fig. 4). 0.01% 나린진을 투여한 가토안의 상피세포는 아무런 손상이 없었고(Fig. 5), 내피세포 또한 섬유아세포가 별처럼 선명하게 빛났다(Fig. 6). 판매중인 K 제품 역시 상피는 손상을 나타내었고(Fig. 7) 내피 또한 세포가 손상을 입은 것

이 나타났다(Fig. 8). 1% 키토산을 투여한 가토안의 상피는 세포가 형태가 없어질 정도로 손상을 나타내었고(Fig. 9) 내피 또한 세포층이 다 허물어진듯한 양상을 나타내었다(Fig. 10). 0.5% 키토산을 투여한 상피는 세포층간이 한결씩 벗겨나가 색상 농도가 있는 양상으로 나타났고(Fig. 11), 내피는 시료처리중 완전히 찢어내지 못한 관계로 격렬구가 나타났으나 세포층간이 1%의 농도보다는 대체로 세포간 결합이 잘되어져 있는 양상이었다(Fig. 12). 0.01% 키토산을 투여한 상피는 5각형 세포형태를 대체로 유지하였으나 역시 표면 세포가 한결 벗겨져 나간 형태이고(Fig. 13) 내피는 결합이 터진 양상을 나타내었다(Fig. 14).

소프트 콘택트렌즈용 보존액으로 polyhexamethylene biguanide (PHMB), chlorohexidine, benzalkonium 그리고 chloride 등이 다른 완충제와 같이 여러 가지 조건에 맞추어 완제품으로 시중에 판매 되고있다. 이러한

제품들은 불과 얼마전 까지만 하여도 아무런 주의 경고 없이 보존제를 바로 안구에 투여해도 된다고 소비자에게 인식 되어졌었다. 그러나 본 연구의 결과에서 보듯이 보존제 자체를 안구에 투여시 각막이 입었을 손상은 엄청나다 할 수 있다. 또한 지금도 마찬가지로 보존제에 담구어 두었던 콘택트렌즈를 충분히 식염수로 헹구지 않고 착용하는 실정에서 이 또한 각막 상피와 내피에 미치는 영향은 크다할 수 있다. 각막 상피는 일주일만에 재생 된다 하지만 내피의 손상은 각막부종을 초래하여 각막흔락을 유발한다 (Silvany et al., 1995). 결과에서 보듯이 1%의 나린진을 투여한 각막 상피와 내피는 세포가 고사 되었으며 형태마저도 없어지는 심각한 손상을 보였다. 0.1%의 나린진을 투여한 각막은 조직이 군데 군데 세포가 터져 있는 듯한 양상을 보였고 0.01%의 나린진을 투여한 각막 상피와 내피는 원형을 그대로 유지하고 있었다. 상피에는 미세용모가 선명하게 남아 있었으며 내피는 별모양의 섬유아세포가 원형상태를 유지하며 마치 별처럼 빛나고 있었다. 키토산을 농도별로 투여한 각막 상피는 중간에 세포가 손상되었으나 내피에는 손상이 가지 않은 것이 나린진과 대조적이었다. 그리고 시중에 널리 사용되고 있는 K 제품을 투여시 각막 상피와 내피가 중간 중간에 세포가 손상된것을 쉽게 볼 수 있었다. 키토산 역시 농도가 진할수록 손상이 심각한 것으로 나타났고 나린진보다 더 세포를 손상시키는 현상이 나타났다. 일반적으로 화합물에 의한 각·결막의 변화는 결막의 부종, 분비물의 증가, 충혈, 각막의 부종, 등의 객관적 증상과 이물감, 수명, 시력장애, 눈물, 각막 지각감소 등의 주관적 증상이 있을 수 있다 (Duke, 1972). 이처럼 많은 안질환을 유발하는 합성 보존제가 갖추어야 하는 기본요건으로서는 다음과 같은 조건들을 들 수 있는데 첫째 광범위 영역에서의 항균작용, 둘째 작용의 신속성과 지속성, 셋째 알러지 반응이나 자극 및 독성이 없고 넷째 포함된 다른 화합물 상호간의 화합적으로 잘 용해되어야 한다 (Tsuda et al., 1998). 이를 다 갖추기는 어려우나 향후 이를 충족시키는 완전한 보존제가 개발되어야 할 것이다. 본 연구에서도 관찰한 K 제품의 합성보존제는 각막 상피와 내피에 손상을 초래하였다. 합성 보존제에 들어가는 주성분의 농도에 대하여 다시 한번 검증 하여야

할 것이다. 국내에 현재 시판되고 있는 합성 보존제를 회사별로 살펴본 바에 의하면 20%의 polyhexamethylene, 2% hydroxymethyl celluloid 그리고 0.005%의 benzalkonium chloride 등 다양 하였는데 이 또한 안내에 미치는 독성에 대하여 앞으로 연구해야 할 과제이다. 천연보존제인 나린진은 현재 조미, 식육제품, 화장품 등에 다양하게 사용되고 있으며 나린진은 정균 및 항균작용, 항산화작용을 하여 세균 및 곰팡이 살균용으로도 사용하고 있다. 키토산은 항균성 이외에도 분자량이 더 낮고 탈아세틸화도가 높을수록 미생물의 생육을 더 잘 억제하는 것으로 알려져있다. 이외에도 녹차추출물인 카테킨 등 다양하게 천연 보존제로 사용 되어지고 있는데 본 연구에서 관찰 되었듯이 합성 보존제에 비하여 각막상피와 내피의 원형을 그대로 유지하고 있었다. 천연 보존제가 안내에 미치는 영향에 대하여 다각도로 지속적인 연구를 할 필요가 있으며 다양한 천연 보존제 개발을 위하여 앞으로 연구해야 할 과제이다.

참고 문헌

- Chung JH, Myung SJ, Yoo JM: Microbial flora of the conjunctiva of the soft contact lens wearers. J Korean Ophth Soc 24(4): 745-750, 1983. (Korean)
- Duke ES: System of Ophthalmology, Vol. X IV, Injuries, Henry Kimpton, London, pp. 1011-1042, 1972.
- Kenneth L, Bobby C: Cleaning Efficacy and Patient Comfort: A clinical comparison of Two contact lens care systems, ICLC 23: 87-93, 1996.
- Palmer ML, Hyndiuk RA: Contact lens related infectious keratitis, Int Ophthalmol Clin 33: 23-49, 1993.
- Silvany RE, Dougherty JM, McCulley JP: Effects of contact lens preservatives on Acanthamoeba, Ophthalmol 98: 854-857, 1991.
- Tripathy BJ, Tripathy RC, Kolli SP: Cytotoxicity of ophthalmic preservatives on human corneal epithelium. Lens & Eye Tox Res 9(3 & 4): 361-375, 1992.
- Tsuda S, Kosaka Y, Murakami M, Matsuo H, Matsusaka N, Taniguchi K, Sasaki YF: Detection of nivalenol genotoxicity in cultured cells and multiple mouse organs by the alkaline single cell gel electrophoresis assay. Mutat Res

415 : 191 200, 1998.

Wilhelmus KR: Review of clinical experience with microbial keratitis associated with contact lenses, CLAO J 13 : 211 214, 1987.

<국문초록>

천연보존제 나린진 및 키토산과 화학보존제 K 제품의

독성을 토끼 각막의 상피와 내피를 통하여 주사현미경적으로 관찰하였다. 나린진은 자몽씨 추출물로서 이는 항산화를 일으키는 flavonoid의 구성성분중 하나로 식품과 화장품의 보존제로서도 이미 많이 사용되고 있다. 키토산은 갑각류의 외피나 곤충의 표피, 곰팡이 및 효모 등에 널리 분포되어져 있다. 키토산은 인체의 독성이 없으면서도 다양한 미생물의 항균제로 널리 인식되어져 있다. 본 연구는 천연보존제와 화학보존제의 독성을 검증하였다.