

단일 국소방사선 조사 후 백서 대뇌 피질의 초급성기 변화에 대한 연구

고려대학교 의과대학 신경외과학교실,¹ 병리학교실,² 치료방사선학교실³
강신혁¹ · 정용구¹ · 김한겸² · 김철용³ · 이훈갑¹

Hyperacute Radiation Effect on Cerebral Cortex after Local Gamma-irradiation in the Rat Brain

Shin-Hyuk Kang, M.D.,¹ Yong-Gu Chung, M.D.,¹ Han-Kyum Kim, M.D.,²
Chul-Yong Kim, M.D.,³ Hoon-Kap Lee, M.D.¹

Department of Neurosurgery,¹ Pathology,² Radiooncology,³ College of Medicine, Korea University, Seoul, Korea

Objective : We investigated the morphologic changes within 24 hours after a single γ -irradiation in the rat brain.

Methods : Forty Sprague-Dawley rats were used. After a burr hole trephination on right parietal area, cerebral hemisphere was irradiated with 2Gy and 5Gy using iridium-192(¹⁹²Ir), respectively. The effect was assessed at 4, 8, 12 and 24 hours after irradiation. The histological changes were scored following the detection of edema or disarray severity. TUNEL-positive cells exhibiting apoptotic morphology were counted in irradiated region.

Results : Cortical edema and disarray were initially showed at 4 or 8hour and almost all defined at 24hour after irradiation. And the injury was wedge shape. TUNEL-positive cells were minimal at 8hour after irradiation as the number of positive cells were 2.6 ± 5.27 (n=5) after 2Gy, and 0.8 ± 0.84 (n=5) after 5Gy. But, the number of apoptotic cells were increased markedly to 60 ± 6.24 at 12hour after 2Gy and to 104 ± 19.7 at 24hour after 5Gy.

Conclusion : There were prominent morphologic changes immediately after γ -irradiation. And, apoptosis was increased according to the time period. These findings implicate that brain irradiation induces rapid apoptotic change, which may play an important role in the pathogenesis of radiation-induced pathologic conditions.

KEY WORDS : Cranial irradiation · Radiation injuries · Apoptosis · Rat.

서론

최근 뇌종양 및 뇌혈관기형의 치료에 사용되는 방사선 치료는 국소적 단일요법이나 제한된 분할요법 등으로 임상에서 적용되고 있으나 이에 따른 정상 뇌조직의 급성 뇌부종, 백질뇌증(leukoencephalopathy), 지연성 방사선 괴사 등이 문제점으로 지적되고 있다^{3,20}. 특히 지연성 괴사는 비가역적으로 환자의 증상악화에 큰 영향을 준다. 그러나 아직까지 이에 대한 치료는 제한적이며, 방사선 조사 후 수 시간 내에 발생하는 급성기 변화가 지연성 괴사에 영향을 주는 것으로 생각되고 있어 급성기 변화의 조절이 지연성

방사선 괴사에 대한 치료의 한 단서를 제공하고 있다¹⁴.

방사선 조사 후 발생하는 급성기의 뇌손상은 괴사가 부분적으로 관여하나 세포자멸사가 중요한 기전으로 알려져 있다^{8,17}. 이러한 변화는 24시간 이내의 초급성기에도 발생하며^{4,7} 신경세포, Oligodendrocyte 및 내피세포가 자멸사세포로 알려져 있다. 또한 초급성기의 세포자멸사는 약물에 의한 억제 가능성이 있다^{7,22}. 따라서 방사선 조사 후 발생하는 초급성기 변화가 지연성 괴사에 영향을 주며 이의 발현이 세포자멸사일 경우 억제가 가능하여 방사선 부작용의 치료에 도움을 줄 수 있을 것으로 판단된다.

이에 본 실험은 일반적으로 임상에서 사용되는 단일 방사선 조사량인 2Gy, 5Gy를 뇌 피질 부위에 조사하여 초기(24 시간내)에 나타나는 신경세포의 변화를 확인하고자 Iridium-192를 사용하여 백서의 정상 뇌 피질부위에 방사선을 조사한 후 시간, 용량에 따른 세포 손상 및 이러한 변화가 세포자멸사와 관련이 있는지 알아보았다.

• Received : August 30, 2004 • Accepted : December 13, 2004
• Address for reprints : Shin-Hyuk Kang, M.D., Department of Neurosurgery, College of Medicine, Korea University, 126-1 Anam-dong 5ga, Seongbuk-gu, Seoul 136-705, Korea
Tel : (02) 920-5729, Fax : (02) 929-0629
E-mail : hermes23@medimail.co.kr

대상 및 방법

실험재료

실험동물로는 체중 350~400gm의 백서(Sprague-Dawley rat) 40마리를 암수 구별 없이 사용하였다. 개두술을 시행한 후 방사선을 우측 대뇌반구에 조사하였으며 조사 후 전뇌 적출술 전까지 백서는 자유롭게 음식과 물을 섭취할 수 있는 상태로 유지하였다. 실험군은 방사선량을 달리한 2Gy(20마리), 5Gy(20마리)와 대조군 3군으로 분류하였다. 대조군은 반대편 뇌 조직을 사용하였으며, 관찰 도중 사망하거나 실험도중 뇌 조직이 손상된 백서는 실험대상에 서 제외하였다.

실험방법

수술 중 방사선 조사(Intraoperative irradiation)

백서의 방사선 조사는 저자들이 이전에 기술한 것과 동일한 방법을 사용하였다²⁾. 이를 간략히 기술하면 다음과 같다. 1% 케타민(50mg/kg)을 복강 내 주사하여 마취 시킨 뒤 10~15분 정도 방치한 후 쥐의 머리 고정 장치(specifically designed jig)에 머리를 고정하고 현미경 하에서 드릴을 사용하여 우측 두정골에 직경 8mm 크기로 천공하여 뇌경막을 노출시켰다. 방사선 조사는 GammaMed 12i(Ir-192, Isotopen-Technik Dr. Sauerwein GmbH)을 사용하였으며 치료 cone을 원통형의 납(lead)으로 만들고 가운데 6mm 지름의 구멍을 만들어 방사선(Iridium source)이 구멍 상방 5mm 에 위치하게 함으로써 산란선의 흡수가 최소화 되도록 하였다. 백서 뇌 표면에 방사선 노출면적을 직경이 10mm가 되도록 방사선원과의 거리를 계산하고, 단일조사로 방사선이 조사되게 하였다. 방사선 조사가 끝난 후 무균 상태에서 두피를 봉합하였으며, 조사 후 4시간, 8시간, 12시간 및 24시간에 각각 전뇌 적출술을 시행하였다.

형태학적 변화에 대한 Hematoxylin-Eosin 염색 관찰

적출된 뇌는 10% 포르말린 용액에 약 6시간 이상 고정된 후 방사선 조사 부위를 중심으로 전후방 4mm 두께의 관상 절편(coronal section slice)을 만들었다. 통상적인 조직 처리과정에 의해 조직을 에탄올(ethanol)에 통과시켜 탈색하고 파라핀 포매 조직을 만들어 5 μ m 두께로 박절(thin section)한 뒤 절편을 Hematoxylin-Eosin 염색을 하였다. 방사선 조사를 받은 우측대뇌 부위를 양성대조군과 비교하여, 방사선

조사 후 시간경과에 따른 뇌부종, 층구분 소실, 혈관변화에 대해 광학 현미경하에서 관찰하였다. 뇌 피질의 부종은 있음과 없음으로 구분하여 각 시간에 따른 백서의 백분율로 각각 산출하였으며, 층구분 소실의 경우 뇌 피질면에서부터 회질-백질 경계부위까지 침범부위의 정도로 소실이 없는 경우(no disarray), 회질 내 국한된 소실이 있는 경우(localized), 회질-백질 경계부위 까지 침범한 경우(gray-white matter junction)로 정하여 뇌 부종의 산출방식과 같은 백분율 값을 구하였다.

세포자멸사 염색(TUNEL method)

방사선 조사 후 시간별로 전뇌를 적출하여 고정 보관하던 조직을 Apop-Tag(In situ apoptosis detection kit, Oncor, USA)을 이용한 In-situ-end labeling(TUNEL) 방법으로 염색하여 세포자멸사를 관찰하였다. 자멸사세포의 염색은 파라핀 포매 조직을 5 μ m 두께의 절편으로 만든 다음, xylene에 5분씩 3회 처리하여 파라핀을 제거시키고 무수 에탄올에서 5분씩 2회, 95% 에탄올과 70% 에탄올에서 각각 3분씩 처리한 후 PBS완충액(50mM sodium phosphate, pH 7.4, 200mM NaCl)에 5분간 둔 후 실온에서 15분간 proteinase K(20 μ m/ml, in PBS)에 처리하여 단백질을 소화시키고 working strength TdT(terminal deoxynucleotidyl transferase) enzyme를 가한 후 플라스틱 덮개로 덮고 37°C의 습한 상태에서 1시간동안 부양시켰다. 그 다음 플라스틱 덮개를 제거하고 이미 가온시킨 working strength stop/wash buffer에 10분간 담그고 이후에 70% 에탄올에 담근 후 -20°C에서 12시간 처리한 다음 5분간 PBS에서 3회 세척하고 anti-digoxigenin-peroxidase 액을 가한 후 플라스틱 덮개로 덮고 실온에서 30분간 보관하였다가 플라스틱 덮개를 제거하고 PBS에서 5분간 3회 세척하였다. 그 다음 과산화수소 분해효소가 첨가된 3,3-diamminobenzidine tetrachloride(DAB)로 발색한 후 증류수로 1분씩 3회, 5분씩 1회 세척하고 Harris 헤마톡실린으로 2~20분간 대조염색 하였다. 자멸사세포의 개수의 확인은 병리학 전문의의 도움을 얻어 방사선조




Fig. 1. Photomicrographs depicting specific cellular responses such as tissue edema due to vascular congestion, cellular disarray in the cerebral cortex after irradiation(arrow). Edema and disarray are shaped like a wedge (H&E×40).

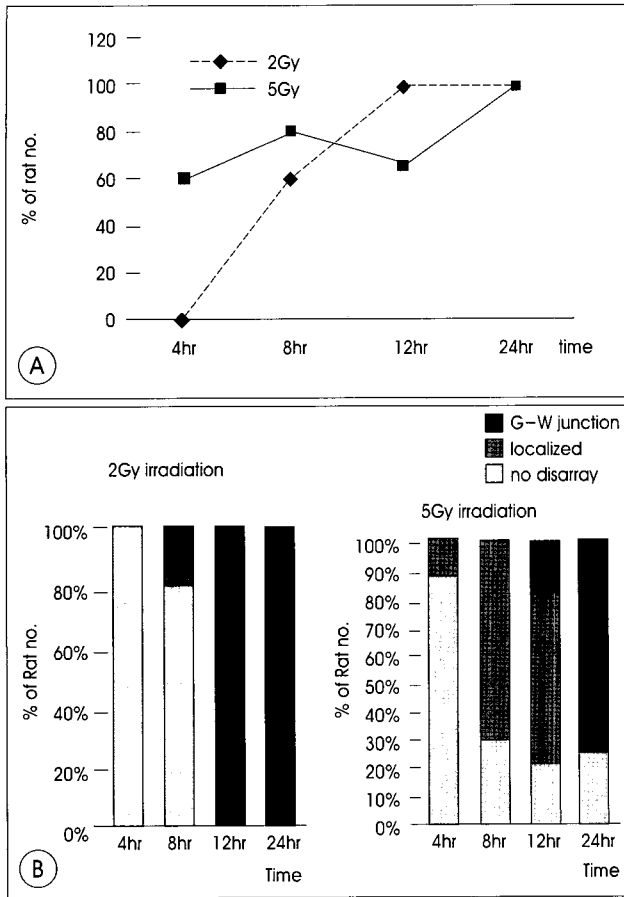


Fig. 2. Time course of overall morphologic changes, such as edema(A) and cellular disarray(B) after a single dose of 2 or 5 Gy. The edema and disarray are increased to the time period, and initially express at 4 hour after 5 Gy irradiation, not 2 Gy. However, dose dependency is not clear. G-W represents gray-white matter.

사를 받은 뇌 피질부위의 광상 단면부 전범위에서 200배율의 광학 현미경 시야에 보이는 세포핵 내에서 진한 갈색으로 염색되는 세포 수로 확인하였다.

통계처리방법

본 실험에서 얻어진 측정치는 평균±표준편차로 표시하였다. 통계의 검증은 SPSS 10.0 for Windows을 이용하였으며 일원배치 분산분석(one-way ANOVA) 및 사후검정(multiple comparison test)을 위해 Tukey B 방법을 이용하였다.

결 과

형태학적 변화

방사선 조사 4시간 이후 광학현미경으로 확인된 변화에서 피질의 부종, 층구분 소실(disarray) 및 혈관의 충혈이 관찰되었다(Fig. 1).

조직의 부종은 시간이 증가할수록 개체 수가 증가하는 소견을 보였으며 방사선 용량에 따른 변화는 2Gy를 조사한 경우에 4시간에서 부종을 관찰하지 못하였으나 이 후 시간에 따라 증가하여 12시간 이후에는 전 개체에서 포화된 소견을 보였고 5Gy를 조사한 경우에는 4시간에서 12시간까지는 백서의 약 60%에서 부종을 보였으며 24시간 후에 모두 포화되었다(Fig. 2A). 층구분 소실의 경우 2Gy의 방사선 조사 후 4시간에는 층구분 소실이 없었으며 8시간부터 소실이 나타나기 시작하여 20%에서 회질에 국한된 소실이 관찰되었으며 12시간부터는 전 개체에서 회질-백질 경계부위까지 침범한 소실이 나타나 시간의 경과에 따라 소실이 깊어졌다. 5Gy의 방사선을 조사한 경우 4시간에는 회질에 국한된 소실이 14%에서 관찰되어 부종에서와 같이 2Gy를 조사한 경우보다 비교적 초기에 변화가 나타났고 8시간에는 71%로 증가되는 소견을 보였으며 이는 회질-백질 경계부위까지의 침범이 나타나는 시기인 12시간에는 60%, 24시간은 25%정도로 감소되었다. 회질-백질 경계부위까지 침범은 12시간에 20%에서 관찰되기 시작하여 24시간에서는 75%에서 나타났다(Fig. 2B). 따라서, 방사선 용량에 따른 부종과 층구분 소실의 변화는 용량에 의존하는 변화가 뚜렷하지 않았다. 특이한 점은 위의 변화들이 썩기형 모양의 형태로 나타났다.

세포자멸사

방사선 조사를 받은 백서 중 실험조건에 적합한 34마리에서 TUNEL방법을 이용한 세포자멸사 신경세포를 관찰하여 확인하였다. 대다수의 TUNEL 염색 양성세포는 자멸사세포의 특징인 둥글고, 주름지며, 주변세포와 고립되고 핵의 응축화(condensation)와 파편화(fragmentation)로 정의하여 분석하였다. 시간 경과에 따른 변화를 보면 2Gy를 조사한 경우 12시간 이후에 급격한 자멸사세포의 양성반응을 보였으며(60.0±6.2) 24시간 이후에는 오히려 감소하는 소견을 보였다(53.2±22.6). 5Gy를 조사한 경우에는 12시간까지는 자멸사세포가 적은 수의 증가를 보이다가(9.3±9.5) 24시간에 갑작스런 양성세포의 증가를 보였으며(104.5±19.7), 이는 통계적으로 유의하였다(P<0.01) (Fig. 3)(Table 1).

고 찰

정상 뇌 조직에 있어 방사선 손상은 그 출현 시기에 따라 3단계로 구분되고 있으며¹⁵⁾ 그 중 급성기는 방사선 조사 중에 발생하는 뇌부종에 의한 뇌압상승으로 증상을 유발시킨다. 이 시기의 조직학적 변화로는 응고괴사, 출혈, 단핵구의 혈관주변 침윤, 혈관벽의 섬유성 괴사 등이 있으며 특히 혈관벽의 변화가 뇌부종에 관련된 것으로 보고 되고 있다²⁰⁾. 그러나 방사선 조사 후 24시간 내

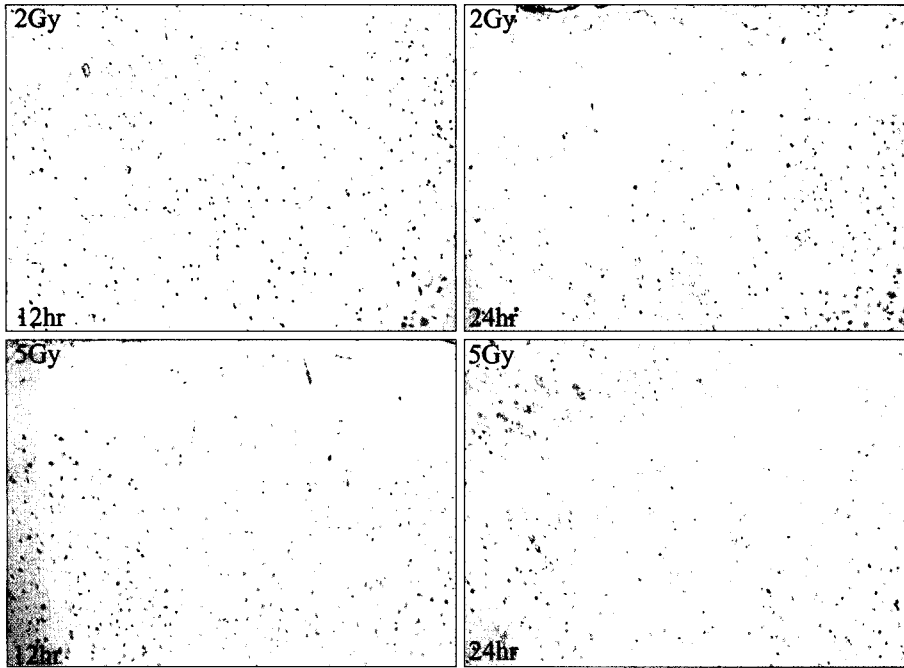


Fig. 3. Photomicrographs showing positive apoptotic cells in cerebral cortex of the rat following irradiation. Apoptotic cells show diffuse intense TUNEL reactivity with brown color. The cells undergoing apoptosis peaked at 12hr after 2Gy, and slightly decreased by 24hr, but peaked at 24hr after 5Gy. (TUNEL×200) Original magnification×200.

Table 1. Time course of overall apoptotic cells in the cerebral cortex after a single dose of 2 & 5 Gy irradiation

	4hr n=5	8hr n=5	12hr n=3	24hr n=4	P value ¹⁾
2Gy	2.2±2.3 a	2.6±5.3 a	60.0±6.2 b	53.2±22.6 b	< 0.01
5Gy	0.8±0.84 a	0.8±0.84 a	9.3±9.5 a	104.5±19.7 b	< 0.01

All values are expressed as the mean ± standard deviation. 1) Statistical significances were tested by one-way analysis of variances among groups 2) The same letters(a or b) indicate non-significant difference between groups based on Tukey's multiple comparison test

에, 즉 초급성기에 신경조직이 어떤 병리학적 소견을 보이는지에 대해서는 잘 알려지지 않고 있으며 활성산화물¹⁸⁾, P-5³⁴⁾, immediate-early response gene family(IERG)⁹⁾, ceramide 등²²⁾이 관련이 있을 것으로 보고되고 있다.

본 실험에서는 초급성기에 이러한 분자생물학적 변화에 의한 이차적인 병리학적 변화가 나타남을 H-E염색으로 확인하고자 하였다. 실험군에서 방사선 조사의 초급성기의 변화로 응고괴사, 출혈과, 단핵구의 혈관주위 침윤 등은 보이지 않았으며 주로 뇌부종과 피질의 층구분 소실(disarray)이 관찰되었다. 부종 및 층구분 소실은 방사선 조사 후 초기에 나타났으며 24시간이 경과 시 모든 개체에서 부종 및 층구분 소실이 관찰되었다. 이러한 변화는 위에서 언급한 활성산화물, P-53, IERG 등에 의한 이차적인 변화로 생각되며 이의 확인을 위해 DNA assay 등²⁷⁾의 분자생물학적 검사가 필요할 것으로 사료된다. 또한 부종 및 피질의 층구분 소실의 형태학

적 변화는 썩기형 모양을 보였으며 방사선 조사 후 시간경과에 따라 뇌 피질면에서 부터 회질-백질 경계부 위의의 깊이가 깊어지는 소견을 보였다. 이는 Carbon ion beam과 비교되는 감마선의 생물학적 특성 차이이거나 국소부위 전반에 일정한 용량으로 조사되지 않고 중심부에 최대량의 방사선 용량이 전달된 경우 등을 생각해 볼 수 있다^{10,24)}. 형태학적 변화의 용량에 따른 의존성은 본 실험에서 뚜렷하게 나타나지 않았으며 이는 적은 표본 수, 부종과 층구분 소실의 정량화에 대한 어려움 등으로 생각할 수 있으나 좀 더 고찰이 필요하리라 생각된다.

세포자멸사는 Kerr 등¹¹⁾에 의해 처음 보고 된 후 세포괴사와는 구별되는 세포사망의 한 형태로 뇌질환에서 신경세포사망의 중요한 기전으로 알려져 있다^{5,8,19)}. 세포 괴사는 세포형태의 파괴에 의해 나타나는 세포 대사 붕괴(cellular metabolic collapse)의 수동적 형태인 반면에 세포자멸사는 세포가 그 자신의 파괴에 관련되어 에너지 의존의 능동적인 형태로 나타난다. 또한 세포자멸사인 경

우 자멸사세포의 응축, 세포질의 교차결합, 세포내 또는 세포질 막의 밀봉에 의해 흥분 아미노산, 단백질 분해효소, 디옥시리보핵산, 산화 지질의 유출 등을 막아 주변 조직에 영향을 덜 미칠 수 있으므로 세포괴사 보다는 더 이로운 것으로 판단된다. 이러한 세포사망의 한 형태로 나타나는 세포자멸사는 뇌의 전반적인 질환에서 확인되며 조직 항상성(tissue homeostasis) 및 면역체계에도 연관되어 있는 것으로 알려져 있다²³⁾. 또한 이러한 변화는 세포의 종류, 뇌 조직의 부위, 방사선의 용량, 뇌 혈류량, 미세환경 등 여러 요소에 의해 영향을 받는다²¹⁾. 세포자멸사의 유발인자로는 산화스트레스, glutamate 독성, calcium 항상성의 파괴 등이 있으며 세포괴사와의 차이는 이러한 유발인자의 발현 정도에 있다고 하여 낮은 강도에서는 세포자멸사가, 높은 강도에서는 세포괴사가 일어난다^{2,16)}.

뇌 질환에 치료 목적으로 사용하는 방사선도 본래의 목적 이외에 정상조직에서 세포자멸사를 유발한다. 이는 24시간내의 초급성기

Hyperacute Radiation Effect

에서도 발견되어 방사선의 용량과 조사 후 시간에 비례하며 24시간 이후에는 급격히 감소된다²¹⁾. 또한 이시기에 신경세포^{6,25)} Oligodendrocyte¹³⁾, 혈관 내피세포²²⁾에서 자멸사가 나타남이 보고되고 있으며 FGF²²⁾, tetracycline derivatives²⁵⁾, cycloheximide⁷⁾ 등이 이를 억제한다. 따라서 방사선 조사 후 발생하는 정상세포의 세포사를 방사선 용량조절에 의해 억제하거나, 억제가 어려운 경우라도 세포사가 자멸사인 경우 약제로 조절이 가능하므로 이에 대한 확인은 매우 중요하다.

본 실험에서도 이러한 세포자멸사의 발현이 초기 24시간에 비교적 적은 용량의 방사선 조사 후 뇌 피질에서 나타나는지 또한 이러한 변화가 시간별, 용량별 차이는 어떤지에 대해 알아보았다. 결과적으로 방사선 조사 후 24시간 내의 세포사망이 세포자멸사로 나타나는 것을 TUNEL 염색으로 확인하였으며 방사선의 조사 후 시간의 증가에 비례하여 자멸사세포의 수가 증가하였다. 특이한 점은 2Gy를 준 경우 12시간에 자멸사세포의 수가 가장 많았고 24시간에는 오히려 감소하는 소견을 보여 다른 보고들^{6,21)}과 비교적 일치하는 반면 5Gy를 준 경우는 오히려 24시간에 가장 많은 수가 관찰되었다. 이는 5Gy 12시간에서 세포괴사가 자멸사보다 우세한 발현을 보인 후 24시간에 자멸사가 발현되는 것으로 생각할 수 있었으며, 표본조직의 미세환경 변화의 가능성, 적은 표본의 수 등을 고려할 수가 있으나 이에 대해서는 좀 더 연구가 필요할 것으로 생각된다.

결론

2Gy 및 5Gy의 단일 국소방사선 조사 후 백서의 정상 뇌 손상의 초기변화에 관한 관찰을 통해 저자들은 다음과 같은 결론을 얻었다.

1. 방사선 조사 후 24시간 내 초급성기의 조직병리학적 변화를 뇌 피질에서 확인하였으며 이는 주로 부종 및 층구분소실(disarray)로 나타났다.
2. 초급성기의 신경세포의 손상은 세포자멸사에 의해 기인하는 것으로 확인되었다.
3. 방사선 조사 후 발생하는 초기변화는 시간에 의존하여 증가되었다.

이러한 결과는 방사선 조사 후의 초급성기의 변화를 조기에 억제하거나 감소시킬 경우 임상적으로 방사선치료 후 발생하는 부작용을 줄이는데 도움을 줄 수 있으리라 생각된다.

References

1. Abou-Seif MA, El-Naggar MM, El-Far M, Ramadan M, Salah N : Amelioration of radiation-induced oxidative stress and biochemical alteration by SOD model compounds in pre-treated γ -irradiated rats. **Clin Chimica Acta** 337 : 23-33, 2003
2. Bonfoco E, Krainc D, Ankarcona M, Nicotera P, Lipton SA : Apoptosis and necrosis : Two distinct events induced, respectively, by mild and intense insults with N-methyl-D-aspartate or nitric oxide/superoxide in

- cortical cell cultures. **Proc Natl Acad Sci USA** 92 : 7162-7166, 1995
3. Calvo W, Hopewell JW, Reinhold HS, Yeung TK : Time and dose-related changes in the white matter of the rat brain after single doses of X-ray. **Br J Radiol** 61 : 1043-1052, 1988
4. Chow BM, Li YQ, Wong CS : Radiation-induced apoptosis in the adult central nervous system is p53-dependent. **Cell Death Differ** 7 : 712-720, 2000
5. Cotman CW, Anderson AJ : A potential role for apoptosis in neurodegeneration and Alzheimer's disease. **Mol Neurobiol** 10 : 19-45, 1995
6. Gobbel GT, Bellizona M, Vogt AR, Gupta N, Fike JR, Chan PH : Response of postmitotic neurons to X-irradiation : implications for role of DNA damage in neuronal apoptosis. **J Neurol Sci** 18 : 147-155, 1998
7. Gobbel GT, Chan PH : Neuronal death is an active, caspase-dependent process after moderate but not severe DNA damage. **J Neurochem** 76 : 520-531, 2001
8. Graham SH, Chen J : Programmed cell death in cerebral ischemia. **J Cereb Blood Flow Metab** 21 : 99-109, 2001
9. Hong JH, Chiang CS, Sun JR, Withers HR, McBride WH : Induction of c-fos and jun B mRNA following in vivo brain irradiation. **Mol Brain Res** 48 : 223-228, 1997
10. Kamiryo T, Kassell NF, Thai QA, Lopes MB, Lee KS, Steiner L : Histological changes in the normal rat brain after gamma irradiation. **Acta Neurochir** 138 : 451-459, 1996
11. Kerr J, Winterford C, Harmon B : Apoptosis : Its significance in cancer and cancer therapy. **Cancer** 73 : 2013-2026, 1994
12. Kim SH, Lim DJ, Chung YG, Cho TH, Lim SJ, Kim WJ, et al : Expression of TNF- α and TGF- β , 1 in the rat brain after a single high-dose irradiation. **J Korean Med Sci** 17 : 242-248, 2002
13. Kurita H, Kawahara N, Asai A, Ueki K, Shin M, Kirino T : Radiation-induced apoptosis of oligodendrocytes in the adult rat brain. **Neurol Res** 23 : 869-874, 2001
14. Kyrkanides S, Olschowka JA, Williams JP, Hansen JT, O'Banion MK : TNF alpha and IL-1beta mediate intercellular adhesion molecule-1 induction via microglia-astrocyte interaction in CNS radiation injury. **J Neuroimmunol** 95 : 95-106, 1999
15. Leibel SA, Sheline GE : Radiation therapy for neoplasms of the brain. **J Neurosurg** 66 : 1-22, 1987
16. Lennon SV, Martin SJ, Cotter TG : Dose-dependent induction of apoptosis in human tumor cell lines by widely diverging stimuli. **Cell Prolif** 24 : 203-214, 1991
17. Linnik MM, Zobrist RH, Hatfield MD : Evidence supporting a role for programmed cell death in focal cerebral ischemia in rat. **Stroke** 24 : 2002-2009, 1993
18. Lonergan PE, Martin DSD, Horrobin DF, Lynch MA : Neuroprotective effect of eicosapentaenoic acid in hippocampus of rats exposed to γ -irradiation. **J Biol Chem** 277 : 20804-20811, 2002
19. Martin LJ : Neuronal death in amyotrophic lateral sclerosis is apoptosis : possible contribution of a programmed cell death mechanism. **J Neuropathol Exp Neurol** 58 : 459-471, 1999
20. Mishima N, Tamiya T, Matsumoto K, Furuta T, Ohmoto T : Radiation damage to the normal monkey brain : experimental study induced by interstitial irradiation. **Acta Med Okayama** 57 : 123-131, 2003
21. Mizumatsu S, Monje ML, Morhardt DR, Rola R, Palmer TD, Fike JR : Extreme sensitivity of adult neurogenesis to low doses of X-irradiation. **Cancer Res** 63 : 4021-4027, 2003
22. Pena LA, Fuks Z, Kolesnick RN : Radiation-induced apoptosis of endothelial cells in the murine central nervous system : protection by fibroblast growth factor and sphingomyelinase deficiency. **Cancer Res** 60 : 321-327, 2000
23. Savitz SI, Rosenbaum DM : Apoptosis in neurological disease. **Neurosurgery** 42 : 555-574, 1998
24. Takahashi S, Sun XZ, Kubota Y, Takai N, Nojima K : Histological and elemental changes in the rat brain after local irradiation with carbon ion beams. **J Radiat Res** 43 : 143-152, 2002
25. Tikka T, Usenius T, Tenhunen M, Keinanen R, Koistinaho J : Tetracycline derivatives and ceftriaxone, a cephalosporin antibiotic, protect neurons against apoptosis induced by ionizing radiation. **J Neurochem** 78 : 1409-1414, 2001
26. Valk PE, Dillon WP : Radiation injury of the brain. **AJNR** 12 : 45-62, 1991
27. Whitaker SJ, Powell SN, McMillan TJ : Molecular assays of radiation-induced DNA damage. **Eur J Cancer** 27 : 922-928, 1991