

Provisional restorations for porcelain veneers

이 옥

강남 삼성 치과

Porcelain laminate veneer restorations은 이미 전치부 심미 보철에 유용하게 사용되고 있다. 이는 최소한의 치질 삭제와 훌륭한 심미적 표현을 나타내는 장점을 가지고 있다. 그럼에도 불구하고 provisional restorations을 제작하거나 일시적으로 부착하기가 어려운 단점도 가지고 있다. 여러가지 provisional을 만드는 방법이 있으나 case by case로 그 방법을 택하는 것이 현명하다.

Porcelain veneer를 위한 치질 삭제 방법은 incisal edge에 reverse bevel을 줄 수도 주지 않을 수도 있으며, 또한 proximal contact을 보존하거나 아니면 그것을 break 할 수 있다. 만약에 proximal contact을 유지하는 preparation을 한다면 미리 기공소와 약속을 하여 하루 또는 이틀 후 porcelain veneer를 구강 내 접착 할 수 있다면 porcelain veneer를 위한 provisional restoration을 꼭 만들 필요가 없다. 그러나 proximal contact을 break하면 arch integration을 위하여 반드시 provisional을 만들어야 한다.

Porcelain veneer를 위한 provisional은 cement없이 약간의 retention을 이용 할 수 있고, 한 두 군데 etching을 하여 부착 할 수 있으며, 인접치아에 full veneer crown을 할 경우에는 그 provisional restorations과 연결하여 구강 내에 장착 할 수 있다.

Porcelain veneer가 필요한 치아의 형태나 위치가 정상적인 경우에는 약 0.5mm의 균등한 삭제가 필요 하지만, 그 치아가 약간 rotation이 되어 있거나, angle이 좋지 않거나 mal-position되어 있으면 porcelain veneer preparation을 위해서는 치질 삭제 양의 정도가 달라 진다.

여기에 porcelain veneer preparation을 위한 guide와 porcelain fused to metal ceramic crown을 계획한 인접치아에서 provisional제작하는 과정을 임상 증례를 통하여 알아 보고자 한다.

이 환자는 하악 결손 치아 및 상악 전치부의 심미적 요구를 주소로 내원 하였다. 하악 전치부 및 하악 소구치는 발치하고 implant restoration을 하기로 하였고, 상악 중절치에 porcelain veneer 및 상악 측절치에 porcelain fused to metal ceramic crown을 하기로 하였다.

우선 상악 측절치의 provisional을 먼저 만들고, mal-position된 상악 중절치의 contour를 facial index를 이용하여 indelible pencil로 표시하여 교정하고 porcelain veneer preparation을 시행 한다. 미리 만들어 둔 facial index로 porcelain veneer provisional shell을 제작하여 구강 내에서 relining하는 direct와 indirect method를 혼합한 combination technique을 선호한다. 여기에 사용되는 resin의 배합은 George Cho의 배합을 변형하여 본인의 formula를 정하였다. 즉, Clear Ortho Resin, light incisor resin, shade 61 resin, shade 65 resin을 준비하여 incisal third에는 clear 1/3, light incisor 1/3, shade 61 1/3 씩 powder를 섞어 liquid와 mix하여 cement spatula로 mold 내면에 도포하고, middle third에는 light incisor 1/3, shade 61 1/3, shade 65 1/3 씩 powder를 섞어 monomer와 mix하여 위와 같이 cement spatula를 이용하여 도포 한다. 마지막으로 cervical third에는 shade 61 반, shade 65 반 씩 powder를 혼합하여 같은 방법으로 도포한다. 이 세가지 층은 항상 incisal 쪽으로 두껍게 하여 서로 잘 blend 되게 하며 아직 다 굳지 않은 상태에서 미리 preparation 된 cast에 mold를 접합하여 간단하게 고무 band등을 이용하여 고정 시킨 후 약간 더운 물이 있는 pressure pot에 30psi 압력을 가하여 15분 정도 curing시킨다. Provisional shell을 잘 trim하여 model에 잘 접합 시킨 후 구강내에서 주위의 color를 비교하여 relining할 resin shade를 결정한다. 대부분 shade 61 또는 65번 둘 중 하나로 하면 무난하다. Shell내면에 relining resin을 mix하여 dough stage상태에서 preparation 된 치아에 물을 spray하거나 vaselin을 얇게 바르고 relining 한다. Polishing 후 구강 내에 click-in 하듯이 약간의 undercut을 이용하여 cement 없이 장착 하거나 구강 내에서 양쪽 인접치아의 provisional과 연결 하여 측절치의 provisional에만 temporary cement하여 장착 한다. 가급적 빠른 시일 내에 porcelain veneer가 완성 되도록 하고, cement하기 전에 rubber cup에 pumice를 묻혀 잘 닦도록 한다.

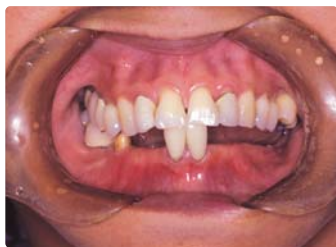

Fig 1. frontal view

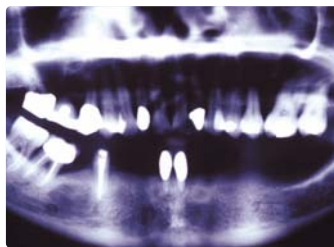

Fig 2. panoramic view

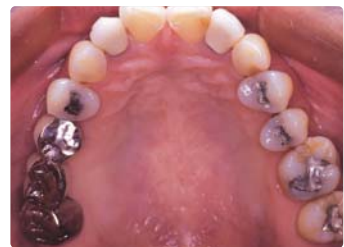

Fig 3. maxillary arch

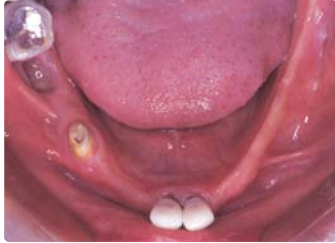

Fig 4. mandibular arch

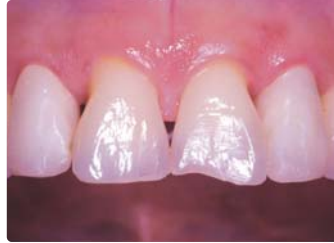

Fig 5. labial view

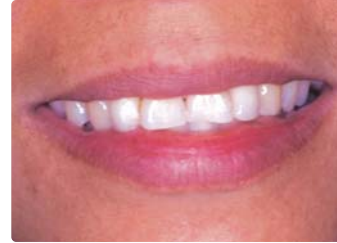

Fig 6. facial view

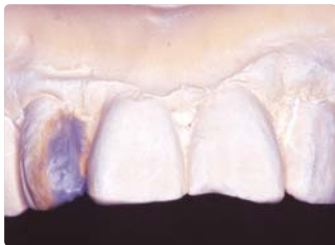

Fig 7. study cast

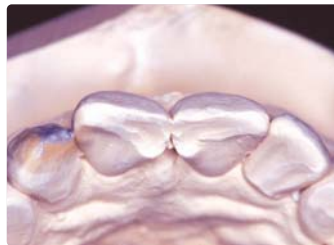


Fig 8. study cast

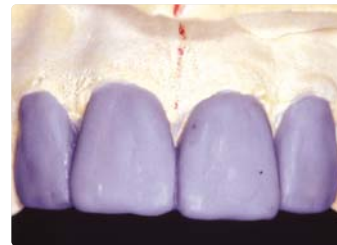

Fig 9. diagnostic wax-up

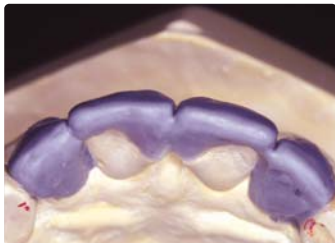

Fig 10. diagnostic wax-up

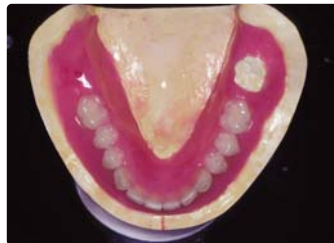

Fig 11. teeth set-up

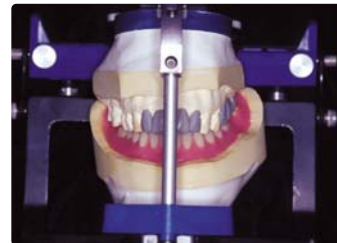


Fig 12. mounted cast

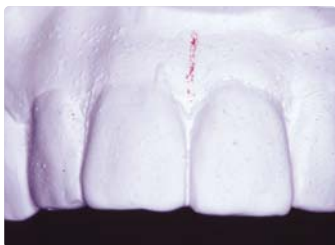

Fig 13. duplicate diagnostic wax-up

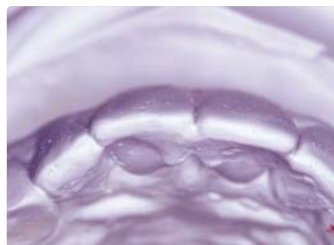

Fig 14. duplicate diagnostic wax-up

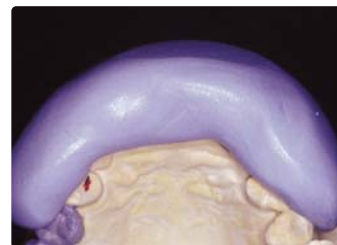


Fig 15. facial index

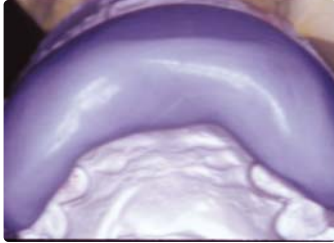


Fig 16. facial index

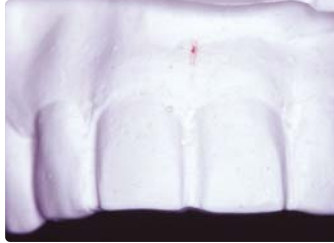

Fig 17. cast preparation

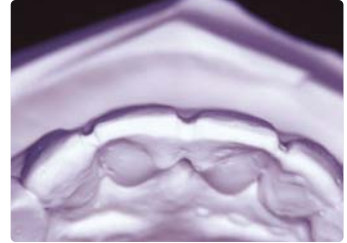

Fig 18. cast preparation

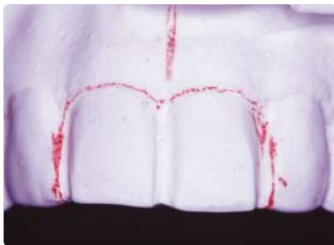


Fig 19. drawing

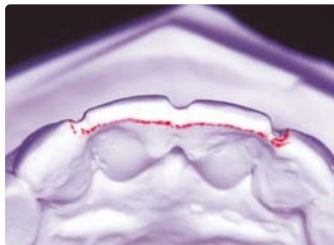


Fig 20. drawing

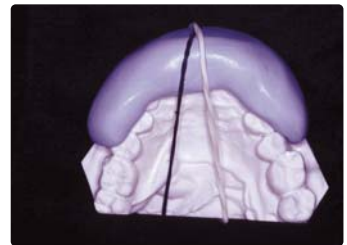


Fig 21. resin applied

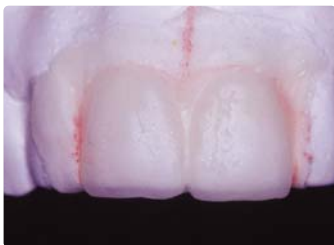

Fig 22. removal of facial index

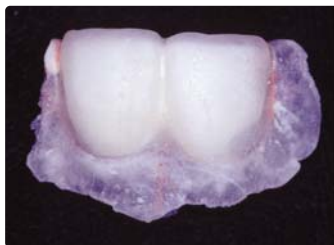

Fig 23. before trimming

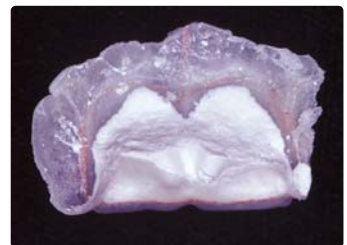

Fig 24. before trimming

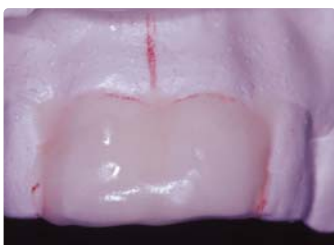

Fig 25. resin added

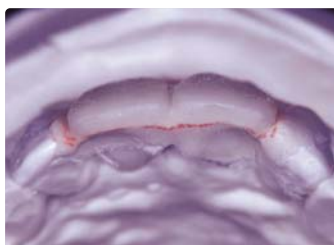


Fig 26. adapted

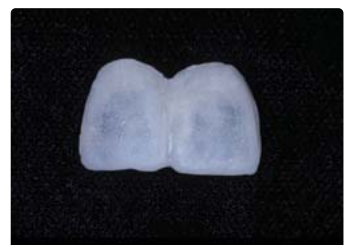

Fig 27. after trimming (labial view)

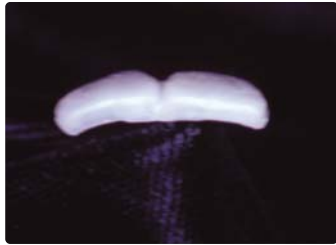

Fig 28. after trimming (incisal view)

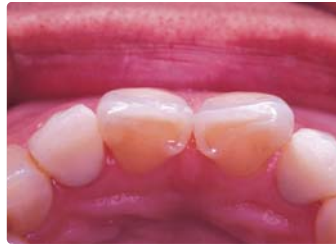

Fig 29. before preparation

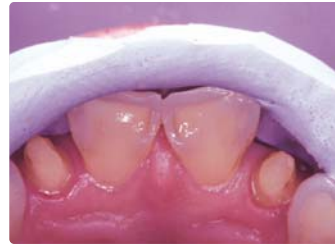

Fig 30. try-in facial index

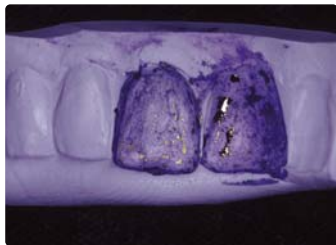


Fig 31. apply indelible pencil

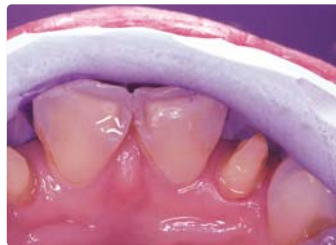

Fig 32. position a facial index

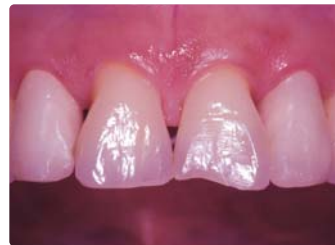

Fig 33. before (labial view)

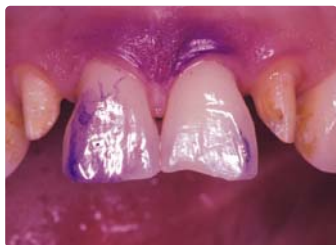

Fig 34. after (labial view)

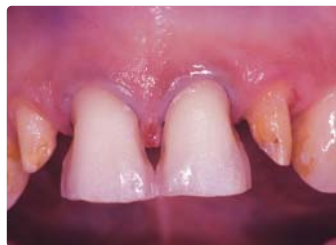

Fig 35. preparation (labial view)

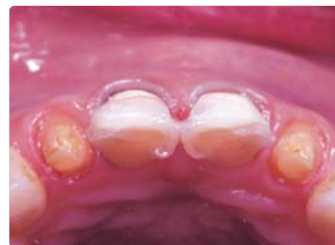

Fig 36. preparation (incisal view)

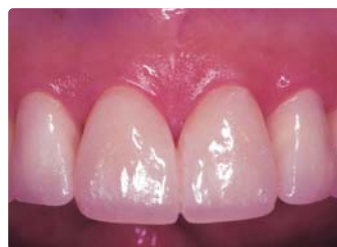

Fig 37. provisional (labial view)

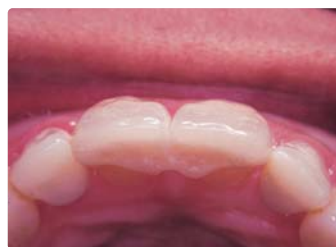

Fig 38. provisional (incisal view)

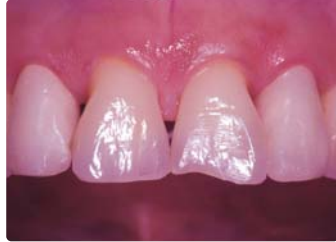

Fig 39. before
(labial view)

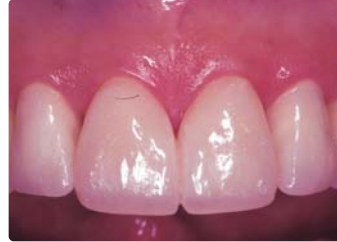

Fig 40. after
(labial view)

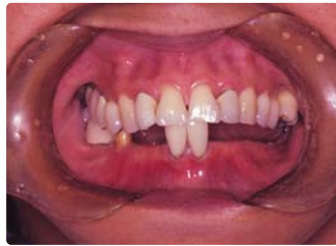

Fig 41. before
(frontal view)

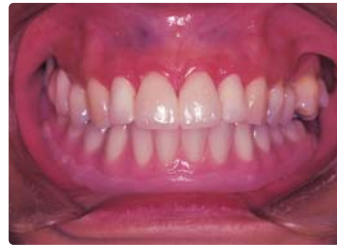

Fig 42. after
(frontal view)

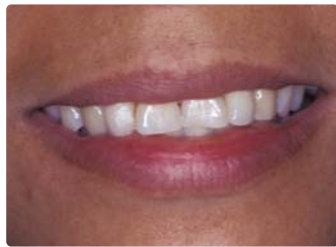

Fig 43. before
(facial view)

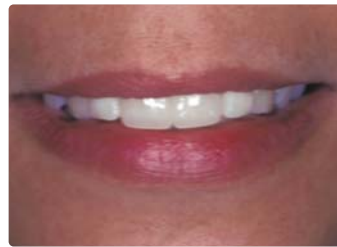

Fig 44. after
(facial view)

Provisional의 역할은 다양하나 porcelain veneer를 위한 provisional은 특히 구강 내에 심미적으로나 장착되어 있기가 쉽지 않으나 이런 경우는 두 가지 측면을 모두 만족 할 수 있어 임상적 좋은 증례가 됨을 보여 주고 있다.

▣ References

1. **Amsterdam, M. and Fox, L.:** Provisional splinting – Principles and techniques. *Dent Clin N Amer* 1959;March:73–99.
2. **Krug, R. S.:** temporary crowns and bridges. *Dent Clin N Amer* 1975;19:313–320.
3. **Preston, J. D.:** A systematic approach to the control of esthetic form. *J Prosthet Dent* 1976;35:393–402.
4. **Youdelis, R. A. and Faucher, R.:** Provisional restorations: An integrated approach to periodontics and restorative dentistry. *Dent Clin N Amer* 1980;April:285–303.
5. **a. Rossein, K.:** Provisionalization: The key to cosmetic & restorative success. *Compen* 1995;16:684–691.
6. **Elledge, D. A., Hart, J. K., and Schorr, B. L.:** A Provisional restoration technique for laminate veneer preparations. *J Prosthet Dent* 1989;62:139–142.
7. **Rada, R. E. and Jankowski, B. J.:** Porcelain laminate veneer provisionalization using visible curing acrylic resin. *Quintessence Int* 1991;22:291–293.
8. **Sheets, C. G., Ono, Y., and Taniguchi, T.:** Esthetic provisional restorations for porcelain veneer preparations. *J Esthet Dent* 1993;5:215–220.
9. **Lienenberg, W. H.:** Multiple porcelain veneers: A temporization innovation – Periapical seal technique. *J Can Dent Assoc* 1996;62:70–78.
10. **Rouse, J. S.:** Facial shell temporary veneers: reducing chances for misunderstanding. *J Prosthet Dent* 1996;76:641–643.
11. **Zalkind, M. and Hochman, N.:** laminate veneer provisional restorations: A clinical report. *J Prosthet Dent* 1997;77:109–110.
12. **Liebenberg, W. H.:** Reducing marginal flash in the fabrication of direct provisional restorations: A new technique using light-cured resin and transparent silicone. *J Can Dent Assoc* 1995;61:708–713.
13. **Jeroff, A. A.:** Fabricating light-cured provisional restorations. *J Amer Dent Assoc* 1997;128:230–231.
14. **Wood, M., Halpern, B. G., and Lamb, M. F.:** Visible light-cured composite resins: An alternative for anterior provisional restorations. *J Prosthet Dent* 1984;52:192–194.
15. **Lui, J. L., Setcos, J. C., and Phillips, R. W.:** Temporary restorations: A review. *Oper Dent* 1986;11:103–109.
16. **Rosentiel, S. F. and Gegauff, A. G.:** Effects of provisional luting cements on provisional resins. *J Prosthet Dent* 1988;59:29–33.