

십이지장 내강 내 게실로 인한 반복적인 췌장염

- 1예 보고 -

경북대학교 의과대학 외과학교실, 소아과학교실¹

지문중 · 강신용 · 최병호¹ · 박진영

서 론

십이지장 내강 내 게실(intraluminal duodenal diverticulum:IDD)은 주로 십이지장 제 2분절 내에 발생하나 드물게는 제 3분절 내에도 발생하며, 선천성 십이지장 기형 중에서 가장 드문 질환이다¹. 주로 20-40대 사이에서 증상이 발생하며² 게실이 작은 경우에는 증상이 없을 수도 있다. 하지만 게실이 점점 커지는 경우에 반복적인 십이지장 폐색이나 출혈이 발생하며, 게실이 바터씨 팽대부를 막으면 췌장염이 동반될 수 있다. 저자들은 최근 11세 여아에서 반복되는 급성 췌장염을 동반한 십이지장 내강 내 게실을 경험하였기에 보고한다.

증 례

11세 여아가 타 병원에서 십이지장 내강

내 게실의 내시경적 절개술 후 출혈로 본인 응급실로 전원되었다. 처음 환아는 2일간의 복통과 구토를 주소로 타 병원에 내원하였다. 이학적 검사상 상복부에 압통이 있었으며, 혈청 아밀라제와 리파제치는 각각 657 IU/L 및 3131 IU/L로 증가 되어 있었다. 복부 전산화 단층 촬영상 췌장의 30%가 괴사된 소견을 보였다. 과거력상 환아는 2번의 급성 췌장염을 앓은 적이 있었다. 첫 번째 발병은 4달 전에 있었고 당시 아밀라제와 리파제치는 각각 478 IU/L 와 527 IU/L 로 증가되어 있었고 복부 전산화 단층 촬영상 췌장의 50%가 괴사된 소견을 보였었다(그림 1). 두 번째 발병은 3달 전에 있었으며, 복부 전산화 단층 촬영상 췌장의 30%가 괴사된 소견을 보였었다. 입원 후 금식, 총 경정맥 영양법 및 항생제 투여로 급성 췌장염은 호전이 되었다. 반복되는 급성 췌장염의 원인을 규명하기 위해서 급성 췌장염이 호전된 후 내시경적 역행성 담도췌장조영술을 시행하였으며 십이지장 제 2분절에 정상적인 십이지장 점막으로 덮인 구형의 게실이 보였다(그림 2). 바터씨 팽대부는 게실의 직하방에 위치하였으나 삽관이 불가능하여 담

이 논문은 2005년 10월 27일 서울에서 개최된 제 57회 대한외과학회 추계통합학술대회에서 구연되었음
교신저자 : 박진영, 대구광역시 중구 삼덕 2가 50번지 경북대학병원 일반외과
Tel : 053)420-5605, Fax : 053)421-0510
E-mail: kpnugs@yahoo.co.kr

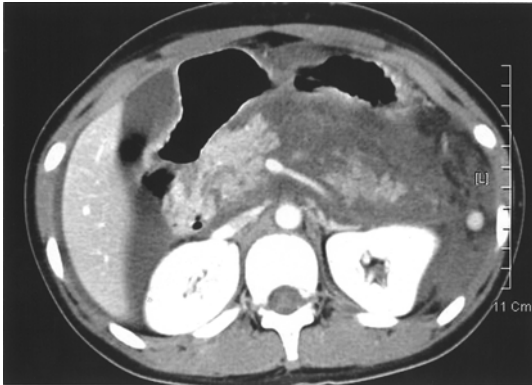

Fig. 1. Abdominal computed tomography (CT) scan suggests necrosis in 50 % of pancreas and peripancreatic fluid collection at the first attack of acute pancreatitis.

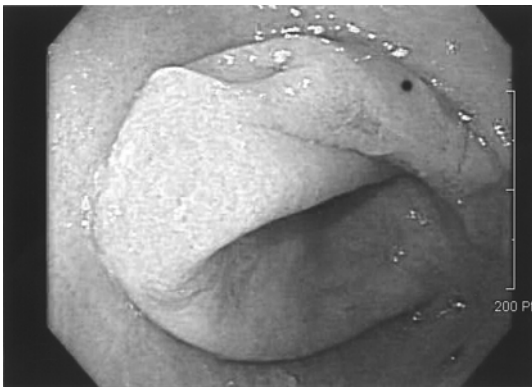


Fig. 2. Endoscopy reveals a round diverticulum in the second portion of the duodenum

도와 췌관의 촬영을 시행하지 못했다. 바륨을 이용한 상부 위장관 촬영상 정상적인 십이지장 내강과는 구분이 되면서 방사선이 투과되는 띠에 의해서 둘러싸인 큰 낭이 관찰되었다(그림 3). 십이지장 내강 내 계설이 의심되어 내시경적 절개술을 계획하고 실행에 옮겨 needle knife papillotome과 insulated tip(MTW Endoskopie, Germany)을 이용하여 계설의 정점을 절개하였다. 계설의 절개부위 가장자리에서 출혈이 있었으며 클립과 에피네프린을 투여하였으나 지혈이

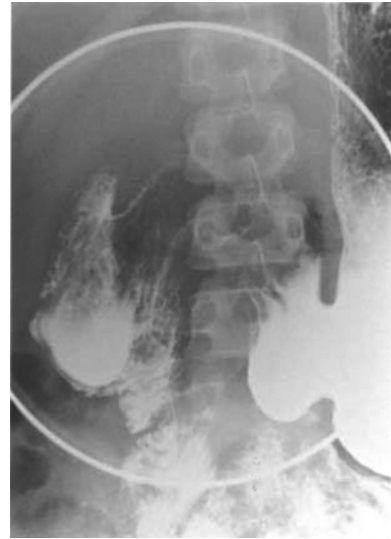

Fig. 3. Upper gastrointestinal series with barium reveals a round intraluminal lesion, filled with contrast medium and surrounded by a radiolucent halo in the second portion of the duodenum

되지 않고 혈압이 70/30 mmHg로 감소하여 수혈을 시행하고 본원으로 수술적 치료를 위해서 전원 되었다. 내원당시 환자의 혈압은 110/70 mmHg, 맥박은 90 회/분로 정상 범위 내였으며, 혈색소치는 11.3 g/dL 이었으나 하혈이 지속되어서 응급개복술을 시행하였다. 십이지장 제 1분절과 2분절은 상당히 팽창되어 있었다. Kocher maneuver 후에 전방 십이지장절개술을 시행하였으며 십이지장의 후 벽에 직경 6cm 크기의 계설이 보였고 바터씨 팽대부는 계설의 직 하부에 위치해 있었다. 계설의 가장자리에는 여러 개의 클립이 있었으나 계속 출혈이 있어서 바터씨 팽대부가 다치지 않도록 주의해서 계설 절제술을 시행하고 절제에 의해 생긴 십이지장 점막의 결손부위를 봉합하였다. 수술 후 환아는 특별한 문제 없이 1주일째 퇴원하였으며 2달 후 외래에서의 추적 관찰상

복통은 없었으며 식이에 잘 적응하고 있었다.

고 찰

십이지장 내강 내 게실은 1845년 Boyd에 의해서 처음 기술되었으며³ 십이지장 횡격막의 불완전한 재 소통으로 인해서 발생하는 드문 선천성 질환으로 현재까지 세계적으로 문헌에는 100예 이하가 보고 되었다^{4,6}. 태생 7주 때 태아의 원시 전장의 내강은 완전히 막혀져 있다가 다시 재 소통된다. 특히 십이지장 발생 중 이 과정에 문제가 생기면 십이지장 폐쇄, 협착 혹은 횡격막과 같은 다양한 선천성 기형이 발생된다^{3,7}. 십이지장 내강 내 게실의 원인은 장 연동운동에 의한 힘으로 십이지장 횡격막이 지속적으로 늘어나고 부풀어져서 생기거나, 십이지장 내강의 재 소통과정 중에 잔여물이 남아서 생긴다고 한다¹⁻³. 남녀의 발생 빈도는 비슷하며¹ 주로 20-40대에 주로 증상을 일으키며², 병변은 십이지장 점막과 점막 하 조직으로 구성된 낭으로 되어있고 근육 층이 부족하며⁹ 십이지장의 원주의 전부 혹은 일부분에 부착되어 있다^{5,8}. 주로 십이지장의 제 2분절에서 발견되지만 드물게 제 3분절에 생기는 경우도 있다¹. 특징적인 초기 증상은 부분적 혹은 간헐적인 십이지장 폐색과 식후 포만감이나 구토에 의해서 완화되는 복부 동통이며^{1,4-6,8-10} 간혹 십이지장 내강 내 게실이 바터씨 팽대부를 막아서 반복적인 췌장염 증상이 발생하는 경우도 있다¹¹⁻¹⁴. 저자의 경우에는 십이지장 폐색보다는 반복된 괴사성 췌장염을 주소로 내원하게 되었다. Huang 등³(1998)은 다른 진단방법으로 원인

이 규명되지 않은 소아 췌장염의 경우에 해부학적인 기형을 검사하기 위해서 바륨 상부 위장관 검사를 반드시 시행할 것을 권장하였다. 상부 위장관 검사상 병변은 특징적인 소견을 나타내는데, 주로 십이지장 제 2분절 내강 내에 방사선을 투과하는 띠에 의해서 둘러싸여 있고 조영제에 의해서 채워진 둥근 병변으로 나타난다^{5,8,15}. 치료는 증상이 있는 경우에 게실을 절제하는 것이 가장 좋은 방법이다. 대부분 게실의 절제술은 개복술 후 십이지장 절개술 후에 시행되지만 최근에는 보존적 치료 및 내시경하 게실 절개술이 보고되고 있다^{11,14}. 저자들의 경우 내시경하 게실 절개술 후에 출혈로 인해 개복술을 시행하였는데 크기가 큰 게실의 경우에는 내시경적 절개술보다 개복술을 통한 게실 절제술이 더 안전한 방법이라고 사료된다. 수술을 시행하는 경우에는 수술 전에 게실, 담관 및 췌관 간의 위치관계를 명확히 하는 것이 중요하며, 수술 중에는 바터씨 팽대부가 손상되지 않도록 주의해야 한다. Ishizuka 등¹⁶(1997)은 게실 절제술 전에 담도 및 췌관에 손상을 피하기 위해서는 전벽을 통해서 십이지장 절개술을 시행해야 한다고 주장했다. 비록 십이지장 내강 내 게실이 소아에서 발생하는 췌장염의 드문 원인이지만, 감별진단 해야 할 질환에 반드시 포함되어야 한다.

참 고 문 헌

1. Hartley RH, Barlow AP, Kilby JO: *Intraluminal duodenal diverticulum: an unusual cause of acute pancreatitis*. Br J

- Surg 80:488, 1993
2. Fleming CR, Newcomer AD, Stephens DH, Carlson HC: *Intraluminal duodenal diverticulum. Report of two cases and review of the literature.* Mayo Clin Proc 50:244-248, 1975
 3. Huang FC, Chuang JH, Ko SF: *Intraluminal duodenal diverticulum presenting as obstructive chronic pancreatitis.* J Pediatr Gastroenterol Nutr 27:593-595, 1998
 4. Soreide JA, Seime S, Soreide O: *Intraluminal duodenal diverticulum: case report and update of the literature 1975-1986.* Am J Gastroenterol 83:988-991, 1988
 5. Kubo S, Sakai K, Kinoshita H, Nagata E, Tei N: *A case of intraluminal duodenal diverticulum associated with congenital biliary dilatation: a review of the literature in Japan.* Am J Gastroenterol 81:602-606, 1986
 6. Dailianas A, Spiliadis C, Skandalis N, Rimikis M, Manika Z: *Intraluminal duodenal diverticulum.* Ital J Gastroenterol 26:357-359, 1994
 7. Krieg EG: *Duodenal diverticulum.* Ann Surg 106:33-41, 1937
 8. Heibrun N, Boyden EA: *Intraluminal duodenal diverticula.* Radiology 82:887-894, 1964
 9. Willemer S, Dombrowski H, Adler G, Bussmann JF, Arnold R: *Recurrent acute pancreatitis and intraluminal duodenal diverticulum.* Pancreas 7:257-261, 1992
 10. Lundstedt C, Lyttkens K, Andren-Sandberg: *Intraluminal duodenal diverticulum causing pancreatitis in a patient with a polysplenia syndrome.* Eur Radiol 8: 454-457, 1998
 11. Tasu JP, Rocher L, Amouyal P, Lorand I, Rondeau Y, Buffet C, Blery M: *Intraluminal duodenal diverticulum: radiological and endoscopic ultrasonography findings of an unusual cause of acute pancreatitis.* Eur Radiol 9:1898-1900, 1999
 12. Echenique-Elizondo M: *Juxta-ampullary intraluminal diverticulum and acute pancreatitis.* JOP 5:148-150, 2004
 13. al-Mulhim AA, al-Quorain AA, Wosornu L, Abou Ghzala OM, al-Tamimi DM: *Intraluminal duodenal diverticulum causing recurrent acute pancreatitis: case report and review of the literature.* Eur J Gastroenterol Hepatol 9:397-401, 1997
 14. Finnie IA, Ghosh P, Garvey C, Poston GJ, Rhodes JM: *Intraluminal duodenal diverticulum causing recurrent pancreatitis: treatment by endoscopic incision.* Gut 35:557-559, 1994
 15. Joshi A, Desai D, Bapat M: *Intraluminal duodenal diverticulum presenting as gastrointestinal bleeding after NSAID use.* Indian J Gastroenterol 23:29-30, 2004
 16. Ishizuka D, Shirai Y, Tsukada K, Hatakeyama K: *Intraluminal duodenal diverticulum with malposition of the ampulla of Vater.* Hepatogastroenterology 44:713-715, 1997

**Recurrent Pancreatitis Caused by Intraluminal Duodenal
Diverticulum in an 11-year-old Girl
- a Case Report -**

**Moonjong Ji, M.D., Shinyong Kang, M.D., Byungho Choe, M.D.¹,
Jinyoung Park, M.D.**

*Department of Pediatric¹, Department of Surgery, School of Medicine,
Kyungpook National University, Taegu, Korea*

An 11-year-old girl with a history of two previous attacks of acute pancreatitis was admitted to another hospital. Her epigastrium was tender, and serum amylase was 657 IU/L and lipase 3131 IU/L. Abdominal computed tomography scan suggested necrosis of 30% of the pancreas. Retrograde endoscopic cholangiopancreatography showed a diverticulum covered by normal duodenal mucosa at the second portion of the duodenum, which was separated from the adjacent duodenal lumen by a radiolucent band at UGI series. The apex of the diverticulum was incised endoscopically using a needle knife papillotome. A follow-up endoscopy on the next day noticed bleeding from the incised edge of the diverticulum. Endoscopic hemostasis with hemoclippping and injection of hypertonic saline-epinephrine solution was not successful. The patient was transferred to Kyungpook National University Hospital, and open duodenotomy and excision of the diverticulum were performed. She has recovered well and remains asymptomatic.

(J Kor Assoc Pediatr Surg 11(2):175~179), 2005.

Index Words : *Diverticulum, Duodenum, Intraluminal, Pancreatitis*

Correspondence : *Jinyoung Park, M.D., Department of Surgery, Kyungpook National University Hospital, 50 Sanduk-2Ga, Chung-gu, Taegu 700-721, Korea*

Tel : 053)420-5605, Fax : 053)421-0510

E-mail: kpnugs@yahoo.co.kr